7
Doorway

DR. S. JACOBY

LEHRBUCH DER KYSTOSKOPIE

UND

STEREOKYSTOPHOTOGRAPHISCHER ATLAS

22900311349

LIBRARY OF THE
PRESENTED BY THE EDITOR OF
B. M. J.
BRITISH MEDICAL ASSOCIATION

LEHRBUCH DER KYSTOSKOPIE

UND

STEREOKYSTOPHOTOGRAPHISCHER ATLAS

VON

DR. S. JACOBY

EHEMALIG. 1. ASSISTENTEN VON WEILAND GEH. MEDIZ.-RAT UND
A. O. PROF. DR. MAX NITZE AN DER UNIVERSITÄT IN BERLIN

MIT 48 STEREOSKOPISCHEN
TAFELN UND 121 TEXTFIGUREN

LEIPZIG 1911
VERLAG VON DR. WERNER KLINKHARDT

Folio

WELLCOME INSTITUTE LIBRARY
Coll. wellMOmec
Call No.

LIBRARY OF THE
PRESENTED
BY THE EDITOR OF
B. M. J.
BRITISH MEDICAL ASSOCIATION

DEM ANDENKEN

MAX NITZES

GEWIDMET

LIBRARY OF THE
PRESENTED
BY THE EDITOR OF
B. M. J.
BRITISH MEDICAL ASSOCIATION

Vorwort.

Die getreue, objektive und deshalb am meisten wissenschaftliche Form der Reproduktion ist die Photographie. Unabhängig von subjektiver Auffassung und subjektiver Reproduktionskraft gibt sie die Dinge bis in die kleinsten Einzelheiten naturgetreu wieder. So reizvoll die Malerei und Zeichnung in der subjektiven Kunst wirken, welche gerade wegen ihrer Subjektivität als Kunst empfunden wird, so wenig angebracht ist diese Form der Darstellung für die detaillierte Lebenswahrheit, welche die wissenschaftliche Forschung verlangt.

Überall, wo man einen Lichtstrahl in das Innere des Körpers werfen konnte, hat man daher auch den Versuch gemacht, seine Leuchtkraft für photographische Zwecke auszunutzen. Schon der Erfinder des Kystoskopes, Max Nitze, hat sich diesen Weg wissenschafflicher Reproduktion nicht entgehen lassen und Bilder aus dem Blaseninnern gewonnen, die auch heute noch zu den besten Leistungen auf diesem Gebiete gehören. Auffallenderweise haben spätere Autoren trotz des Vorgehens von Nitze diesen rein wissenschaftlichen Weg der Reproduktion verlassen, obwohl derselbe in allen anderen Disziplinen der Medizin, wo es auf eine naturgetreue Wiedergabe der Beobachtung ankam, stets beschritten worden ist.

Ich bin auf dem von Nitze eingeschlagenen Weg um so lieber vorwärts geschritten, als mir von Nitze selbst, bei dem ich als Assistent und I. Assistent 10 Jahre hindurch tätig zu sein das Glück hatte, die Anregung zu meinen Arbeiten gegeben wurde, die mit der Herausgabe dieses Werkes ihren Abschluß finden.

In der Einleitung zu seinem Atlas äußert Nitze, den die flächenhafte Darstellung des Blaseninnern noch nicht befriedigte, den Wunsch nach stereoskopischen Bildern aus dem Blaseninnern, von denen er sich für den Unterricht und das Studium der Kystoskopie eine wesentliche Erleichterung versprach. In Ermangelung stereoskopischer Tafeln empfahl Nitze als Notbehelf zwei gleiche Bilder mittelst eines Stereoskopes zu betrachten. »Trotz der vollen Gleichheit der Bilder« schreibt Nitze an der vorher zitierten Stelle, »wird doch ein auffallend körperlicher Eindruck erzielt.«

Die von Nitze selbst empfundene Lücke soll dieser stereoskopische Atlas und das mit demselben verbundene, unter besonderer Berücksichtigung der räumlichen Orientierung im Blaseninnern abgefaßte Lehrbuch der Kystoskopie ausfüllen. Die Herstellung dieses Werkes wurde dadurch ermöglicht, daß es mir gelang, vermittelst der von mir konstruierten Instrumente (des Photographierstereokystoskopes und des Stereokystoskopes) stereoskopische Aufnahmen aus der Blasenhöhle zu gewinnen und die Blase auch binokulär zu studieren.

Da ein Jeder trotz der Kenntnisse, die er sich in einem oder mehreren kystoskopischen Kursen erwirbt, gleichwohl mehr oder weniger auf das Selbststudium angewiesen ist, habe ich Wert darauf gelegt, auch die normalen Verhältnisse des Blaseninnern durch meine Tafeln bis in die feinsten Details wiederzugeben und räumlich orientierende Überblicke über die einzelnen Teile des Blaseninnern zu bieten. Ich habe diesem Gesichtspunkt Rechnung getragen, indem ich die verschiedenen Formen der Blasenböden und Ureterenmündungen, die Konfiguration des Scheitels und der vorderen Blasenwand und die Formveränderung der weiblichen Blase zur körperlichen Anschauung brachte; ferner habe ich bei der Wiedergabe pathologischer Fälle stets darauf geachtet, daß der pathologische Prozeß auch in topographischer Hinsicht im stereoskopischen Bilde leicht erfaßt werden kann. Auch dem Harnleiterkatheterismus und der intravesikalen Operationsmethode der Blasengeschwülste habe ich einige Tafeln gewidmet, um den Lernenden an die Bilder zu gewöhnen, die sich ihm bei diesen Eingriffen im kystoskopischen Bilde zeigen. Endlich gibt eine kolorierte Tafel den chromokystoskopischen Ureterstrahl wieder.

Durch die stereoskopische Betrachtung meiner Tafeln werden die Lageverhältnisse der einzelnen Teile zueinander anschaulich und die Orientierung in der Blasenhöhle erleichtert. Es läßt z. B. Tafel Nr. 33 ohne Schwierigkeit erkennen, daß am meisten nach vorn der Sphinkter liegt, dann das Trigonum folgt, welchem hart am Ligamentum interuretericum ein Tumor aufsitzt, und daß im Hintergrund der Bas-fond sich abhebt. So übersieht der Lernende stets einen bedeutenden Teil der Blasenhöhle in räumlicher Darstellung. Wie vorher schon angedeutet, habe ich in dem mit meinem Atlas verbundenen Lehrbuch das gleiche Darstellungsprinzip zur Anwendung gebracht. Mein Werk ist daher besonders geeignet, dem Anfänger eine präzise räumliche Vorstellung vom Blaseninnern zu vermitteln, die auch für die zielbewußte Vornahme intravesikaler Eingriffe unentbehrlich ist.

Aber nicht allein dem Lernenden, auch dem Lehrenden, der jetzt in der Lage ist, seinen Unterricht durch stereoskopische Demonstrationen zu unterstützen, werden meine Tafeln sicherlich von Nutzen sein.

An den Photographien habe ich nirgends eine Retouchierung vorgenommen.

Die Tafeln wurden von der Neuen photographischen Gesellschaft Berlin-Steglitz nach von mir hergestellten Glasnegativen angefertigt.

Dem Herrn Verleger, der meinen Wünschen stets bereitwillig entgegenkam, bin ich zu besonderem Danke verpflichtet.

Berlin, im Juli 1911.

S. Jacoby.

LIBRARY OF T...
PRESENTED
BY THE EDITOR OF
B. M. J.
BRITISH MEDICAL ASSOCIATION

Inhaltsverzeichnis.

	Seite
I. Kapitel: Einleitung: Die beiden neuen Prinzipien der modernen Kystoskopie .	1—2
Die Optik des Kystoskopes	2—19
1. Der optische Apparat Nitzes, seine Anordnung und optischen Eigenschaften	2—8
2. Wirkung des Spiegelprismas	9—13
3. Aufhebung der Spiegelumkehrung und Bildverdrehung durch die Korrigierapparate von S. Jacoby	13—19
II. Kapitel: Die Nitzeschen Kystoskoptypen und ihre Modifikationen	20—36
1. Nitzes Kystoskope I, II und III	20—22
2. Die Modifikationen und Kombinationen der Nitzeschen Kystoskope: Irrigationskystoskope, Evakuationskystoskope, Katheterkystoskope, Führungskystoskope, retrograde Kystoskope, Kombinations- und Universalkystoskope	22—28
3. Das Urethro-Kystoskop von H. Goldschmidt	28—30
4. Demonstrationskystoskope	30—31
5. Die Kontrollscheibe von S. Jacoby in Verbindung mit dem Kystoskop und dem Bottini-Incisor	31—34
6. Das Messen des Prostata und ihrer Teile mit Hilfe der kystoskopischen Prostatameßvorrichtung (S. Jacoby)	34—36
III. Kapitel: Die Stereokystoskopie (S. Jacoby)	37—39
IV. Kapitel: Die elektrische Anordnung im kystoskopischen Instrumentarium	40—52
1. Die elektrische Leitung im Kystoskop. Kabelzange und stromleitende Schnur	40—42
2. Die Kystoskoplampen	42—45
3. Die verschiedenartigen Lichtquellen	45—49
4. Prüfung der elektrischen Leitung des nicht funktionierenden kystoskopischen Instrumentariums	49—52
V. Kapitel: Anatomische und physiologische Bemerkungen über Blase und Harnröhre (Kystographie. Biokystographie)	53—61
VI. Kapitel: Die kystoskopische Technik	62—89
1. Die notwendigen Vorbedingungen einer kystoskopischen Untersuchung und die zu treffenden Maßnahmen bei Nichterfülltsein einer der Vorbedingungen	62—72
2. Wann und in welchen Fällen kystoskopieren wir? Das planmäßige Absuchen der Blasenhöhle	72—78
3. Maßnahmen zur Verhütung der Infektion bei der Kystoskopie	78—84
4. Die kystoskopischen Vorübungen am Blasenphantom	84—85
5. Lagerung des Patienten. Der kystoskopische Untersuchungstisch . . .	85—88
6. Gang einer kystoskopischen Untersuchung	88—89
VII. Kapitel: Die normale Blase im kystoskopischen Bilde	90—112
1. Farbe und Glanz der Schleimhaut. Arterien, Venen. Balken. Schatten. Schleimhautfalten. Orificium vesicae (Sphinkterfalte). Vordere Blasenwand; suprasymphysärer Recessus. Luftblase. Bewegungen der Blasenwand. Orientierungsblick über den ganzen Blasenboden: Sphinkter, Trigonum, Ligamentum interuretericum, Bas-fond	90—104
2. Aufsuchen der Harnleitermündungen. Ureterwülste und Mündungen . .	104—110
3. Die Ureteraktion	110—112

		Seite
VIII. Kapitel:	Die Orientierung im kystoskopischen Bilde	113—117
IX. Kapitel:	Die erkrankte Blase im kystoskopischen Bilde	118—158
	1. Die verschiedenen Formen der Cystitis	118—125
	2. Nieren- und Blasentuberkulose	125—129
	3. Leukoplakia vesicae	129—130
	4. Malakoplakia vesicae	130—132
	5. Ulcus vesicae simplex. Ulcus kystoskopicum. Traumen der Blase	132—133
	6. Blasenödeme. Oedema bullosum	133—134
	7. Balken- und Divertikelblase. Blasentabes	134—137
	8. Prostatahypertrophie	137—144
	9. Die kystoskopische Diagnostik der Blasentumoren	144—150
	10. Steine und Fremdkörper der Blase	150—155
	11. Varizen der Blase. Schleimhautblutungen. Vikariierende Blutungen	156
	12. Lues der Blase	156—157
	13. Parasiten der Blase	157—158
X. Kapitel:	Das kystoskopische Bild bei Erkrankungen und Anomalien der Nieren und Ureteren	159—166
	1. Der kystoskopische Nachweis der renalen Hämaturie und Pyurie	159—163
	2. Der kystoskopische Nachweis der Nieren- und Ureteranomalien	163—166
XI. Kapitel:	Die weibliche Blase im kystoskopischen Bilde	167—170
XII. Kapitel:	Die kystoskopische Diagnostik der Harnfisteln	171—174
XIII. Kapitel:	Die intravesikale Therapie im kystoskopischen Bilde	175—190
	1. Das Instrumentarium zur Ausübung der intravesikalen Therapie	175—184
	2. Die intravesikale Behandlung gutartiger Blasentumoren nach Nitze	184—190
XIV. Kapitel:	Der Harnleiterkatheterismus	191—230
	1. Das Instrumentarium zur Ausführung des Harnleiterkatheterismus (Brenner, Brown, Nitze, Casper, Albarran, Kollmann)	191—196
	2. Herrichtung des Instrumentariums und Vorbereitung des Patienten für den Harnleiterkatheterismus	197—198
	3. Technik des Ureterenkatheterismus	198—203
	4. Die getrennte Gewinnung des Urins beider Nieren. Der Nitzesche Okklusivkatheter. Der doppelseitige Harnleiterkatheterismus	204—207
	5. Die Indikationen und Kontraindikationen des Harnleiterkatheterismus. Die durch den Harnleiterkatheterismus bedingten Fehlerquellen	207—213
	6. Der Harnleiterkatheterismus in Verbindung mit der Röntgenographie (Ureterographie, Pyelographie)	213—216
	7. Die Konkurrenzmethoden des Harnleiterkatheterismus (Luys, Cathelin, R. Kutner)	216—218
	8. Die funktionelle Nierendiagnostik	219—230
XV. Kapitel:	Die Blasenphotographie	231—241
	1. Die Photographierkystoskope von Nitze und Casper	231—233
	2. Die Stereokystophotographie von S. Jacoby	233—241
XVI. Kapitel.	1. Einige Winke für die Handhabung des Stereoskopes bei Betrachtung meiner Tafeln	242—243
	2. Tafelregister	243—244
Sach- und Namenregister		245—248

I. Kapitel.

Einleitung.

Alle Versuche, welche vor Nitze*) gemacht wurden, um das Blaseninnere dem Auge zugänglich zu machen, haben nur ein historisches Interesse; ich übergehe dieselben, da ich nur das in den Kreis meiner Betrachtungen ziehen werde, was zur Ausübung der von Nitze begründeten modernen Kystoskopie gehört.

Die vor Nitze gebauten Apparate hatten im großen und ganzen das Gemeinsame, daß durch einen per urethram in die Blase eingeführten Metalltubus von außen her Licht in die Blasenhöhle geworfen wurde. Die völlige Unbrauchbarkeit aller dieser Instrumente lag in ihrer Anlage begründet. Einmal konnte die Anordnung der Lichtquelle nur eine äußerst mangelhafte Beleuchtung der eingestellten Blasenwandpartie ermöglichen; dann aber gelang es mit diesen Instrumenten immer nur sehr kleine Partien der Blasenwand mit einem Male zu überblicken, Flächen, die nicht viel größer als der Querschnitt des eingeführten Tubus waren; endlich — und das war der dritte Kardinalfehler, der allen diesen Konstruktionen anhaftete — war es nicht möglich, das Blaseninnere restlos abzusuchen, denn die vordere Blasenwand konnte nicht eingestellt werden.

Die erwähnten Schwierigkeiten überwand Nitze in vollkommenster Weise, indem er zwei neue endoskopische Prinzipien zur Durchführung brachte, die alle Mängel der vor Nitze angewandten Apparate mit einem Schlage beseitigten. Das eine Prinzip betraf die wichtige Frage der Blasenbeleuchtung. Dieses Problem löste Nitze, indem er die Lichtquelle an das vesikale Ende des Kystoskopes verlegte und auf diese Weise in die Blasenhöhle selbst hineinbrachte.

Mit Hilfe seines »gesichtsfelderweiternden« optischen Apparates, der dem zweiten neuen Prinzip Rechnung trug, gelang es Nitze, seinem Blasenspiegel eine Eigenschaft zu verleihen, die es im Gegensatz zur alten Methode ermöglicht, auch große Flächen des Blaseninnern mit einem Male zu übersehen.

---

*) Nitze nahm seine kystoskopischen Studien 1876 auf.

Aber Nitze hat durch Konstruktion seines kystoskopischen Instrumentariums nicht nur der modernen Kystoskopie die Grundlage gegeben, sein unsterbliches Verdienst ist es auch die moderne Kystoskopie ausgebaut zu haben, so daß sie für die Blasen- und Nierendiagnostik von der allergrößten Bedeutung geworden ist.

Die Optik des Kystoskopes.

1. Der optische Apparat Nitzes, seine Anordnung und optischen Eigenschaften.

Es ist von großer praktischer Bedeutung die Konstruktion und Wirkungsweise des »gesichtsfelderweiternden« Apparates genau zu beherrschen, denn nur derjenige, der sich mit diesen optischen Verhältnissen völlig vertraut gemacht hat, ist imstande, die kystoskopischen Bilder richtig zu deuten und die optischen Eigenschaften des Kystoskopes zur Vertiefung der Diagnose auszunützen.



Fig 1. Schematische Darstellung des optischen Apparates nach Nitze.

Der »gesichtsfelderweiternde« optische Apparat (Fig. 1) besteht aus dem Objektiv a, der ungefähr in der Mitte des Rohres befindlichen Linse b und dem Okular c.

Die gesichtsfelderweiternde Eigenschaft des optischen Apparates beruht einzig und allein auf dem Objektiv (a), das sich am vesikalen Ende der Optik befindet und das durch ein System von zwei kombinierten, plankonvexen Linsen gebildet wird; der vorderen dieser beiden Linsen (m) fällt die Aufgabe der Gesichtsfelderweiterung zu; dieselbe wirkt als Sammellinse mit sehr kleiner Brennweite und produziert daher von einer größeren Partie der Blasenwand ein verkleinertes, umgekehrtes, reelles Bildchen.

Aus dem Vergleiche der optischen Wirkung zweier Sammellinsen von verschiedener Krümmung, die in gleicher Entfernung von einem Objekt aufgestellt sind, ergibt sich ohne Schwierigkeit, welche von diesen beiden Linsen für das Kystoskop zum Zwecke der Gesichtsfelderweiterung die geeignetere ist.

In Fig 2 wird durch die schwächer gekrümmte Sammellinse a, welche die Brennweite*) aa′ hat, von dem das Objekt darstellenden Zentimetermaße das Bild-

*) Unter Brennweite versteht man die Entfernung des Brennpunktes von der Linse. Läßt man nämlich auf eine Sammellinse ein Bündel der Achse paralleler Sonnenstrahlen fallen, so werden dieselben so gebrochen, daß sie alle durch ein und denselben jenseits von der Linse auf der Achse gelegenen Punkt hindurchgehen; diesen Punkt nennt man den Brennpunkt.

chen cc erzeugt, das einen Teil des Zentimetermaßes wiedergibt. In derselben Weise wird durch die stärker gekrümmte Sammellinse b, die ihrer stärkeren Krümmung entsprechend eine kürzere Brennweite (bb′) hat, von demselben Objekte das Bildchen c′c′ erzeugt. Wenn wir feststellen wollen, welches von den beiden Bildchen cc und c′c′ von dem Zentimetermaße die größere Partie wiedergibt, so ist es nur erforderlich, die beiden äußersten, noch in die Tuben hineinfallenden Randstrahlen zu zeichnen, die dann von dem Objekte das Stück begrenzen, das von jedem der Bildchen wiedergegeben wird. Fig. 2 läßt daher ohne weiteres erkennen, daß die Randstrahlen des von der stärker gekrümmten Linse (b) produzierten Bildchens c′c′ von dem Zentimetermaße ein viel größeres Stück (von 6—10) begrenzen als die Randstrahlen des von der schwächer gekrümmten Linse (a) erzeugten Bildchens cc, das nur Nr. 3 und Teile der Nachbarzentimeter 2 und 4 zur Darstellung bringt, d. h. die Gesichtsfelderweiterung der stärker gekrümmten Linse (b) ist beträchtlicher als die der schwächer gekrümmten Linse (a). Aus Fig. 2 ergibt sich also ohne weiteres, daß die gesichtsfelderweiternde Eigenschaft einer Sammellinse von der Stärke ihrer Krümmung abhängt oder, was dieselbe Beziehung ausdrückt, von der Größe ihrer Brennweite; je kürzer daher die Brennweite ist, um so näher an die Linse rückt das Bildchen (Fig. 2 c′c′), und um so erheblicher ist die gesichtsfelderweiternde Eigenschaft der Linse!

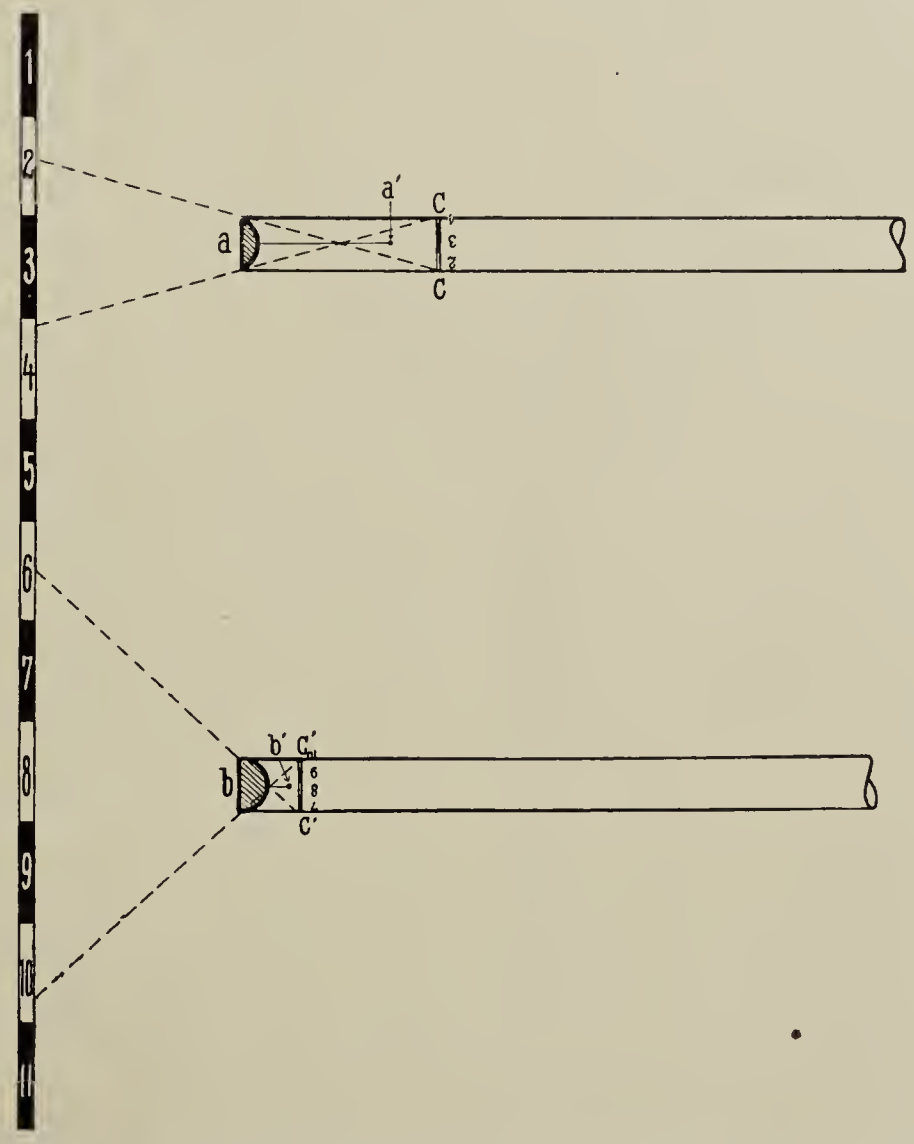

Fig. 2. Die Gesichtsfelderweiterung in ihrer Abhängigkeit von der Krümmung der Sammellinse bzw. von der Größe der Linsenbrennweite.

Für das Objektiv muß daher als Frontlinse eine Linse mit möglichst kleiner Brennweite gewählt werden. Diesem Umstande wird am vorteilhaftesten Rechnung getragen durch eine Linse, die eine kleine Halbkugel darstellt; je kleiner diese Halbkugel ist, um so kürzer ist natürlich ihre Brennweite und um so erheblicher infolgedessen ihre gesichtsfelderweiternde Wirkung. Es muß jedoch bei der Auswahl der Halbkugel stets berücksichtigt werden, daß von dem Objektiv zum aller-

größten Teil auch die Lichtstärke des optischen Apparates abhängt, und daß daher nicht auf Kosten der Lichtstärke die Gesichtsfelderweiterung übertrieben wird.

Das Objektiv besteht jedoch, wie schon vorher bemerkt, nicht allein aus der Halbkugel, sondern letztere ist mit einer zweiten Linse (Fig. 1 n) kombiniert, deren Aufgabe es ist, die Strahlen des durch die Halbkugel erzeugten kleinen, reellen Bildchens so zu brechen, daß sie auf die mittlere Linse (Fig. 1 b) fallen (Nitze). Diese Mittellinse wirft das kleine, 2—3 mm große, reelle Bildchen, indem es dasselbe zum zweiten Male umkehrt, als zum Objekt aufrechtes Bildchen an das Okular (Fig. 1 c), das, als Lupe wirkend, uns die Möglichkeit gibt, das Objekt unter genügender Vergrößerung zu betrachten. Wie beim Objektiv die Gesichtsfelderweiterung nicht willkürlich über eine bestimmte Grenze getrieben werden darf, so darf auch beim Okular die Vergrößerung nicht beliebig gesteigert werden, da in beiden Fällen die Lichtstärke der Optik leiden würde.

Der optische Apparat ist in seiner vorher beschriebenen Zusammensetzung für jede Entfernung der Objekte stets scharf eingestellt; der Grund hierfür liegt in der sehr kleinen Brennweite der Frontlinse (Nitze), die bewirkt, daß die Bildchen, mögen sie entfernten oder sehr nahe gelegenen Objekten entstammen, stets dicht hinter die Objektivlinse fallen, und zwar so nahe aneinander, daß diese geringe Entfernung durch die Akkomodation des beobachtenden Auges ohne Schwierigkeit ausgeglichen wird. Daß Nitze auf diese Eigenschaft seines Kystoskopes mit Recht großen Wert legte, erfahren wir jetzt durch die Ringlebschen Kystoskope (Seite 7), die nur mit Hilfe einer Rekosscheibe oder einer auf das Okular gesetzten Brillenglaskappe auf die in der Blase vorkommenden Objektentfernungen eingestellt werden können. Für jeden, der die Nitzeschen Kystoskope kennt, bedeuten die Ringlebschen Hilfsmittel einen Rückschritt. In Kursen, wo mehrere schnell hintereinander durch das Kystoskop blicken, tritt dieser Nachteil der Ringlebschen Kystoskope besonders störend hervor; denn es werden nur diejenigen, auf deren Augen die Rekosscheibe eingestellt ist, scharf sehen, die anderen hingegen nicht.

Wenn wir, um die optischen Eigenschaften zu studieren, durch den optischen Apparat hindurchsehen, so tritt uns das Gesichtsfeld als eine kreisrunde Scheibe entgegen, deren Größe sich nicht direkt messen läßt, da wir einem virtuellen Bilde gegenüberstehen. Auf dieser kreisrunden Scheibe, die Nitze das »innere Gesichtsfeld« genannt hat, erblicken wir die Bilder aller eingestellten Objekte. Die Größe des inneren Gesichtsfeldes hängt im wesentlichen von der Stärke des Okulars ab; das »innere Gesichtsfeld« wird daher um so größer, gleichzeitig aber auch um so lichtschwächer, je stärker das Okular gewählt wird und ist natürlich für jedes Kystoskop eine unveränderliche Größe.

Alles, was wir in dem »inneren Gesichtsfelde« erblicken, wird das »äußere

Gesichtsfeld« genannt; letzteres ist im Gegensatz zum »inneren Gesichtsfeld« von sehr wechselnder Größe und allein abhängig von der Entfernung des Objektivs vom Objekt.

Wenn wir das Objektiv nahe an ein Objekt heranbringen, dann erscheint nur eine sehr kleine Partie des letzteren im »inneren Gesichtsfeld«, d. h. wir haben ein kleines »äußeres Gesichtsfeld«. Je weiter wir uns mit dem Objektiv vom Objekt entfernen, eine desto größere Partie des eingestellten Objektes überblicken wir, d. h. das »äußere Gesichtsfeld« wird immer größer; es wächst eben mit der zunehmenden Entfernung des Objektivs vom Objekt.

Die Beziehung, die zwischen der Größe des »äußeren Gesichtsfeldes« und der Entfernung des Objektivs vom Objekt besteht, tritt klar zutage, wenn wir mit Nitze das im »inneren Gesichtsfeld« Erblickte (d. h. also das »äußere Gesichtsfeld«) als die Basis eines »ideellen Kegelmantels« auffassen, dessen Achse die Verlängerung der Achse des optischen Apparates darstellt, dessen Spitze der freien Fläche des Objektivs aufliegt, und dessen Scheitelwinkel etwa 80° groß ist, entsprechend dem die Gesichtsfelderweiterung bestimmenden Bildwinkel des Objektivs. Wenn wir uns senkrecht zur Achse dieses »ideellen Kegelmantels« parallele Ebenen in verschiedener Entfernung vom Objektiv gelegt denken, so würde der Kegelmantel kreisrunde Stücke aus diesen Ebenen herausschneiden, die je nach ihren Entfernungen vom Objektiv verschieden große »äußere Gesichtsfelder« darstellen.

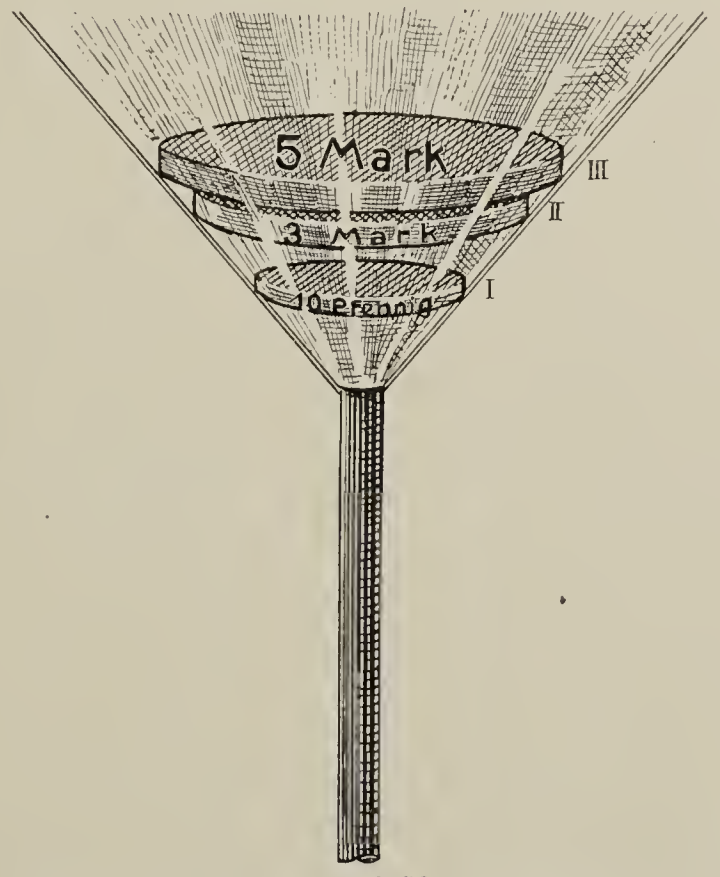

Fig. 3. Abhängigkeit der Größe der »äußeren Gesichtsfelder« von der Entfernung zwischen Objektiv und Objekt.

In Fig. 3, die diese Verhältnisse bildlich zur Darstellung bringt, ist der »ideelle Kegelmantel« durch einen Glastrichter ersetzt; die »äußeren Gesichtsfelder« (I, II, III) werden durch Geldstücke von verschiedener Größe (ein Zehnpfennig-, ein Dreimark- und ein Fünfmarkstück) markiert. Ein Blick auf diese Figur lehrt uns, daß der »ideelle Kegelmantel« mit zunehmender Entfernung vom Objektiv immer größere, »äußere Gesichtsfelder« umgrenzt.

Aber nicht nur die Größe der »äußeren Gesichtsfelder« hängt von der Entfernung des Objektivs vom Objekt ab, sondern auch die Bildgröße, d. h. die

Größe der Details des betrachteten Objektes. Das Objekt kann vergrößert, verkleinert oder in natürlicher Größe im Bilde erscheinen.

Wir sind stets in der Lage, die Bildgröße eines durch eine Sammellinse produzierten Bildes auf Grund folgender Gesetze zu bestimmen:

1. Objekt und Bild verhalten sich in Bezug auf ihre Größe zu einander, wie ihre Entfernungen von der Linse.
2. Ist das Objekt um weniger als die doppelte Brennweite von der Linse entfernt, so liegt das Bild auf der anderen Seite der Linse, und zwar in einer Entfernung von der letzteren, die größer ist als die doppelte Brennweite.
3. Befindet sich das Objekt in der Entfernung der doppelten Brennweite von der Linse, so liegt das Bild auf der anderen Seite der Linse und zwar gleichfalls in der Entfernung der doppelten Brennweite von der Linse.
4. Ist das Objekt weiter als um die doppelte Brennweite von der Linse entfernt, so liegt das Bild auf der andern Seite der Linse zwischen dem Brennpunkt und der doppelten Brennweite.

Fig. 4 veranschaulicht diese Gesetze.

Objekt C, dessen Entfernung von der Linse kleiner ist als die doppelte Brennweite (Gesetz 2), verhält sich in bezug auf seine Größe zu seinem Bilde C′ wie Oc : Oc′; da $Oc < Oc'$ muß das Objekt im Bilde vergrößert erscheinen.

Objekt B, das um die doppelte Brennweite von der Linse entfernt ist (Gesetz 3), verhält sich in bezug auf seine Größe zu seinem Bilde B′ wie Ob : Ob′; da $Ob = Ob'$, sehen wir das Objekt in natürlicher Größe.

Objekt A, dessen Entfernung von der Linse größer ist als die doppelte Brennweite (Gesetz 4), verhält sich in bezug auf seine Größe zu seinem Bilde A′ wie Oa : Oa′; da $Oa > Oa'$ muß das Objekt im Bilde verkleinert erscheinen.

Aus meinen Darlegungen geht also hervor, daß wir mit dem Kystoskop ein Objekt in natürlicher Größe (Gesetz 3), vergrößert (Gesetz 2) oder verkleinert (Gesetz 4) erblicken können. Um diese diagnostisch wichtigen Eigenschaften des Kystoskopes auch praktisch verwerten zu können, müssen wir die Größe der Brennweite des Kystoskopes kennen. Bei Bestimmung derselben ist zu berücksichtigen, daß die Bilder, die der optische Apparat liefert, nicht einer einzelnen Linse ihre Entstehung verdanken, sondern einer Linsenkombination, die den optischen Apparat bildet, und die als Ganzes gedacht wie eine Linse mit der einfachen Brennweite von ungefähr 1 cm wirkt. Wir sehen daher die Objekte im kystoskopischen Bilde in natürlicher Größe, wenn wir dieselben in einer Entfernung von etwa 2 cm (d. i. die doppelte Brennweite) (Fig. 3 II u. Fig. 4 B) (Gesetz 3) einstellen. Rückt das Objektiv näher als 2 cm an das Objekt heran, so erscheint letzteres bei kleinerem

»äußeren Gesichtsfeld« natürlich vergrößert (Fig. 3 I u. Fig. 4 c) (Gesetz 2). Entfernt sich das Objektiv um mehr als 2 cm vom Objekt, so erscheint letzteres bei größerem »äußeren Gesichtsfeld« (Fig. 3 III u. Fig. 4 A) (Gesetz 4) verkleinert.

Die schon erwähnten Ringlebschen Kystoskope enthalten ein neues optisches System, das aufrechte Bilder liefert. Wer sich über die optische Einrichtung dieser Kystoskope und den Gedankengang, der Ringleb bei seinen Konstruktionen leitete, orientieren will, dem empfehle ich die Lektüre der Ringlebschen Monographie »Das Kystoskop«*). Es kann wohl für keinen, der mit beiden Systemen gearbeitet hat, ein Zweifel bestehen, daß die Nitzeschen Kystoskope den Ringlebschen überlegen sind.

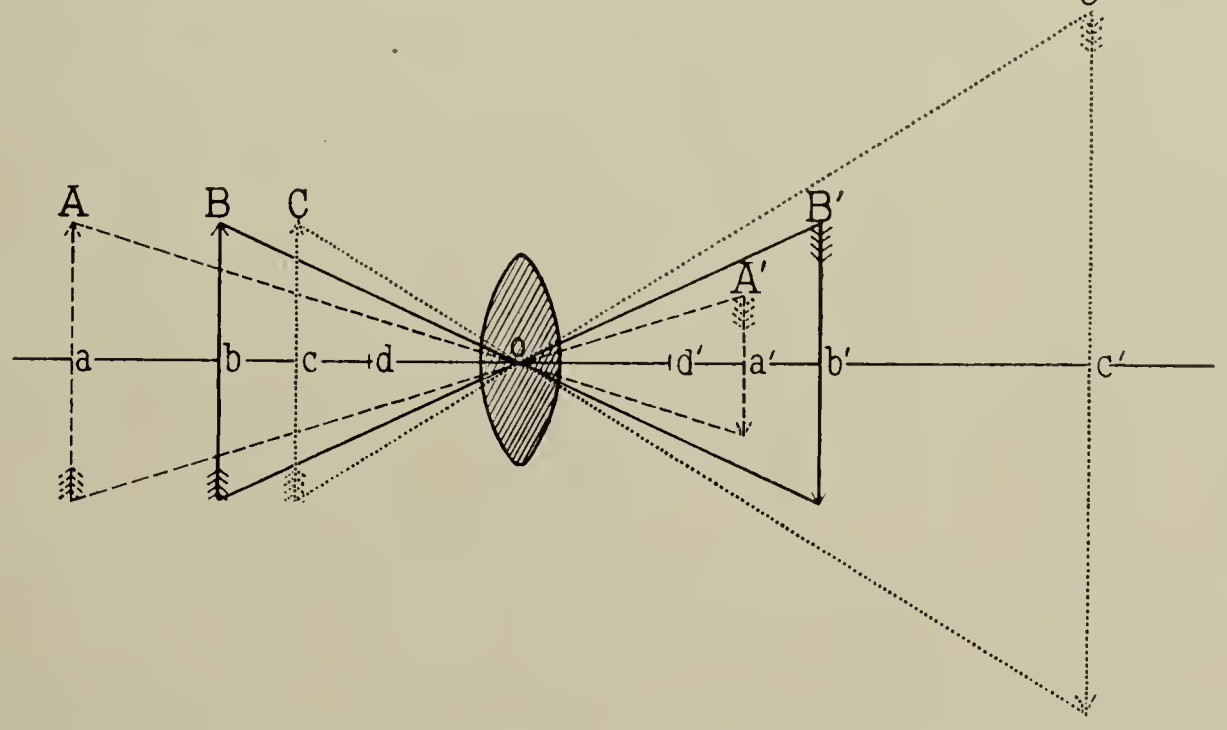

Fig. 4. Abhängigkeit der Bildgröße von der Entfernung zwischen Objekt und Objektiv.
Die Pfeile A, B und C stellen drei gleichgroße Objekte dar, die sich in verschiedener Entfernung von der Linse befinden. Die Bilder dieser Objekte sind A′, B′ und C′. od und od′ einfache Brennweite; ob und ob′ doppelte Brennweite.

Meine Erfahrungen decken sich mit den von E. Runge**) wiedergegebenen vollständig. Auf den Nachteil, der den Ringlebschen Kystoskopen aus dem Grunde anhaftet, daß sie nicht auf Unendlich eingestellt sind, habe ich bereits (Seite 4) hingewiesen.

Ich möchte diesen Abschnitt nicht schließen, ohne aus meinen theoretischen Auseinandersetzungen, denen in Wirklichkeit eine hohe praktische Bedeutung zukommt, auch schon an dieser Stelle die Nutzanwendung zu ziehen.

Kommt es uns z. B. bei Beurteilung eines Blasentumors darauf an, etwas über dessen Oberflächenbeschaffenheit zu erfahren, so bedienen wir uns der vergrößernden Eigenschaft des Kystoskopes, indem wir das Objektiv nahe an den Tumor heranbringen und eine Partie desselben gleichsam unter Lupenvergrößerung betrachten.

*) Erschienen im Verlage von Dr. W. Klinkhardt, Leipzig.

**) Verhandlungen der Gesellschaft f. Geburtsh. u. Gyn. zu Berlin. Sitzung vom 8. April 1910.

Wir erhalten auf diese Weise näheren Aufschluß über die Oberflächenbeschaffenheit des Tumors. Wollen wir hingegen einen Übersichtsblick über den ganzen Tumor und seine Umgebung gewinnen, wollen wir erfahren, wie sich der Tumor zu seiner Umgebung verhält, ob er gestielt oder breitbasig aufsitzt, ob etwa mächtige Gefäße aus der Nachbarschaft in den Stiel des Tumors hineinziehen, Momente, die unser therapeutisches Handeln sehr beeinflussen, so werden wir durch die entfernte Aufstellung des Objektivs ein möglichst großes »äußeres Gesichtsfeld« zu gewinnen suchen. Endlich können wir auch ein Urteil über die natürliche Größe des Tumors gewinnen, indem wir das Objektiv in einer Entfernung von etwa 2 cm aufstellen.

Die Kenntnis der optischen Eigenschaften des Kystoskopes wird uns auch vor Irrtümern bewahren, denen man aus Unkenntnis leicht anheimfällt. Der erfahrene Beobachter wird bei Betrachtung alles dessen, was sich in nächster Nähe des Sphinkters bietet (Prostatawülste, Tumoren), stets bewußt sein, daß die Umgebung des Sphinkters sich nur aus nächster Nähe mit dem Kystoskope absuchen läßt, und daß dies infolgedessen nur bei starker Vergrößerung der Details im kystoskopischen Bilde möglich ist.

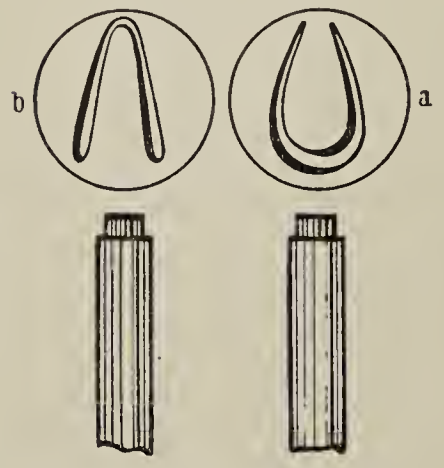

Fig. 5. Verzeichnung bei naher Einstellung.

Auch die Formveränderung, die die Objekte, und zwar in erheblicherem Maße diejenigen, die sehr nahe eingestellt sind, durch das Kystoskop erleiden, werden wir uns leicht mit Hilfe der erwähnten Gesetze erklären können. Diese Formveränderung fällt besonders bei bekannten Objekten auf, wie z. B. bei Haarnadeln, die nicht selten in weiblichen Blasen gefunden werden; sie hat ihren Grund darin, daß die dem Objektiv näher gelegenen Teile des Objektes vergrößert, die entfernter gelegenen Teile verkleinert erscheinen. Wir erhalten infolgedessen von einer Haarnadel das Bild Fig. 5a, wenn der Haarnadelbogen dem Objektiv näher liegt als die Spitzen, das Bild Fig. 5b, wenn die Spitzen dem Objektiv näher liegen. Auch Tafel Nr. 42 demonstriert eine durch die gleiche Ursache bedingte Formveränderung; das entferntere, dem Vertex näher gelegene Ende des Nelatonkatheters erscheint verjüngt, während das dem Objektiv näher gelegene Ende verdickt erscheint.

In praxi fällt die verzeichnende Wirkung des Kystoskopes in keiner Weise störend auf; wir werden uns derselben nur bewußt, wenn, wie schon bemerkt, bekannte Objekte im kystoskopischen Gesichtsfelde erscheinen.

2. Wirkung des Spiegelprismas.

Der optische Apparat, den Fig. 1 wiedergibt, gestattet nur in der Verlängerung seiner Längsachse zu sehen; wir sind daher nicht in der Lage mit demselben jede Stelle des Blaseninnern, wie z. B. die vordere Blasenwand, einzustellen. Um das letztere zu erreichen, hat Nitze vor das Objektiv ein rechtwinkeliges Prisma gesetzt, dessen hypothenutische Fläche mit Spiegelbelag versehen ist.

Fig. 6 veranschaulicht, wie Objektiv und Prisma in Kystoskop I zueinander gelagert sind. Die Kathetenfläche a des Prismas liegt, senkrecht zur Achse des optischen Apparates stehend, dem Objektiv an, die andere b bildet gleichsam ein Fenster, durch das die von dem Objekt ausgehenden Strahlen eintreten, um auf die spiegelnde hypotenutische Fläche c zu fallen.

Fig. 6. Anordnung von Objektiv und Prisma in Kystoskop I.

Da sich die freie Fläche (b) des Prismas, das Fenster des Kystoskops, jeder Stelle des Blaseninnern gegenüberstellen läßt, so gibt das Kystoskop die Möglichkeit, das Blaseninnere ohne Rest abzusuchen.

Wir kystoskopieren also endgültig durch Vermittlung eines Spiegels, gegen den der optische Apparat dauernd gerichtet ist, und gewinnen auf diese Weise von allen Objekten, die der freien Kathetenfläche (b) des Prismas gegenüberliegen, Spiegelbilder.

Dem Anfänger bereitet es Schwierigkeiten, die allen Spiegelbildern eigentümliche Spiegelumkehrung des Kystoskopes auszuschalten und die richtige Vorstellung von der Lage des Objektes zu seiner Umgebung und von der Lage der einzelnen Teile des Objektes zueinander zu gewinnen. Diese Verhältnisse, so kompliziert sie auch dem Anfänger erscheinen mögen, werden leicht verständlich, wenn wir dieselben unter Berücksichtigung des Gesetzes der Spiegelung näher ins Auge fassen, nach welchem das Bild eines jeden Punktes des Objektes so weit hinter dem Spiegel liegt, als dieser Punkt in Wirklichkeit vor demselben sich befindet.

Wenn wir uns auf die einfachste Weise die Lageveränderungen, die das Spiegelbild zu seinem Objekte eingehen kann, anschaulich klar machen wollen, dann brauchen wir nur hinter ein aufgezeichnetes Dreieck einen kleinen Taschenspiegel zu stellen. Ist derselbe unter 45^0 zu dem gezeichneten Dreieck geneigt, so muß das Spiegelbild, das nach dem vorher zitierten Gesetz so weit hinter dem Spiegel liegt, als der Spiegel vom Objekt entfernt ist, unter einem Winkel von zweimal $45^0 = 90^0$ gegen die Figur geneigt sein, d. h. bei einem Neigungswinkel von 45^0 steht das Spiegelbild auf seinem Objekt senkrecht.

Verkleinern oder vergrößern wir den Neigungswinkel des Spiegels, indem wir den letzteren dem gezeichneten Dreieck nähern oder von demselben entfernen,

so können wir alle nur möglichen Lageveränderungen des Spiegelbildes beobachten und gleichzeitig feststellen, daß das Spiegelbild stets um den doppelten Neigungswinkel (zwischen Spiegel und Objekt) zum Objekt verlagert wird.

Wenn wir daher mit dem Kystoskop eine horizontal liegende, in der Richtung der Längsachse des Kystoskops verlaufende Haarnadel (Fig. 7 dfe) so einstellen, daß der Spiegel des Prismas unter 45^0 gegen die Horizontale geneigt ist — das ist stets der Fall, wenn die freie Fläche des Prismas der Ebene, in der das Objekt liegt, parallel gerichtet ist —, so erblicken wir das kystoskopische Spiegelbild der Haarnadel (d′ f′ e′) um 90^0 gegen die Horizontale geneigt, d. h. in der Vertikalebene, ebenso wie vorher das Spiegelbild des Dreiecks im Taschenspiegel.

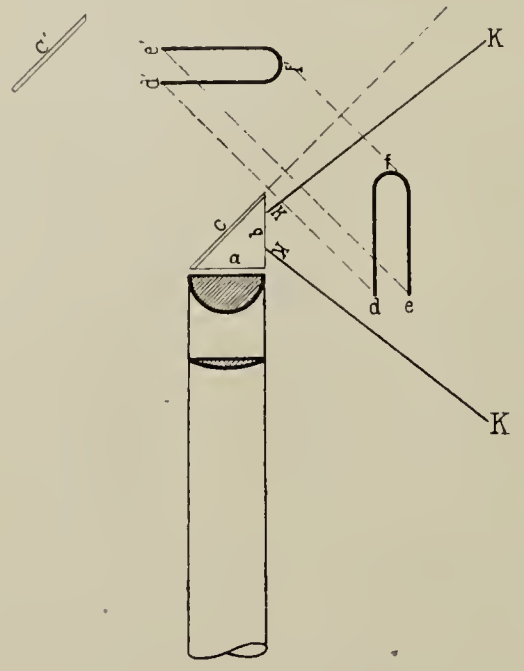

Fig. 7. Wirkung des Spiegelprismas.

Fig. 7 lehrt ferner, wie ein Spiegelbild durch Zeichnung entsteht: es werden von den einzelnen Punkten der Haarnadel auf den Spiegel oder dessen Verlängerung, die durch eine unterbrochene Linie markiert ist, Lote gefällt und hinter dem Spiegel um sich selbst verlängert. Durch Verbindung der Endpunkte aller Verlängerungen erhalten wir das Spiegelbild. Wenn wir in Fig. 7 auf die Spiegelfläche c des Prismas einen kleinen Taschenspiegel vertikal zur Fläche des Blattes stellen, so können wir uns leicht überzeugen, daß das Spiegelbild in Wirklichkeit dorthin fällt, wo es die Zeichnung angibt, und daß die letztere das Spiegelbild auch getreu wiedergibt.

Da wir während der Kystoskopie die Objekte dorthin verlegen, wo wir ihre Spiegelbilder erblicken (Fig. 7—11), so wird leicht die irrtümliche Vorstellung erzeugt, als wenn wir auch mit dem Prisma geradeaus in die Verlängerung des optischen Apparates sehen, während in Wirklichkeit durch das Prisma, dessen Spiegel unter einem Winkel von 45^0 geneigt ist, die Sehebene um 90^0 verlegt wird, wir also nur Objekte zu Gesicht bekommen, die sich in einem »ideellen Kegelmantel« befinden, der nicht wie früher (Fig. 3) auf dem Objektiv ruhend zu denken ist, sondern dessen Achse auf der freien Fläche des Prismas senkrecht steht. Durch KkkK wird in Fig. 7 der auf der freien Fläche des Prismas ruhend gedachte »ideelle Kegelmantel«, in dem sich auch die Haarnadel befindet, angedeutet.

Das Gesetz der Spiegelung und die Kenntnis, wohin bei irgendeiner Einstellung des Kystoskopes der Spiegel des Prismas gerichtet ist, setzen uns in den Stand, das Spiegelbild richtig zu deuten. Der Orientierungsknopf am Trichter des Kystoskopes gibt in seiner kugelrunden Form jedoch nur die Richtung der freien

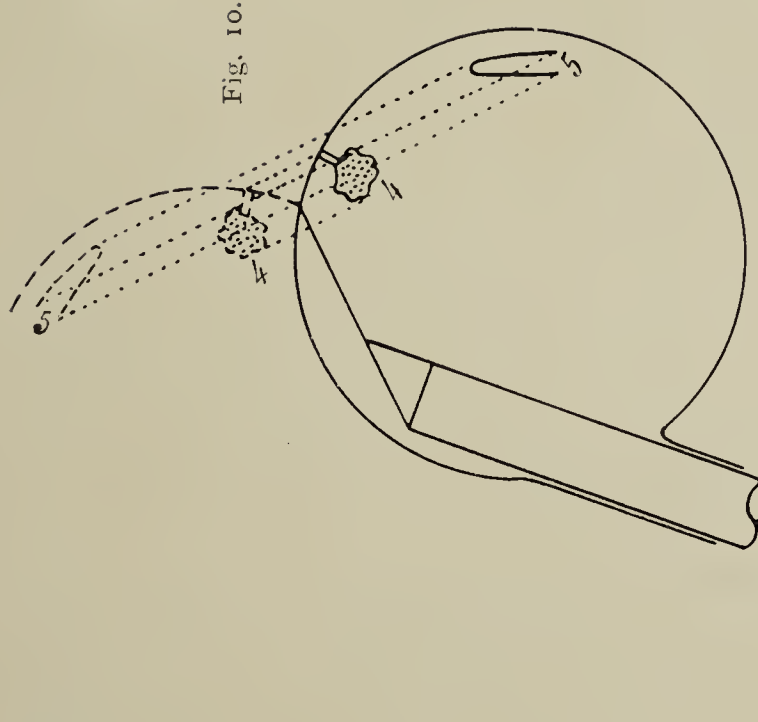

Fig. 10.

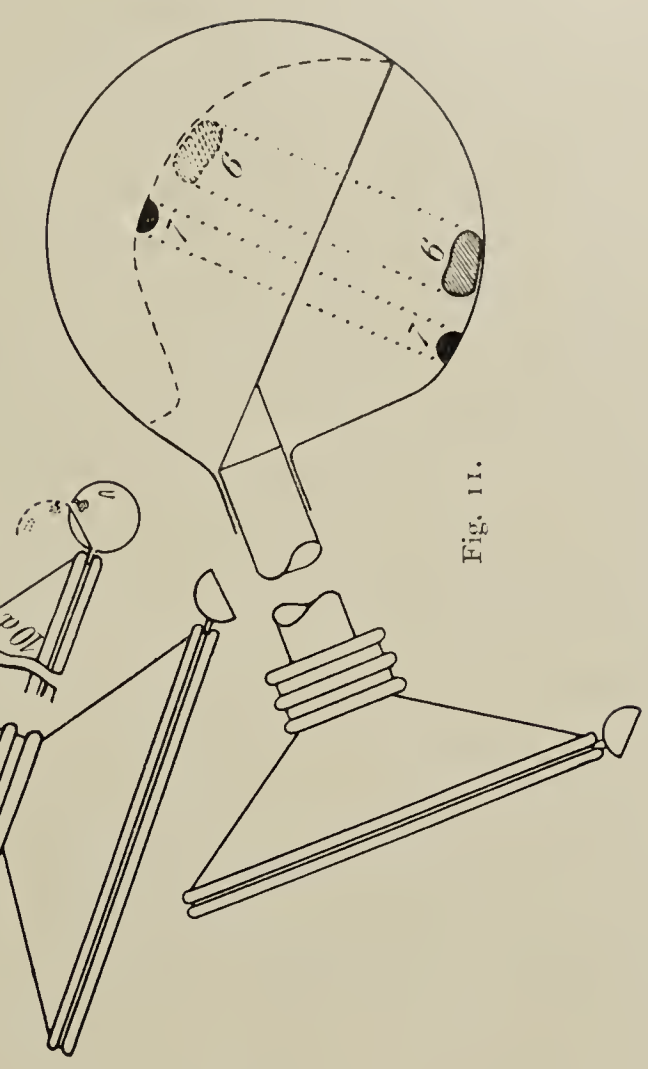

Fig. 11.

Fig. 8—11. Lage des Spiegelbildes bei verschiedener Einstellung des Kystoskopes.

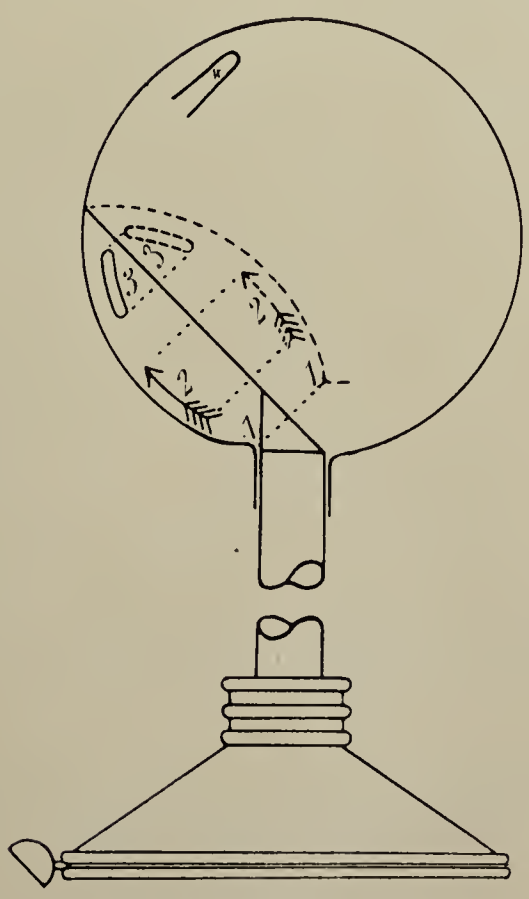

Fig. 8.

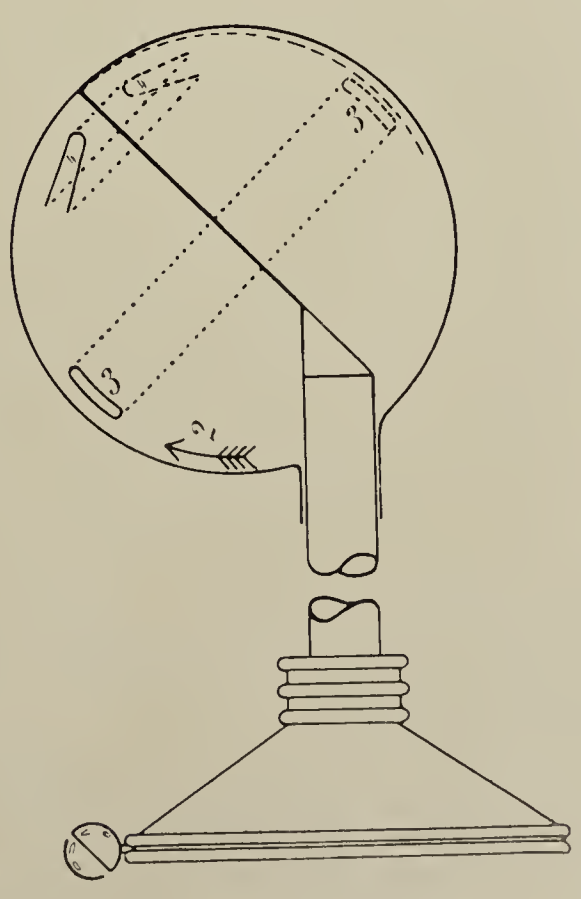

Fig. 9.

Fläche des Prismas an und nicht die Richtung des Spiegels, die uns aber zum Zwecke der richtigen Lokalisierung innerhalb der Blase stets gegenwärtig sein muß. Um mit Leichtigkeit in jedem Moment sofort auch über die Lage des Spiegels innerhalb der Blase orientiert zu sein, habe ich die Firma Louis & H. Löwenstein, Berlin, veranlaßt, dem Orientierungsknopfe eine andere Form (Fig. 8) zu geben; derselbe wurde vorn, an der dem Untersucher zugekehrten Partie, parallel der Spiegelfläche des Prismas abgeschliffen. Die abgeschliffene Fläche des etwas größer gehaltenen Orientierungsknopfes gibt alsdann stets die Lage des Spiegels innerhalb der Blase an. Wir brauchen also nur, um uns über die Lage des Spiegelbildes zu orientieren, dasselbe in den neugeformten Orientierungsknopf hineinverlegt zu denken, dessen Lage und Form stets mit dem Spiegelbild der betrachteten Blasenwandpartie identisch ist; die eingestellte Blasenwandpartie (d. h. das Objekt selbst) hingegen ist stets vor die abgeschliffene Fläche des Orientierungsknopfes, vom Untersucher aus betrachtet, zu verlegen.

Die Fig. 8—11, die Sagittalschnitte durch Blase und Harnröhre darstellen, zeigen uns, wohin die Spiegelbilder bei den vier Grundeinstellungen (Seite 11) des Kystoskopes fallen und bestätigen gleichzeitig die von mir vorher aufgestellten Beziehungen zwischen Spiegelbild bzw. Objekt und dem neugeformten Orientierungsknopf.

In Fig. 8 ist der Spiegel des Prismas, der soweit verlängert wurde, als es der gesichtsfelderweiternden Eigenschaft des Objektivs entspricht, nach vorn und oben gerichtet; diese Richtung wird auch durch die abgeschliffene Fläche des Orientierungsknopfes angezeigt. Das Prisma befindet sich zum Teil noch im Orificium. Wir erblicken also die vordere Blasenwand von der Falte (1) bis zum Scheitel, in dem auch die Luftblase (3) sichtbar wird. Gleichwohl muß das durch unterbrochene Linien markierte Spiegelbild in uns die Vorstellung erwecken, als wenn wir geradeaus in die Verlängerung der Optik blicken, weil das Spiegelbild hinter den Spiegel fällt. Der Orientierungsknopf lokalisiert jedoch das Objekt selbst eindeutig vor die abgeschliffene Fläche des neugeformten Orientierungsknopfes hin und gestattet uns ferner durch seine Ergänzung zu einer Kugel (wie es durch Fig. 9 u. 10 illustriert wird) einen Schluß auf die Lage der eingestellten Blasenwandpartie.

Fig. 9 zeigt das Kystoskop in unveränderter Einstellung wie Fig. 8, nur mit dem Unterschiede, daß es etwas tiefer in die Blase eingeführt ist, so daß auch der Übergang des Scheitels in die hintere Blasenwand und gleichzeitig die Haarnadel ins Gesichtsfeld treten.

In Fig. 10 sind die hintere Blasenwand und mit ihr der Tumor (4) und die Haarnadel (5) eingestellt. Um die hintere Blasenwand in großer Ausdehnung ins Gesichtsfeld zu bringen, muß die freie Fläche des Prismas möglichst entfernt von der-

selben aufgestellt werden; hierbei rücken das Knie des Kystoskopes und mit demselben der Prismenspiegel an die entgegengesetzte Blasenwandpartie (Fig. 10) heran. Die Folge hiervon ist, daß das Spiegelbild, das bei der eben beschriebenen Kystoskopeinstellung hinter dem Spiegel nicht mehr genügend Platz innerhalb der Blase findet, nach außen projiziert wird. Für diese relativ seltene Einstellung des Kystoskopes müßten wir eigentlich dem Orientierungsknopf eine ganz besonders schmale Form wie in Fig. 10a geben, um durch denselben die richtige Lage des Spiegelbildes anzudeuten, das wir uns gleichfalls nach außen von dem Orientierungsknopf projiziert denken müssen. Für alle übrigen Fälle, in denen das Spiegelbild in die Blase hineinzuverlegen ist, vermittelt die in Fig. 8 gewählte Form des Orientierungsknopfes in einfacher Weise die richtige Vorstellung von der Lage des Spiegelbildes und der des Objektes.

Fig. 11 endlich zeigt das Spiegelbild des ganzen Blasenbodens; der Sphinkter, das Lig. interuretericum, (7) und ein Konkrement (6) werden sichtbar. Wir gewinnen wiederum, weil wir im Spiegelbilde geradeaus in die Konkavität nach oben zu sehen glauben, die irrtümliche Vorstellung, als wenn wir in den Scheitel blicken, aber die Richtung der abgeschliffenen Fläche des Orientierungsknopfes orientiert uns ohne Schwierigkeit über die Lage des Spiegels und somit auch über die wirkliche Lage des Objektes.

3. Aufhebung der Spiegelumkehrung und Bildverdrehung durch die Korrigierapparate von S. Jacoby.

Alle detaillierten Auseinandersetzungen und alle Hilfsmittel, deren Aufgabe es ist, dem Anfänger die Auffassung der kystoskopischen Spiegelbilder zu erleichtern, erübrigen sich jetzt, da durch die von mir konstruierten Korrigierapparate*) sowohl die Spiegelumkehrung als auch die Bildverdrehung (Seite 17) beseitigt werden.

Weinberg versuchte zuerst dieses Problem zu lösen; aber es gelang ihm dies im wesentlichen nur für den Blasenboden, da er sich eines Planspiegels bediente; bei allen übrigen Einstellungen des mit dem Weinbergschen Planspiegel ausgerüsteten Kystoskopes sind wir jedoch nicht in der Lage, geradeaus durch das Kystoskop in die Blase zu sehen.

Auch die Einschaltung eines zweiten Prismas in die Optik löst, wie meine folgenden Ausführungen zeigen werden, das Problem nur zum Teil, da ein unbeweglich einmontiertes Prisma nicht alle Schwierigkeiten beseitigen hilft, die durch einen seine Lage immer ändernden Spiegel bedingt werden.

---

*) Folia urolog., I. Bd., Nr. 5. Medizinisch-technische Rundschau, 1908, Nr. 10.

Die Idee, durch Einschaltung eines zweiten Prismas auch für unsere Zwecke aufrechte Bilder zu erzielen, stammt von dem Optiker Kollmorgen, der auf Grund seines Gebrauchsmusters Nr. 305 049 der Firma Louis u. H. Loewenstein die Fabrikation seiner Orthokystoskope übertragen hat. Allen späteren orthokystoskopischen Konstruktionen (Ernst R. W. Frank) liegt die Kollmorgensche Idee eines zweiten Prismas zugrunde.

Bei meinen Korrigierapparaten wird die Umkehrung des Spiegelbildes gleichfalls durch ein Umkehrprisma besorgt, dessen Wirkung im Endeffekt die gleiche ist wie die eines Planspiegels, ohne das Geradeaussehen durch das Kystoskop bei allen nur möglichen Einstellungen zu verhindern.

In Figur 7 können wir die die Spiegelumkehrung aufhebende Wirkung eines zweiten Spiegels beobachten, wenn wir einen kleinen Taschenspiegel parallel zur Hypotenuse C in C′ senkrecht zum Blatte dieses Buches aufstellen; wir sehen alsdann die Haarnadel in der wirklichen Lage wie in def.

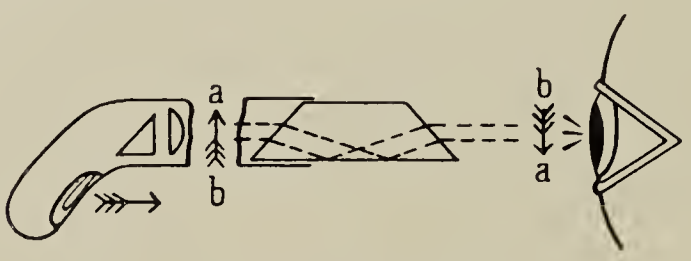

Fig. 12. Wirkung des Umkehrprismas.

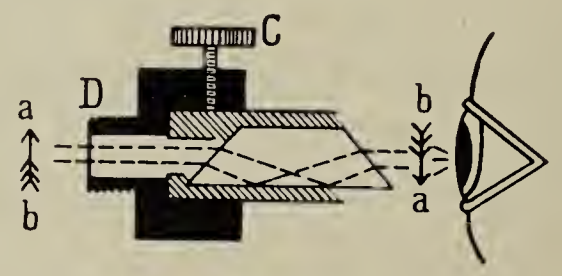

Fig. 13. Korrigierapparat Modell I.

Meine Korrigierapparate*) enthalten, wie schon vorher bemerkt, an Stelle eines zweiten Spiegels ein sog. Umkehrprisma und zwar die einfachen Korrigierapparate (Modell I und Modell III) in einer Form, wie sie in Fig. 12 und 13 wiedergegeben wird; Fig. 12 und auch 13 stellen gleichzeitig den durch das Umkehrungsprisma veränderten Strahlengang dar, durch den der Pfeil a b in b a umgekehrt wird.

Ich habe drei verschiedene Modelle von Korrigierapparaten angegeben; dieselben sind so eingerichtet, daß eine Verkleinerung des Gesichtsfeldes ausgeschlossen ist, und daß sie ohne weiteres auf jedes Nitzesche Kystoskop aufgeschraubt werden können. Die Apparate bestehen aus zwei in der Längsachse des Kystoskops gegeneinander drehbaren Teilen, die durch die Schraube C (Fig. 13) fixiert werden können. Der vordere Teil des Korrigierapparates (Fig. 13) enthält das Umkehrprisma; der hintere Teil, vollständig schwarz gehalten, stellt das Verbindungsstück zwischen Kystoskop und dem das Umkehrprisma enthaltenden vorderen Teile dar und endigt mit einem Schraubengewinde, das in die Schraubenmutter des Kystoskoptrichters bei den Nitzeschen Kystoskopen der Firma Louis & H. Loewenstein hineinpaßt. Die Korrigierapparate befinden sich in der sog. Grundstellung,

*) Dieselben werden von Louis & H. Loewenstein, Berlin, Ziegelstr. 28, angefertigt.

in welcher die Spiegelumkehrung ausgeschaltet ist, wenn die eine spiegelnde Fläche des Umkehrprisma wie in Fig. 12 dem Spiegel des Objektivprismas parallel gestellt ist; dies ist der Fall, sobald Kystoskopschnabel, Trichterknopf des Kystoskopes und die am vorderen Teile des Korrigierapparates angebrachte Marke in einer Ebene liegen. Um das Umkehrprisma in diese Grundstellung zu bringen, wird, nachdem der Korrigierapparat auf das Kystoskop aufgeschraubt worden ist, die Schraube C (Fig. 13) gelockert, der vordere Teil des Korrigierapparates um sich herum gedreht, bis seine Marke mit Kystoskopschnabel und Trichterknopf in eine Ebene fällt; hierauf wird durch Anziehen der Schraube C die Grundstellung fixiert.

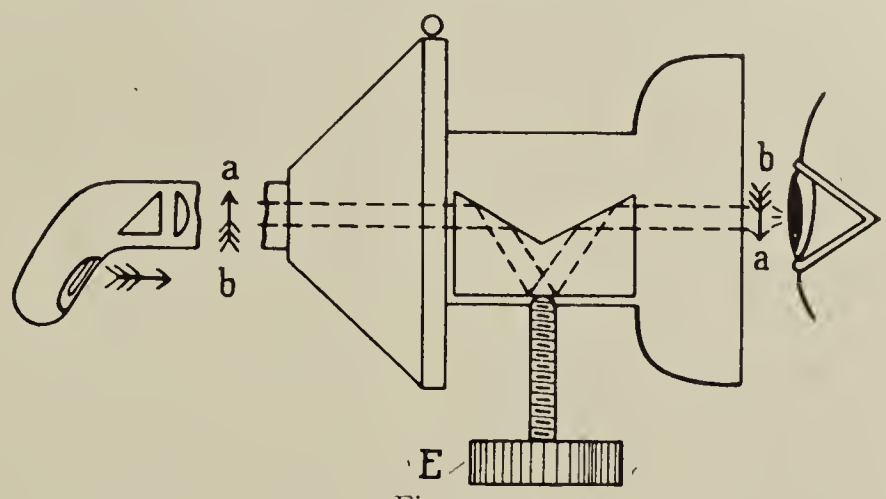

Fig. 14.

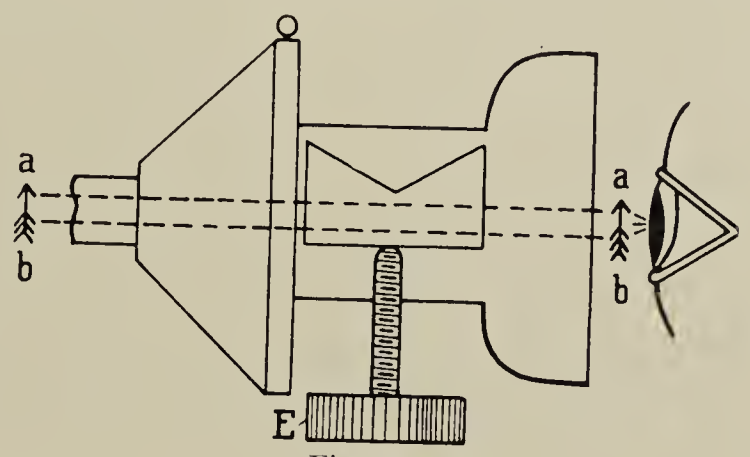

Fig. 15.

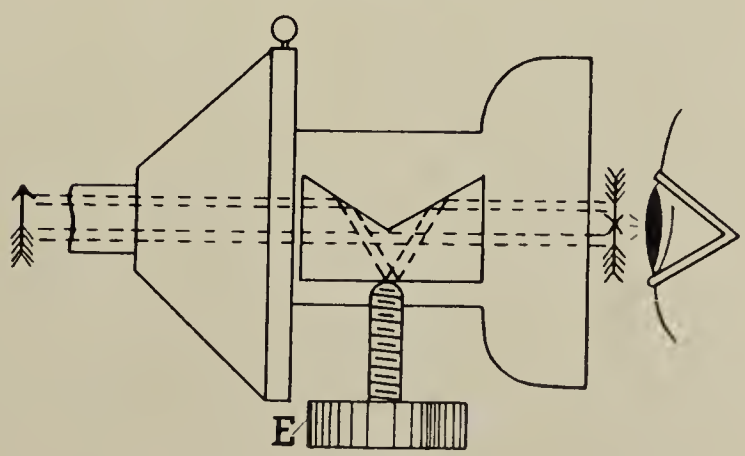

Fig. 16.

Fig. 14—16. Korrigierapparat, Modell II, in den verschiedenen Positionen.

Modell I, dessen innere Einrichtung Fig. 13 wiedergibt, stellt die einfachste Form meiner Korrigierapparate dar, und dient dem Zwecke, die Spiegelumkehrung und gleichzeitig auch die »Bildverdrehung« aufzuheben. Dieses Modell empfehle ich vor allem denjenigen, die die Kystoskopie erst erlernen wollen; denn es unterliegt wohl keinem Zweifel, daß die Kystoskopie im aufrechten Bilde die Zukunftsmethode ist. Ihre Bedeutung liegt nicht allein darin, daß sie die verwirrende Spiegelumkehrung ausschaltet, sondern im wesentlichen auch darin, daß sie durch die richtige Lagerung der Schatten zu den schattenwerfenden Objekten (Tafel Nr. 40) gleichzeitig die körperliche Auffassung der kystoskopischen Bilder erheblich erleichtert. Daß dies in der Tat der Fall ist, davon können wir uns leicht überzeugen, wenn wir einige Tafeln, z. B. die Geschwulsttafeln Nr. 31 u. 32 und die Tafel Nr. 40, sowohl im umgekehrten Bilde (d. h. bei unterhalb der Halbbilder befindlichem Text) als auch im aufrechten Bilde (d. h. bei oberhalb der Halbbilder befindlichem Text) im Stereoskop betrachten. Bei aufrechter Betrachtung dieser Tafeln im Stereoskop gewinnen wir im Moment

die körperliche Vorstellung, während wir im umgekehrten Bild nur sehr allmählich, nach Überwindung einer gewissen Mühe, zur körperlichen Vorstellung gelangen.

Wer hingegen nach der alten Methode die Kystoskopie noch erlernt hat, der wird, bevor er sich an die aufrechten Bilder gewöhnt, oft das Verlangen haben, die beiden Bilder miteinander zu vergleichen, um auf diese Weise gleichsam umzulernen. So ist es auch mir ergangen. Ich empfand es jedoch hierbei als umständlich und störend den Korrigierapparat, während das Kystoskop in der Blase sich befindet, immer wieder ab- und anschrauben zu müssen. Dieser Übelstand führte mich zur Konstruktion meines II. Modelles (Fig. 14—16), das, abgesehen von der veränderten Form des Umkehrprismas, sich in seiner Konstruktion von Modell I im wesentlichen dadurch unterscheidet, daß sich das Umkehrprisma auch nach Fixierung in seiner Grundstellung noch für sich allein verschieben läßt. Diese Verschiebung, die drei verschiedene Einstellungen des Umkehrprismas ermöglicht, erfolgt durch die Schraube E (Fig. 14—16) rechtwinklig zur Längsachse des Kystoskopes und zwar stets in der Ebene, in welcher der Kystoskopschnabel sich befindet. Bei der einen Einstellung des Umkehrprismas (Fig. 14) müssen die Strahlen durch den Teil desselben hindurchgehen, in dem sie gebrochen werden; wir erhalten infolgedessen ein aufrechtes Bild (b a). Bei der durch Verschiebung vermittelst der Schraube E (Fig. 15) bewirkten zweiten Einstellung des Umkehrprismas, die ich gewinne, indem die Schraube E (Fig. 15) nach der entgegengesetzten Seite bis zu Ende gedreht wird, gehen die Strahlen ungebrochen durch das Prisma hindurch; das Bild bleibt infolgedessen unverändert, d. h. es bleibt umgekehrt (Fig. 15 a b). An dem Schraubengriff kann die jedesmalige Einstellung des Prismas abgelesen werden; A bedeutet aufrecht, U umgekehrt. Die dritte Einstellung des Umkehrprismas gestattet endlich auch beide Bilder — das aufrechte und das umgekehrte — gleichzeitig nebeneinander zu vergleichen. Die Bilder erscheinen beide in einem Gesichtsfeld während des Verschiebens des Prismas unmittelbar bevor die neue Einstellung gewonnen ist; es fehlt bis dahin etwa noch $1\,^1/_4$ Umdrehung des kreisrunden Schraubengriffes (E); das Umkehrprisma befindet sich alsdann in einer Mitteleinstellung zwischen Fig. 14—15, so daß ein Teil der Strahlen gebrochen wird und ein Teil ungebrochen durch das Prisma geht (Fig. 16).

Aber nach Aufhebung der Spiegelumkehrung sind wir immer noch nicht in der Lage aus dem kystoskopischen Bilde ohne weiteres die wirkliche Lage des beobachteten Objektes anzugeben, weil wir während der kystoskopischen Untersuchung mit dem Kystoskop sowohl das Objektivprisma als auch das Umkehrprisma des Korrigierapparates mitbewegen. Mit den beiden Prismen bewegen sich aber die Spiegelbilder mit, so daß letztere im kystoskopischen Bilde in einer gegen die Lage ihrer Objekte oft sehr abweichenden Lagerung erscheinen.

Unter den möglichen Bewegungen des Kystoskopes in ihrer Wirkung auf die

Bildverlagerung müssen wir zwei Arten unterscheiden, die eine Bewegungsart, nämlich die Drehung des Kystoskopes um seine Längsachse, hat zur Folge, daß mit der Kystoskopdrehung gleichzeitig auch das Bild zu seinem Objekt »gedreht« wird. Diese Art der Bildverlagerung habe ich daher »Bildverdrehung« genannt. Bei den anderen Bewegungsarten des Kystoskopes hingegen, wie z. B. beim Heben und Senken des Trichters, beim Verschieben des Kystoskopes in seiner Längsachse findet keine »Bildverdrehung« statt, sondern es verschiebt sich nur das Bild im »inneren Gesichtsfelde«; die Details des Bildes bleiben parallel gelagert den Details des Objektes. Die durch die »Bildverdrehung« bedingten Bildverlagerungen können so mannigfacher Art sein, daß es der allergrößten Übung bedarf, im kystoskopischen Bilde die wirkliche Lage eines Objektes zu bestimmen, deren Kenntnis bei Extraktion von Fremdkörpern oder sonstigen intravesikalen Eingriffen wichtig ist.

Wenn wir einen horizontal aufgezeichneten Pfeil in seiner wirklichen Lage mit dem Kystoskop betrachten, indem wir die freie Fläche des Prismas annähernd parallel der Ebene, in der der Pfeil liegt, einstellen und von dieser Position aus das Kystoskop um seine Längsachse drehen, dann können wir die »Bildverdrehung« beobachten. Das Bild des horizontal verlaufenden Pfeiles dreht sich stets nach der Seite der Kystoskopdrehung hin und nimmt allmählich die vertikale Stellung ein, bis es plötzlich bei fortgesetzter Drehung des Kystoskopes aus dem Gesichtsfelde verschwindet.

Die Verdrehung des Spiegelbildes erfolgt, wie schon vorher ausgeführt (Seite 9), um den doppelten Neigungswinkel des Spiegels zu der Ebene, in dem sich das Objekt befindet.

Da es sich bei der Bestimmung der wirklichen Lage von Objekten im kystoskopischen Bilde fast ausschließlich nur um Objekte (Tumoren oder Fremdkörper) handelt, die zum Blasenboden in irgendeiner Beziehung stehen, so brauchen wir nur die wirkliche Lage eines uns bekannten, in seiner anatomischen Lage unveränderlichen Teiles des Blasenbodens herzustellen, um den ganzen Blasenboden und die darauf befindlichen Objekte in ihrer wirklichen Lage zu erblicken. In diesem Sinne hat sich mir zur Ausschaltung der »Bildverdrehung« das Ligamentum interuretericum als ausgezeichneter Führer bewährt. Ich setze den Fall, wir erblicken auf dem Blasenboden eine Haarnadel; das Kystoskop ist so eingestellt, daß gleichzeitig das Lig. interuretericum im Gesichtsfeld erscheint, und zwar durch die »Bildverdrehung« annähernd von hinten nach vorn verlaufend; dann haben wir nur nötig, nach Lockerung der Schraube C (Fig. 13), ohne hierbei die gewonnene Einstellung des Kystokopes irgendwie zu ändern, den das Umkehrprisma enthaltenden Teil meiner Korrigierapparate so lange zu drehen, bis das Lig. interuretericum in seiner anatomischen Lage von rechts nach links durch das Gesichtsfeld

verläuft; mit der anatomischen Einstellung des Lig. interuretericum ist auch die wirkliche Lage der Haarnadel gegeben.

Wir sind ferner jetzt imstande, auch den Harnleiterkatheterismus ohne »Bildverdrehung« auszuführen. Nachdem die spaltförmige Uretermündung in die für den Katheterismus günstigste Position im kystoskopischen Bilde gebracht worden ist, wird das Umkehrprisma etwas seitwärts gedreht, bis das Lig. interuretericum in seiner anatomischen Richtung von rechts nach links verläuft; dann sehen wir den Harnleiterkatheter von vorn nach hinten in der Richtung, in der wir ihn auch in Wirklichkeit in die Mündung hineinführen, durch das Gesichtsfeld ziehen und die Uretermündung passieren.

Auch die intravesikalen Tumoroperationen können gleichfalls bei der wirklichen Lage der Objekte im Bilde ausgeführt werden. Die meisten gutartigen Tumoren sitzen bekanntlich in nächster Nähe der Uretermündungen; wir brauchen daher nur, sobald das Operationskystoskop die für den Eingriff günstigste Position gewonnen hat, das Umkehrprisma so lange zu drehen, bis Uretermündung und Ligamentum interuretericum ihre anatomische Lage einnehmen (also von links nach rechts verlaufen), um ohne »Bildverdrehung« d. h. in natürlicher Lage operieren zu können, wobei sich die Richtung der mit dem Kystoskop ausgeführten Bewegung beim Herumlegen der Schlinge um den Tumor mit der im kystoskopischen Bilde wahrnehmbaren Richtung deckt.

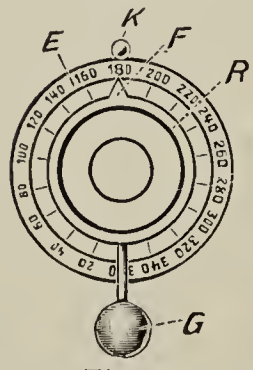

Fig. 17.

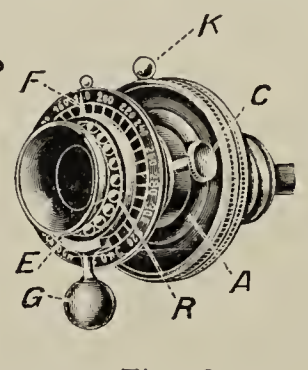

Fig. 18.

Korrigierapparat Modell III (Jacoby).

Wenn ich die Leistungen meiner Korrigierapparate noch einmal zusammenfasse, so heben dieselben nicht nur die Spiegelumkehrung auf, sondern sie ermöglichen es auch, und zwar durch die Drehbarkeit des Prismas, bei jeder beliebigen Einstellung des Kystoskopes das Bild in die wirkliche Lage des Objektes zu verlagern; das letztere geht natürlich allen optischen Kombinationen ab, in deren Optik das Umkehrprisma unbeweglich eingefügt ist oder deren System aufrechte Bilder erzeugt (Kollmorgensche Orthokystoskope, Ringlebsche Kystoskope). Der Nachteil, der schon allein aus diesem Grunde allen Orthokystoskopen gegenüber meinen Korrigierapparaten anhaftet, liegt wohl auf der Hand.

Der Vollständigkeit halber möchte ich nicht unerwähnt lassen, daß ich zum Zwecke der Ausschaltung der Bildverdrehung auch ein III. Modell angegeben habe, das sich aber, wie mich spätere Erfahrungen lehrten, auf die vorher beschriebene einfache Weise, allein durch die Drehbarkeit des Umkehrprismas meiner Kor-

rigierapparate (Modell I und II), ersetzen läßt. Ich werde auf das III. Modell daher nur in aller Kürze unter Hinweis auf meine Publikation eingehen*).

Modell III (Fig. 17 und 18) zeigt die gleiche Konstruktion wie Modell I, nur daß es, um seine besondere Aufgabe erfüllen zu können, mit einem sich stets vertikal einstellenden Zeiger und einer sich hinter letzterem befindlichen Skala ausgestattet ist. Zeiger und Skala befinden sich hinter der Okularfassung des Korrigierapparates, also noch an dessen vorderem, das Umkehrprisma enthaltenden Teile. Der Zeiger besteht aus einem auf Kugeln leicht beweglichen Ringe R, der auf der einen Seite eine kleine Spitze F besitzt; in der Verlängerung dieser als Durchmesser des Ringes gedachten Spitze trägt der Zeiger die Kugel (G), welche infolge ihrer Schwere die Spitze des Zeigers (F) bei Drehung des Kystoskopes stets vertikal einstellt. Der Zeiger spielt vor der kreisrunden, in Grade eingeteilten Skala E. Modell III befindet sich in der vorher definierten Grundstellung, sobald Kystoskopschnabel, Trichterknopf und Skalaknopf, der bei 180° sitzt, sich in einer Ebene befinden.

Die Anwendung dieses Modells käme jetzt höchstens nur bei sehr großen Objekten in Frage, die nicht in einem Gesichtsfeld zu übersehen sind.

Mit Hilfe der Skala wird zuerst der Winkel bestimmt, um den das Kystoskop nach der einen Seite bis zum Momente des Verschwindens des Objektes gedreht worden ist; hierauf wird das Kystoskop nach der anderen Seite gleichfalls bis zum Verschwinden des ganzen Objekts gedreht und wie vorher der Winkel abgelesen. Auf diese Weise ist der ganze Winkel, um den das Kystoskop nach beiden Seiten bis zu den äußersten Verdrehungspunkten des Bildes gedreht worden ist, bestimmt. Auf der Hälfte dieses Weges, d. h. bei Drehung des Kystoskopes um die Hälfte des soeben bestimmten Winkels von dem einen äußersten Verdrehungspunkte aus, zeigt das Bild die wirkliche Lage des Objektes.

*) Folia urologica, I. Bd., Nr. 5. Korrigierapparat für Kystoskope zur Bestimmung der wirklichen Lage der Objekte im kystokopischen Bilde.

II. Kapitel.

Die Nitzeschen Kystoskoptypen und ihre Modifikationen.

1. Nitzes Kystoskope I, II und III.

Nitze hat drei Grundtypen von Kystoskopen angegeben, die im Laufe der Zeit durch ihn selbst und durch andere Autoren in mannigfachster Weise modifiziert und miteinander kombiniert worden sind.

Von den drei Grundtypen gibt das sog. Kystoskop I, das in Fig. 19 abgebildet ist, und das ich meinen bisherigen Darlegungen immer zugrunde gelegt habe,

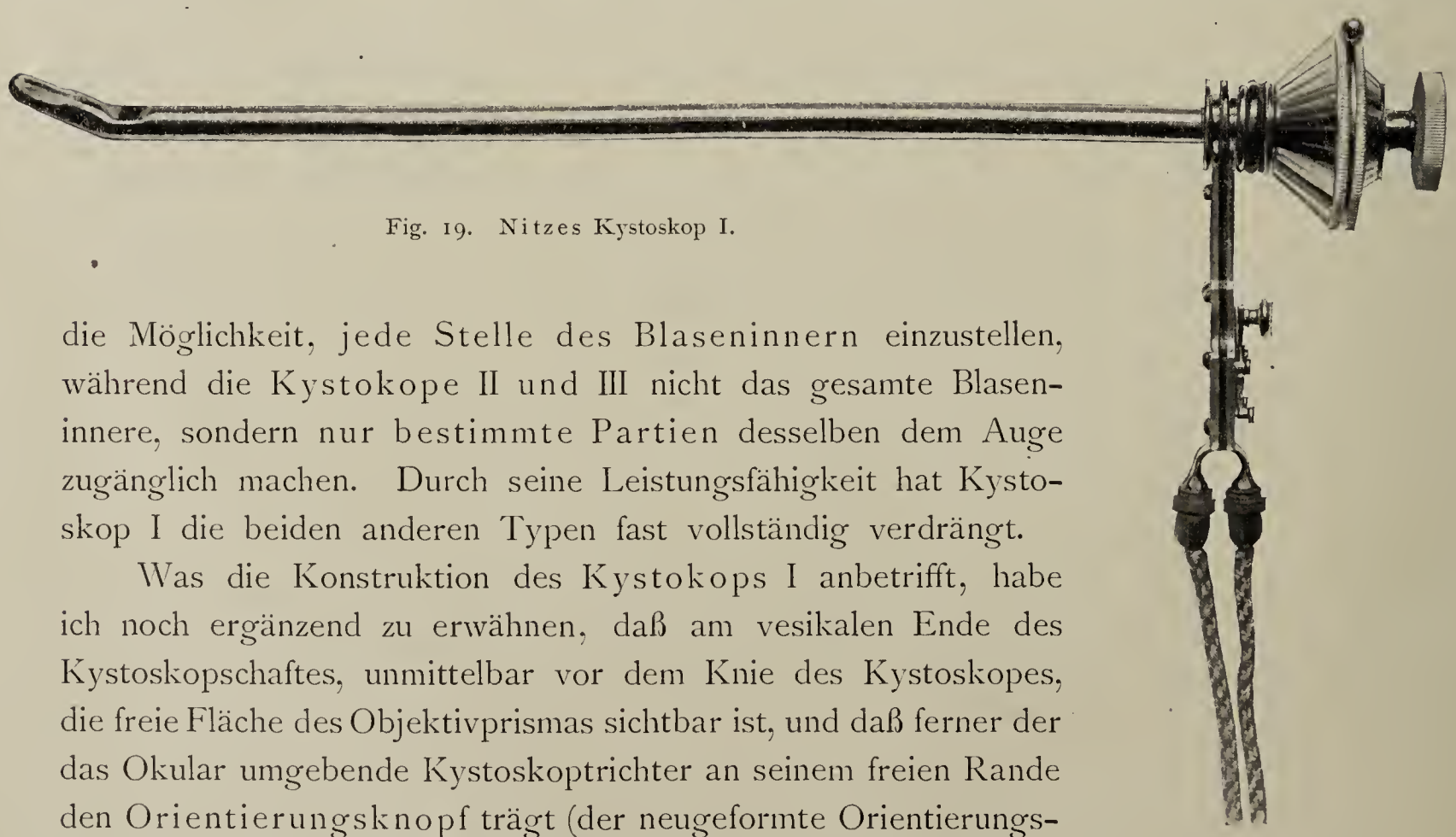

Fig. 19. Nitzes Kystoskop I.

die Möglichkeit, jede Stelle des Blaseninnern einzustellen, während die Kystokope II und III nicht das gesamte Blaseninnere, sondern nur bestimmte Partien desselben dem Auge zugänglich machen. Durch seine Leistungsfähigkeit hat Kystoskop I die beiden anderen Typen fast vollständig verdrängt.

Was die Konstruktion des Kystokops I anbetrifft, habe ich noch ergänzend zu erwähnen, daß am vesikalen Ende des Kystoskopschaftes, unmittelbar vor dem Knie des Kystoskopes, die freie Fläche des Objektivprismas sichtbar ist, und daß ferner der das Okular umgebende Kystoskoptrichter an seinem freien Rande den Orientierungsknopf trägt (der neugeformte Orientierungsknopf: s. Seite 12). Dieser Knopf entspricht in seiner Lage der Richtung der freien Fläche des Prismas; wir sind daher stets durch denselben unterrichtet, wohin die freie Fläche des Prismas innerhalb der Blase gerichtet ist.

Zum Schutze der Optik wird der Kystoskoptrichter nach jeder Untersuchung bei allen Nitzeschen Kystoskopen durch ein Verschlußstück (Fig. 19) gas- und wasserdicht verschraubt. Auch während des Aufenthaltes im Formalinglasgefäß muß das Okular durch das Verschlußstück geschützt sein, da sonst die Linsen trübe werden.

Kystoskop I wird in verschiedenen Längen und Stärken fabriziert. Das übliche Modell ist 21 Charrière stark und $22^1/_2$ cm lang. Nur in Ausnahmefällen ist man bei Erwachsenen genötigt von diesen Maßen abzuweichen. Bei den sehr verlängerten Harnröhren der Prostatiker werden mit Vorteil die etwas längeren Prostatakystoskope angewandt. Auch Kinderkystoskope werden in den verschiedensten Stärken angefertigt und zwar in Nr. 11 der Charrièreschen Skala ($11^1/_2$ cm lang inkl. Lampe), Nr. 12 Charrière ($18^1/_2$ cm lang), Nr. 14, 15 und 18 Charrière ($22^1/_2$ cm lang).



Fig. 20. Optik des Nitzeschen Kystoskopes II.
(Entnommen der II. Auflage des Lehrbuchs der Kystoskopie von Nitze; Verlag Bergmann-Wiesbaden.)

Selbst Kinderkystoskop Nr. 11 ist trotz des geringen Kalibers noch ein sehr brauchbares, lichtstarkes Instrument.

Für Frauen erübrigt sich ein besonderes Instrument vollständig.

Kystoskop II gestattet nur geradeaus zu sehen; infolgedessen können wir mit demselben auch nur den Blasenboden und die angrenzenden Partien der hinteren Blasenwand und der seitlichen Wände absuchen. Das Spiegelprisma (Fig. 20) befindet sich unterhalb der Lampe an der konvexen Seite des Kystoskopschnabels; die durch das Prisma aufgefangenen Bilder werden durch das Objektiv auf den zweiten, im Knie des Kystoskops befindlichen Spiegel a geworfen und durch die Mittellinse nach dem Okular projiziert. Kystoskop II hat jede praktische Bedeutung verloren, da es durch Kystoskop I vollständig ersetzt wird.

Kystoskop III oder das sog. retrograde Kystoskop dient nur zur Ableuchtung des Orificium urethrae int. und seiner Umgebung; dasselbe gibt bei Einstellung des Prismas in einer Entfernung von etwa 2 cm die Möglichkeit, das Orificium urethrae int. und dessen Umgebung in natürlicher Größe zu betrachten im Gegensatz zu Kystoskop I, durch das die erwähnte Blasenpartie nur unter starker Vergröße-

rung dem Auge zugänglich ist. Was die Optik anbetrifft, unterscheidet sich Kystoskop III von Kystoskop II dadurch, daß der Lampe, Prisma und Objektiv enthaltende Schnabel um 180° um seine Achse gedreht ist, so daß die freie Fläche des Prismas an der konkaven Seite des Schnabels liegt. An Stelle eines Spiegels enthält die neueste Konstruktion (Fig. 26) ein zweites Prisma. Auch dieses Kystoskop ist entbehrlich, da man bei einiger Übung mit Kystoskop I die Größenverhältnisse richtig schätzen lernt.

Kystoskop II und III geben, da sie zwei spiegelnde Flächen enthalten, aufrechte Bilder.

2. Die Modifikationen und Kombinationen der Nitzeschen Kystoskope.

In diesem Kapitel werde ich nur auf die Modifikationen eingehen, die blasendiagnostischen Zwecken dienen. Die Neukonstruktionen, die durch ihre Verbindung mit Hilfsinstrumenten therapeutische oder nierendiagnostische Aufgaben lösen werden in späteren Kapiteln behandelt werden.

Auf alle Modifikationen und Kombinationen einzugehen, welche die Nitzeschen Kystoskope im Laufe der Zeit erfahren haben, liegt nicht im Rahmen dieses Buches; ich werde dieselben daher nur so weit berücksichtigen, als sie einen wirklichen Fortschritt bedeuten.

Auch bei den Modifikationen tritt gegenüber den anderen Typen die überragende Bedeutung des Nitzeschen Kystoskops I klar hervor, das den Autoren fast ausschließlich als Vorbild bei ihren Neukonstruktionen gedient hat.

I. Von den Modifikationen des Kystokopes I ist an erster Stelle das **Irrigationskystoskop** zu erwähnen, das in zahlreichen Fällen, wo das einfache Kystoskop versagt, noch zum Ziele führt. Die Möglichkeit während der Untersuchung zu irrigieren, bedeutet einen ganz erheblichen Fortschritt; denn

1. sind wir durch den Irrigationsstrahl in der Lage, ohne das eingeführte Kystoskop aus der Blase entfernen zu müssen, das mit Schleim, Blut oder Eiter befleckte Prisma zu reinigen; auch die das Prisma bedeckenden Zotten eine Tumors können weggespült werden;
2. können wir während der Blasenbesichtigung Flüssigkeit abfließen lassen und auch nachfüllen; das letztere ist besonders häufig bei vorhandenem Rezessus der Prostatiker notwendig; endlich
3. haben wir die Möglichkeit, den Irrigationsstrahl gegen Objekte (z. B. Steine oder Schleimflocken, die Leukoplakie vortäuschen) zu richten, über deren etwaige Beweglichkeit wir uns unterrichten wollen.

Berkley-Hill verdanken wir diese wichtigste aller Modifikationen. Das Berkley-Hillsche Irrigationskystoskop ist durch bessere Konstruktion vollständig verdrängt worden. Das Nitzesche einkanalige Irrigationskystoskop hat sich als das brauch-

barste Modell bewährt; dasselbe wird zurzeit fast ausschließlich an Stelle des einfachen Kystoskops I benutzt und zwar für beide Geschlechter.

An dem Nitzeschen Irrigationskystoskop (Fig. 21) verläuft der Irrigationskanal längs des ganzen Schaftes, in der Nähe des Trichters beginnend bis nahe an



Fig. 21. Irrigationskystoskop nach Nitze.

das Prisma heran. Der Kanal, dem durch den oval geformten Querschnitt des Kystoskopes ein genügend weites Lumen gegeben ist, endigt in der Nähe des Prismas mit zwei Öffnungen; die eine liegt spaltförmig quer, direkt vor dem Prisma, so daß die heraustretende Flüssigkeit das Prisma berieseln und reinigen muß; die zweite Öffnung ist oval geformt und liegt seitlich am Schaft, gleichfalls vor dem Prisma. Der Kanal ist in der Nähe des Trichters mit einem Verschlußhahn versehen und kann durch Vermittlung eines Gummischlauches mit der Spritze verbunden werden. Das Nitzesche Irrigationskystoskop hat die Länge und das Kaliber des einfachen Kystoskopes.

In ein sehr brauchbares Irrigationskystoskop läßt sich auch das Nitzesche Ureterenkystoskop umwandeln; auch das Albarransche Ureterenkystoskop kann als Irrigationskystoskop gebraucht werden (s. Kap. Harnleiterkatheterismus).

Casper hat eine Modifikation des Irrigationskystoskopes angegeben, die im wesentlichen darin besteht, daß der Irrigationskanal zum Zwecke des Auskochens vom Kystoskop abnehmbar ist. Das Caspersche Irrigationskystoskop ist 23 Charrière stark.

II. Nitze selbst hat mit seinem **Evakuationskystoskop**, aus welchem die Optik herausnehmbar ist, so daß der Kystoskopmantel den Katheter ersetzt, eine Modifikation

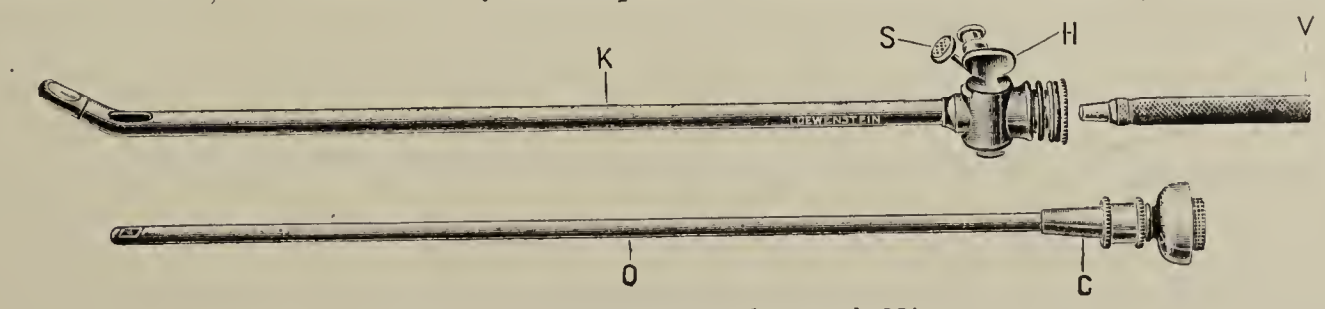

Fig. 22. Evakuationskystoskop nach Nitze.
K ist der als Katheter dienende Kystoskopmantel, V das die Verbindung zwischen Katheter und Pumpe herstellende Verbindungsstück. O Optik.

seines Kystoskopes I angegeben, die einen neuen Irrigationstypus darstellt; derselbe kommt auch in der Güterbockschen Modifikation und in dem Schlagintweitschen Katheterkystoskop zur Geltung.

Das Evakuationskystoskop wurde von Nitze für einen ganz bestimmten Zweck ersonnen, nämlich für die nach ausgeführter Litholapaxie sofort anzuschließende kysto-

skopische Untersuchung, die mit dem Irrigationskystoskop nur in den seltensten Fällen gelingt, da sich in der Zeit, in der der Evakuationskatheter durch das Irrigationskystoskop ersetzt wird, die Blasenflüssigkeit vollständig wieder trübt.

Das erste von Nitze konstruierte Evakuationskystoskop (Fig. 22) war seinem Zwecke entsprechend 24 Charrière stark. Der Metallmantel dient nach Herausnahme der Optik als Evakuationskatheter zur Entfernung der Steintrümmer und gleichzeitig als Katheter zur Blasenspülung und Blasenfüllung. Der Mercierschnabel des Evakuationskatheters (Fig. 22) enthält die Lampe. An der Stelle, an der bei den einfachen Kystoskopen das Prisma sitzt, befindet sich im Katheter ein Fenster für das Objektivprisma der, nach erfolgter Blasenspülung, als Mandrin eingeführten Optik; letztere enthielt auch bei den ersten Modellen die Stromleitung (Seite 25).

Die Handhabung des Evakuationskystoskops, um die Litholapaxie zu Ende zu führen, ist sehr einfach: Nach der Zertrümmerung wird der mit einem Mandrin versehene Kystoskopmantel eingeführt, der Mandrin entfernt und das die Verbindung zwischen Evakuationskatheter und Pumpe herstellende Verbindungsstück (Fig. 22) am Katheter fixiert. Nach erfolgter Evakuierung der Steintrümmer wird die Blase gespült, die Optik in den Anfangsteil des Katheters geschoben und die Dichtung (Bajonettverschluß Fig. 22 c) in Funktion gesetzt; hierauf wird die Blase durch den am extravesikalen Ende des Katheterrohres befindlichen Verschlußhahn gefüllt und endlich die Optik ganz hineingeschoben. Auf diese Weise kann ohne jeglichen Zeitverlust die Besichtigung der Blase vorgenommen werden. Ich möchte nicht unerwähnt lassen, daß auch, wenn erforderlich, während der Besichtigung ausgiebig irrigiert und auch Blasenflüssigkeit entfernt werden kann. Das Evakuationskystoskop ist für jeden, der lithotripsiert, unentbehrlich, da dieses Instrument nur allein die Möglichkeit gibt, in einer Sitzung die Operation zu Ende zu führen.

Um das dem Evakuationskystoskop zugrundeliegende Prinzip, das eine reichliche, bequeme und schnelle Blasenspülung ohne Instrumentenwechsel gewährleistet, auch der kystoskopischen Diagnostik im allgemeinen dienstbar zu machen, hat Nitze in gleicher Weise Modelle dünneren Kalibers anfertigen lassen, deren Mechanik in erheblichem Maße vervollkommnet worden ist. Diesen Kystoskopen bleiben alle diejenigen Fälle reserviert, bei denen, wie nach der Litholapaxie, durch Blut- oder Eiterbeimischung eine schnelle Trübung der Blasenflüssigkeit eintritt, oder in denen eine länger dauernde kystoskopische Demonstration eine zweite Blasenfüllung notwendig macht.

Bei dem schon erwähnten Güterbockschen Katheterkystoskop ist die Lampe, ohne daß die Form des Kystoskopes geändert ist, in den optischen Mandrin verlegt, so daß Lampe und Prisma in der Längsachse der Optik liegen. Durch diese Anordnung kann auch während der kystoskopischen Untersuchung eine durchgebrannte Lampe bequem gewechselt werden, ohne das Katheterrohr entfernen zu müssen.

Aber dieser Vorteil wird durch die mit der Verlegung der Lichtquelle verbundenen Nachteile erheblich übertroffen; denn die Lampe muß, um im Katheterrohr Platz zu haben, verkleinert werden; auch bietet die geradlinige Anordnung zwischen Lampe und Prisma eine viel ungünstigere Beleuchtung. Endlich aber ist auch die freie Beweglichkeit des Kystoskopes erheblich beschränkt, da der intravesikale Anteil des Instrumentes von der Schnabelspitze bis zum Prisma um die Länge der Lampe verlängert wird (Nitze).

Kollmann hat das Güterbocksche Kystoskop wesentlich verbessert und zwar vor allem durch Konstruktion seiner Kystoskoplampe mit beweglichem Knie, die es ermöglicht, die Lampe wie bei den Irrigationskystoskopen in den Schnabel zu verlegen, und zweitens durch Anbringung eines Hahn- oder Schieberverschlusses am distalen Ende des Katheterrohres, eine Neuerung, die jetzt sämtliche Katheterkystoskope im Prinzip besitzen.

Die Schlagintweitschen Katheterkystoskope, die zu demselben Irrigationstypus gehören, haben sich in der Praxis bewährt. Schlagintweits Verdienst ist es, die Leitung in das Katheterrohr verlegt zu haben; hierdurch ist der Stromschluß zuverlässiger geworden; diese Verbesserung ist auch auf die Nitzeschen Instrumente übertragen worden. Ferner hat Schlagintweit seine Kystoskope mit einer Spülvorrichtung versehen, die ohne Assistenz durch eine einfache Hahnregulierung in Gang gebracht werden kann.

III. Nitze und Posner, der erstere mit seinem **Leitungs-** oder **Führungskystoskop**, der letztere mit seiner **Leitvorrichtung** für Kystoskope, und Ringleb mit seinem Kystoskop nach Maisonneuveschem Prinzip haben allen den Fällen Rechnung getragen, in denen es entweder nicht gelingt, das Kystoskop in die Blase einzuführen, oder bei denen dies nur mit großen Schwierigkeiten und unter Erzeugung einer Blutung möglich ist, so daß schließlich doch der Erfolg der Untersuchung in Frage gestellt wird. Die schwer zu passierenden Harnröhren der Prostatiker, die auch sehr leicht zu Blutungen neigen, werden daher das Hauptanwendungsgebiet der Leitungskystoskope sein.

Das Nitzesche Leitungskystoskop (Fig. 23) ist ein Katheterkystoskop mit ausgehöhltem Mercierschenkel; dieser Schenkel besitzt ein Fenster für die mit dem optischen Apparat verbundene Kollmannsche Knielampe. Das Instrument besteht aus dem Katheterrohr (a), dem optischen Apparat (b), einem röhrenförmigen Mandrin (c) und einem Harnleiterkatheter als Leitsonde. Die Handhabung dieses Kystoskopes ist sehr einfach. Das mit dem Mandrin c armierte Katheterrohr wird auf der vorher eingeführten Leitsonde bis in die Blase geschoben; hierauf werden die Leitsonde und der Mandrin entfernt, die Blase gespült und gefüllt, und dann zum Schluß der optische Apparat in das Katheterrohr geführt.

Posner hat 8 cm lange, filiforme Bougies (Fig. 24) auf die Kystoskoplampe geschraubt und auf diese äußerst einfache Weise die Möglichkeit gegeben, ein jedes Kystoskop in ein sehr brauchbares Führungskystoskop zu verwandeln.



Fig. 23. Führungskystoskop nach Nitze.

Bei Fällen von Harnverhaltung, die eine Blasenpunktion oberhalb der Symphyse notwendig machen, empfiehlt Nitze, falls eine Kystoskopie erwünscht ist, einen etwas dickeren geraden Troikart anzuwenden, um durch denselben nach erfolgter Blasenspülung vermittelst eines geraden Kystoskops die Blase abzuleuchten.



Fig. 24. Leitvorrichtung Posners für Kystoskope.

IV. **Kombinationskystoskope.** Kombination von Kystoskop I und III, F. Schlagintweit, Nitze.

Die erste dieser Kombinationen wurde von Schlagintweit angegeben. Das Schlagintweitsche sog. retrograde Kystoskop*) ist ein Katheterkystoskop, das man, ohne das Katheterrohr zu wechseln, nach Belieben als Kystoskop I oder Kystoskop III

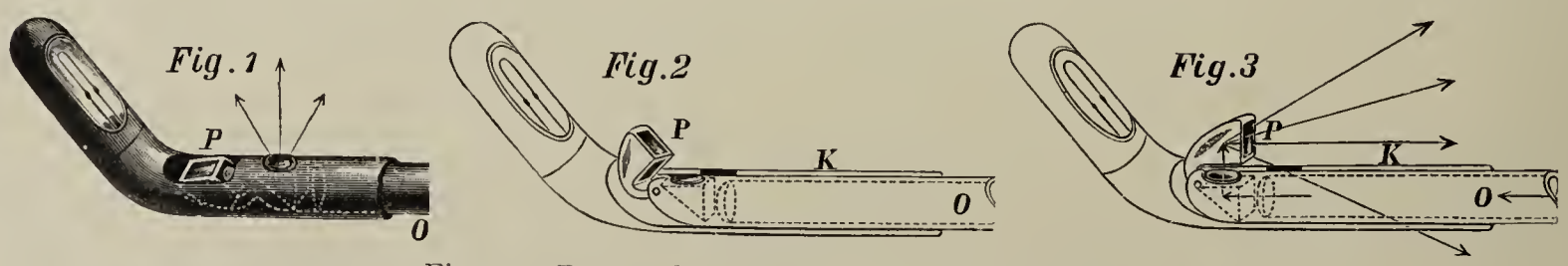

Fig. 25. Retrogrades Kystoskop von Schlagintweit.

gebrauchen kann; die optische Konstruktion desselben ist aus Fig. 25, 1—3 leicht verständlich. In seiner Publikation (Centralblatt f. d. Krankheit. d. Harn- u. Sexualorgane, XIV. Bd., H. 4) beschreibt Schlagintweit die Handhabung seines Instrumentes in folgender Weise: »Das retrograde Sehen wird dadurch erzeugt, daß beim Vorschieben des optischen Rohres (O) im Katheterrohr (K) ein an der Spitze

*) Das Schlagintweitsche Kystoskop wird von Reiniger, Gebbert und Schall-Berlin fabriziert.

des optischen Rohres angelenkter Prismenspiegel (P) nach vorn klappt (Fig. 25, 2 u. 3) und den Strahlengang nochmals rechtwinklig nach vorne bricht, so daß man auf dem Schafte entlang sieht (Fig. 25, 3). Zieht man das optische Rohr wieder um 5 mm, das durch Anschlag markiert ist, zurück, so sieht man wie sonst, da der Klappspiegel wieder zurückfällt (Fig. 25, 1).«

Weniger kompliziert und sehr bequem in der Handhabung ist die Nitzesche Kombination (Fig. 26). Das Nitzesche retrograde Kombinationskystoskop ist gleichfalls ein Katheterkystoskop, dessen Optik sich im wesentlichen an das Kystoskop III anlehnt. Das Prisma befindet sich wie bei Kystoskop III im Schnabel des Kystoskopes unterhalb der Lampe; die freie Fläche dieses Prismas, das mit seiner

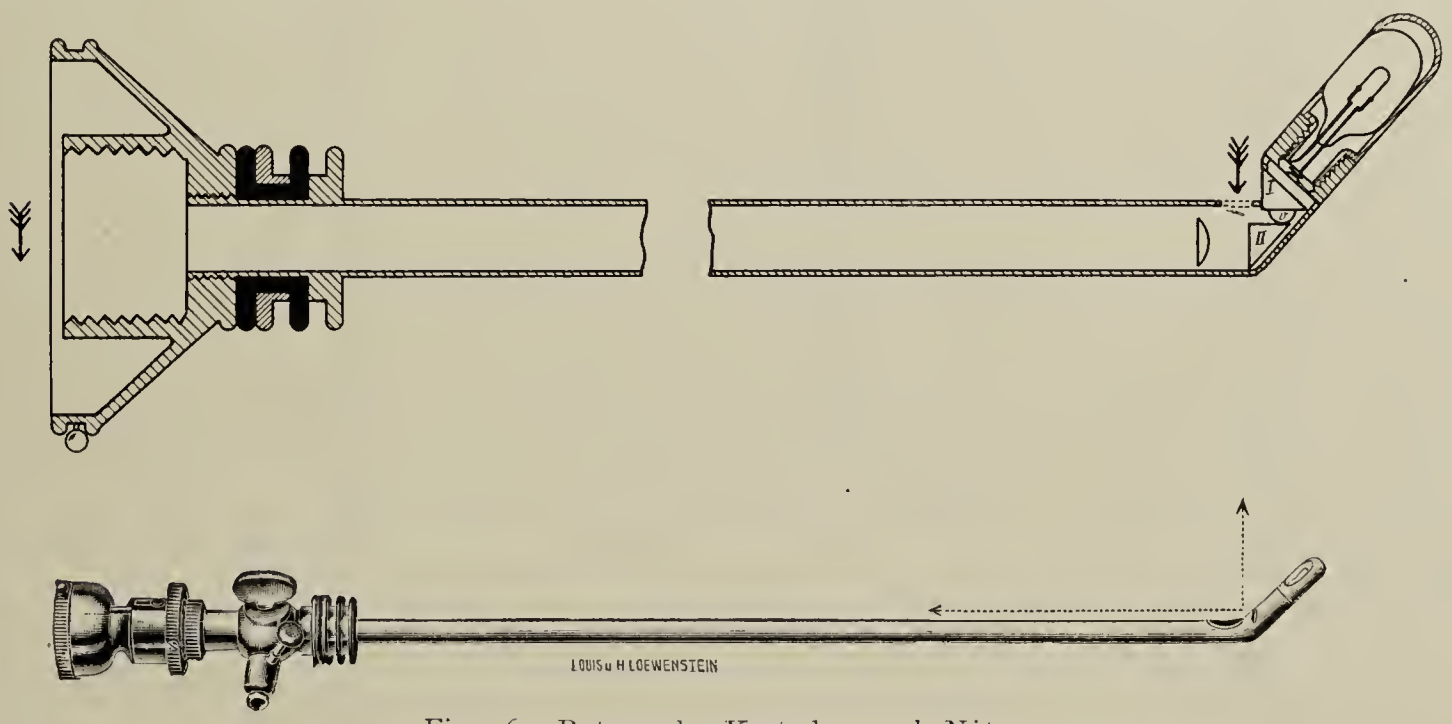

Fig. 26. Retrogrades Kystoskop nach Nitze.

oberen Kante einen kleinen Vorsprung am Schnabel bildet, ist gegen den Trichter gerichtet. Der Spiegel des Kystoskopes III (Seite 21) ist durch ein zweites Prisma ersetzt, das der optische Mandrin enthält; dieses Prisma trägt auf seiner freien Fläche die vordere der beiden Objektivlinsen wie beim Schlagintweitschen Instrument. Wird nun der optische Mandrin so weit eingeführt, daß die freie Fläche des zweiten Prismas mit der vorderen Objektivlinse in das am vesikalen Ende des Katheterrohres befindliche Fenster (f) getreten ist, so wirkt das Instrument als Kystoskop I; wird die Optik hingegen noch tiefer eingeführt, bis die vordere Objektivlinse (v) unter die untere Kathetenfläche des ersten Prismas getreten ist, so sehen wir wie durch Kystoskop III. Das Anwendungsgebiet der retrograden Kombinationskystoskope (Seite 21) sind besonders die Fälle von Prostatahypertrophie, die eine operative Behandlung erfordern.

Von den sonst noch konstruierten Kombinationskystoskopen möchte ich das Pankystoskop von Bär erwähnen, welches, was die Zahl der Kombinationen anbetrifft, wohl das vielseitigste Kombinationskystoskop ist.

Den Universalkystoskopen im allgemeinen kann ich nicht das Wort reden. Je mehr Aufgaben ihnen zugemutet werden, um so unbrauchbarer werden sie. Denn die einzelnen Teile dieser Instrumente werden nicht nur dem Zwecke, dem sie in Wirklichkeit allein dienen sollen, angepaßt, sondern sie müssen, um in das Ganze hineinzupassen, Eigenschaften annehmen, die sie viel ungeeigneter machen als Spezialinstrumente, die nur für eine ganz bestimmte Leistung angefertigt werden.

3. Das Urethro-Kystoskop von H. Goldschmidt*).

Goldschmidt hat durch Auswechslung des optischen Apparates an seinem modifizierten Irrigationsurethroskop, dem wir so wichtige Aufschlüsse über die Funktion des Blasensphinkters und über die Details der Urethra post. verdanken, die Möglichkeit gegeben, die Veränderungen am Blaseneingang sowohl von der Blase als auch von der Harnröhre aus zu beobachten.

Fig. 27 zeigt das urethrale Endstück des Irrigationsurethroskops mit »hinterer Beleuchtung«, dessen Lampe im Schaft des Katheterrohres so angebracht ist, daß das Licht durch die Mattscheibe nur nach vorn geworfen werden kann. Für die Konstruktion eines Urethro-Kystoskopes war aber Voraussetzung die Möglichkeit, das Licht nach zwei Seiten zu werfen, einmal nach vorn (Fig. 27) — wie bei dem Irrigationsurethroskop — und dann auch vom Katheter aus nach außen (Fig. 28), um ein Hohlorgan, in das der Katheter geführt wird, zu erhellen. Indem Goldschmidt die Lampe von der sie bedeckenden unteren Katheterwand befreite, war die Beleuchtungsfrage des Urethro-Kystoskopes auf das einfachste gelöst.

Bringt man das Urethro-Kystoskop, in das vorher eine kystoskopische Optik (Fig. 28) geschoben ist, in die Blase, so ist man ohne weiteres imstande, bei der Lage der Lichtquelle und des Prismas den Fundus der Blase zu sehen. Mit dem Instrument, das die Optik des Nitzeschen Kystoskopes enthält, sind wir in der Lage, jede Stelle des Blaseninnern bei beliebiger Füllung, auch bei geringstem Füllungsgrade, einzustellen. Bei Trübung des Inhalts kann in bequemer Weise die Irrigation in Funktion gesetzt werden.

Wollen wir hingegen die Umgebung des Sphinkters oder in Fällen von Prostatahypertrophie die Veränderungen der Prostata auch von der Harnröhre aus überblicken, so braucht nur die kystoskopische Optik durch die urethroskopische (Fig. 29) ersetzt zu werden, und in überraschender Weise tritt beim langsamen Herausziehen des Instrumentes aus der Blase, während gleichzeitig irrigiert wird, zunächst der Sphinkterrand von der Harnröhre aus gesehen ins Gesichtsfeld;

*) Fol. urologica 1910, Bd. IV.

alsdann erscheinen der mittlere und die seitlichen Lappen der Prostata und die Konfiguration der Pars prostatica mit ihren typischen Faltenbildungen bei der Hypertrophie.



Fig. 28. Das Urethro-Kystoskop Goldschmidts mit kystoskopischer Optik.



Fig. 27. Anordnung der Lichtquelle beim Goldschmidtschen Irrigationsurethoskop



Fig. 29. Das Urethro-Kystoskop Goldschmidts mit endoskopischer Optik.

Die Bilder Fig. 30, 31 und 32, die ich noch Goldschmidt selbst, der der Wissenschaft zu früh durch den Tod entrissen wurde, verdanke, geben mit dem Urethro-

Kystoskop von der Harnröhre aus gewonnene Bilder wieder. Während der Aufnahme war das Fenster des Instrumentes gegen die untere Fläche der Pars prostatica gerichtet. In der oberen Hälfte der drei Gesichtsfelder erblicken wir das Instrument und zwar am weitesten nach hinten die zentral gelegene Lampe, umgeben von der dem Fenster gegenüberliegenden Innenfläche des Katheterrohres. Die eingestellten Partien der Urethra erscheinen in der unteren Hälfte der Gesichtsfelder.

Fig. 30 zeigt das Bild des Blasensphinkters bei Beginn der Urinentleerung. Der stark gefaltete Sphinkter hat sich nur zum kleinsten Teile erst halbkreisförmig geöffnet; durch die Öffnung tritt uns die dunkle Blasenhöhle entgegen.

In Fig. 31 ist der Sphinkter weit geöffnet, wir erblicken von ihm nur noch einen schmalen Saum.

Fig. 30. Blasensphinkter bei Beginn der Urinentleerung.

Fig. 31. Sphinkter weit geöffnet.

Fig. 32. Prostatahypertrophie.

Fig. 30—32 wurden von Goldschmidt von der Harnröhre aus mit dem Urethro-Kystoskop aufgenommen.

Fig. 32 gibt das typische Bild der Prostatahypertrophie wieder, die beiden vergrößerten Seitenlappen und den mittleren Lappen. Das Lumen der Harnröhre ist durch die Berührung der Lappen fast aufgehoben.

Die mit der urethroskopischen Optik gewonnenen Bilder sind aufrechte, im Gegensatz zu den mit der kystoskopischen Optik gewonnenen umgekehrten Bildern. Eine Gleichartigkeit der Bilder in dieser Hinsicht wird erreicht, indem die kystoskopische Optik mit meinem Korrigierapparat versehen wird; es ist dies sehr zweckmäßig, um wirklich gleichartige Bilder miteinander vergleichen zu können.

Das Urethro-Kystoskop, das von der Firma Louis & H. Loewenstein-Berlin angefertigt wird, ist ferner so eingerichtet, daß die optischen Apparate ohne Wasserabfluß gewechselt und die Irrigationszuführung nach Belieben unterbrochen werden kann. Endlich ist vor der Einführung des Instrumentes mit der kystoskopischen Optik darauf zu achten, daß letztere mit dem Prisma nach innen rotiert ist, da sie als Obturator dienen soll.

4. Demonstrationskystoskope.

1. R. Kutner und Dr. A. Köhler haben eine Vorrichtung konstruiert, die in Verbindung mit dem Kystoskop, auf das sich dieselbe aufschrauben läßt, es ermög-

licht, daß gleichzeitig zwei Beobachter in die Blasenhöhle blicken. Der Demonstrationsapparat besteht aus zwei Röhren, die unter einem Winkel von 60° zueinander geneigt sind, von denen die kürzere Röhre in der geraden Verlängerung des Kystoskops liegt; eine jede dieser Röhren enthält ein kleines Fernrohr. Dort, wo die Achsen der beiden Fernrohre sich schneiden, ist ein kleiner, unbelegter Spiegel unter einem Neigungswinkel von 30° angebracht, der jeden aus dem Kystoskop heraustretenden Lichtstrahl in zwei Teile zerlegt; der eine Teil geht geradeaus durch den Spiegel hindurch in den kürzeren Tubus, der andere Teil der Lichtstrahlen wird in den längeren Tubus geworfen. Es liegt auf der Hand, daß das in dem längeren Tubus sichtbare Bild erheblich lichtschwächer werden muß. Tritt während der Untersuchung noch eine geringe Trübung der Blasenflüssigkeit hinzu, so werden die Verhältnisse noch schwieriger. Einen ganz erheblichen Nachteil, der besonders beim Unterricht störend wirkt, besitzt aber dieser Apparat auch dadurch, daß die beiden Bilder nicht gleichartig sind, d. h. die Details der Objekte liegen in den beiden Bildern verschieden angeordnet, so daß es Schwierigkeit bereitet, an der Hand des einen Bildes dem Schüler topographisch die Details des anderen zu erklären.

Die erwähnten Mängel des Kutner-Köhlerschen Demonstrationskystoskops sind vermieden

2. bei dem Casperschen Demonstrationskystoskop (s. Kap. Blasenphotophotographie) und

3. bei meinem als Demonstrationskystoskop anwendbaren Stereokystoskop (Seite 37).

5. Die Kontrollscheibe*) von S. Jacoby in Verbindung mit dem Kystoskop und dem Bottini-Inzisor.

Mit Hilfe der Kontrollscheibe**) sind wir in der Lage bei der Bottinischen Operation den Schnabel bzw. das Messer des Inzisors an der durch vorherige kystoskopische Beobachtung bestimmten, geeignetsten Stelle anzusetzen. Ferner ermöglicht die Kontrollscheibe eine Kontrolle darüber, ob die Schnittrichtung während der ganzen Dauer der Operation unverändert dieselbe bleibt. Als Bestimmungswert für die Lage jener kystoskopisch gewählten Stelle habe ich einen Winkel, den sog. Kontrollwinkel, gewählt, den man von der Kontrollscheibe ablesen kann.

Die Kontrollscheibe, die sowohl senkrecht zur Achse des Kystoskopes als auch zu der des Bottini-Inzisors befestigt ist, ist eine kreisrunde Metallscheibe von 8 cm Durchmesser, die im Zentrum einen kreisrunden Ausschnitt besitzt. Bei der Kontroll-

---

*) Beitrag zur Bottinischen Operation. Deutsche med. Wochenschrift, 1902, Nr. 28.

**) Dieselbe wird von Louis & H. Loewenstein, Berlin, fabriziert.

scheibe des Inzisors geht durch diesen Ausschnitt der männliche Teil desselben hindurch, bei der des Kystoskopes dient der Ausschnitt zur Aufnahme für das Okular. Um bei jeder beliebigen Drehung des Kystoskops bzw. des Inzisors um seine Achse mit Leichtigkeit sofort zu erkennen, ob eine Drehung nach rechts oder links (vom Patienten aus gedacht) ausgeführt wurde, ist die eine Hälfte der Scheibe (Fig. 33), und zwar die rechte, glänzend gehalten und mit einem großen R versehen, die andere Hälfte, die linke, matt gehalten und mit einem großen L versehen. Die Randpartie der Scheibe enthält eine Winkelskala von 0^0 — 180^0 nach rechts und links von der Vertikalen abzulesen; der kleinste abzulesende Winkel beträgt 5^0. Die Kontrollscheibe ist am Kystoskop bzw. Inzisor derartig befestigt, daß die Zahl 180 der Richtung der freien Fläche des Prismas bzw. der Richtung des Messers entspricht. Diese Richtung ist noch besonders durch einen eingravierten Pfeil markiert.

Dort, wo die Kontrollscheibe die Achse des Kystoskopes bzw. des Inzisors schneidet, liegt der Scheitelpunkt des vorher erwähnten Kontrollwinkels. Den einen Schenkel dieses Winkels bildet die Vertikale. Dieser Schenkel wird durch einen Zeiger von der Länge des Durchmessers der Scheibe dargestellt, der um seinen mittleren, den kreisförmigen Ausschnitt der Kontrollscheibe umgreifenden Teil beweglich ist und sich stets automatisch vertikal einstellt. Das spitze Ende des Zeigers zeigt, wenn das Prisma bzw. das Messer direkt nach unten gerichtet ist, auf 0^0 hin; wenn dies der Fall ist, dann fällt natürlich die Richtung des Zeigers mit der Richtung des vorher beschriebenen Pfeils (Fig. 34) zusammen. Die automatische Einstellung wird durch eine kleine Metallkugel am unteren Ende des Zeigers besorgt.

Der andere Schenkel des Kontrollwinkels verbindet den Scheitelpunkt mit dem die Richtung des Prismas markierenden Knopf am Trichter; derselbe fällt also mit dem vorher erwähnten Pfeil zusammen. Um aus rein praktischen Gründen, was besonders beim Inzisor in Frage kommt, den Kontrollwinkel an der oberen Hälfte der Kontrollscheibe ablesen zu können, habe ich diesen Schenkel des Kontrollwinkels in die Verlängerung des Pfeils verlegt und ihn in der Scheibe mit der Spitze auf 0^0 gerichtet angedeutet. Ich bestimme also eigentlich den Scheitelwinkel des Kontrollwinkels; ich kann aber stets aus der Richtung des bei 180^0 befindlichen Pfeiles bei jeder Stellung des Kystoskopes die wirkliche Richtung des Prismas, somit auch die Richtung der erblickten Partie erkennen. Wenn also das Prisma direkt nach unten gerichtet ist, d. h. wenn die Längsachse des Kystoskopes zur Vertikalen senkrecht steht, weisen beide Zeiger auf 0^0 hin. Bei der kleinsten Drehung des Kystoskopes um seine Achse wird der eingezeichnete Zeiger nach rechts resp. links gedreht, während der bewegliche Zeiger vertikal eingestellt bleibt und den Winkel der Drehung, den Kontrollwinkel, anzeigt.

Die Kontrollscheibe ist an der Rückseite mit einem Schraubengewinde versehen,

das in die Schraubenmutter innerhalb des Trichters der Nitzeschen Kystoskope hineinpaßt; die Scheibe kann mit Leichtigkeit eingeschraubt und wieder entfernt werden. Es ist darauf zu achten, daß sich stets die auf der Rückseite der Scheibe befindliche Marke mit dem Knopf am Trichter des Kystoskopes deckt; nur dann funktioniert die Kontrollscheibe richtig.

Da der gefundene Kontrollwinkel sicher die Lage der erwählten Inzisionsstelle bestimmt, so brauchen wir nur das Messer unter gleichem Winkel anzusetzen, um mit Zuverlässigkeit die Inzision an gewünschter Stelle auszuführen.

Bei dem Bottini-Inzisor befindet sich die Kontrollscheibe zwischen Griff und Drehrad. Der Pfeil bedeutet hier die Richtung des Messers. An der Rückseite dieser Kontrollscheibe befindet sich ein im Kreise verrückbarer, den Rand der Scheibe etwas überragender Zeiger (Fig. 34), der vor jedem Schnitt auf die Größe des Kontroll-

Fig. 33. Vom Kystoskop abgeschraubte Kontrollseheibe. Der automatiseh vertikal eingestellte Zeiger gibt einen Kontrollwinkel von 30° an, während der gegen 180° gerichtete Pfeil auf die erwählte Inzisionsstelle zeigt.



Fig. 34. Kontrollscheibe in Verbindung mit dem Bottini-Inzisor. Der Inzisor steht senkreeht zur Vertikalen; es zeigt also der automatisehe Zeiger auf 0° hin; der Pfeil gibt die Riehtung des Messers an.

winkels eingestellt wird. Wir haben also während der Inzision nur darauf zu achten, daß sich dieser Zeiger mit dem sich automatisch vertikal einstellenden Zeiger stets deckt. Die kleinste Drehung des Instrumentes um seine Längsachse, die eine Verbiegung des Messers zur Folge haben muß, wird durch den Kontrollwinkel, indem er größer oder kleiner wird, sofort angezeigt. Bevor wir das Messer aus dem Gewebe der Prostata treten lassen, müssen wir uns daher stets davon überzeugen, daß auch wirklich der Inzisor noch auf den Kontrollwinkel eingestellt ist. Ist letzteres nicht mehr der Fall, so brauchen wir nur das Messer nochmals glühend zu machen und den Inzisor auf den Kontrollwinkel einzustellen; wird dies verabsäumt, so gelingt es weder das verbogene Messer in die Nische des weiblichen Teiles des Inzisors zurückzubringen, noch überhaupt das Instrument aus der Blase zu entfernen.

Was die Gewinnung des Kontrollwinkels anbetrifft, so empfehle ich, um die möglichst größte Präzision zu erreichen, zuerst die Falte mit den Wülsten aus möglichst großer Entfernung zu betrachten, dann die für die Inzision erwählte Stelle in

die Mitte des inneren Gesichtsfeldes zu bringen, hierauf dieselbe möglichst nahe einzustellen und erst dann den Kontrollwinkel abzulesen. Für die Übertragung des Kontrollwinkels auf den Inzisor halte ich es für zweckmäßig in folgender Weise vorzugehen. Bei den nach hinten gerichteten Schnitten wird in gewohnter Weise die richtige Lage der Schnabelspitze mit dem Zeigefinger der rechten Hand per rectum festgestellt, und während noch der Finger die Spitze des Schnabels fühlt, wird das Instrument auf den Kontrollwinkel eingestellt. Bei den seitlichen Schnitten dreht man den Inzisor um die Längsachse, bis sich der Kontrollwinkel einstellt: hierauf wird das Instrument unter Innehaltung des Kontrollwinkels festgehakt.

Der Inzisor prostatae läßt sich natürlich auch mit der Kontrollscheibe sterilisieren.

6. Das Messen der Prostata und ihrer Teile (der Pars prostatica urethrae und des intravesikalen Teiles) mit Hilfe der kystoskopischen Prostatameßvorrichtung von S. Jacoby*).

Durch die Kystoskope I und III gewinnen wir nur einen Anhalt über die Größe der in die Blase hineingewachsenen Prostatawülste, wir sind jedoch nicht in der Lage, mit denselben auch die Größe der ganzen Prostata und ihrer Teile zu bestimmen, deren Kenntnis bei bestimmten chirurgischen Eingriffen wertvoll ist. Um dies zu ermöglichen, habe ich Kystoskop I mit einer Sonde verbunden und auf diese Weise eine Vorrichtung zum Messen der Prostata konstruiert, die es gestattet folgende Maße zu bestimmen:

1. Den Tiefendurchmesser der ganzen Prostata (von vorn nach hinten), d. h. des in die Blase hypertrophierten Wulstes plus Pars prostatica urethrae.
2. Die Länge der Pars prostatica urethrae allein.

Aus diesen beiden Maßen ergibt sich dann ohne weiteres auch

3. das Maß des intravesikalen Anteils der Prostata; wenn mehrere Wülste vorhanden sind, kann die Größe der einzelnen Wülste bestimmt werden.

Aus beifolgenden Figuren ist die Konstruktion und Anwendungsweise meines Prostatamessers leicht zu ersehen. Die eine Branche desselben (Fig. 35) stellt das Kystoskop I dar, dessen Lampe nach Einstellung des Prostatawulstes (W) ausgeschaltet und dann gegen letzteren angedrückt wird; die andere Branche wird durch eine dem Kystoskop ähnlich geformte Sonde (Meßsonde) gebildet, die mit Teilstrichen ($^1/_2$ cm) versehen ist. Auf dieser Meßsonde befindet sich ein in ihrer Längsachse beweglicher, breiter Ring (Fig. 35 K u. Fig. 36 KK), in welchem ein Fenster ausgeschnitten ist, durch das die das Maß angebende Zentimeterzahl ablesbar ist (in beiden Figuren Zahl 4). Am vorderen Rande dieses Fensters ist der Ring mit einem in der Richtung

*) Folia urologica, Bd. IV.

des Sondenschnabels offenen Rohre (Fig. 36 O) verbunden, das rechtwinklig zur Sonde steht. Beide Branchen sind durch das Verbindungsstück R (Fig. 36) verbunden, das sich spangenartig um den Rand des Kystoskoptrichters legen und durch die Schraube S

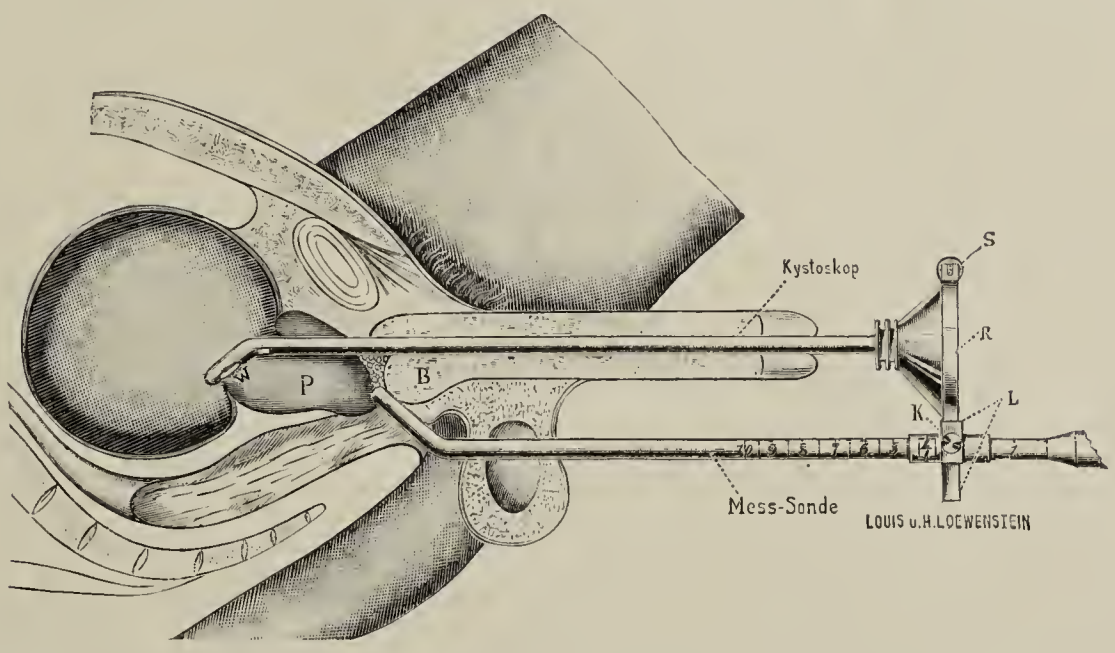

Fig. 35. Die Prostatameßvorrichtung in der Position, in welcher die Größe der ganzen Prostata bestimmt wird.

fixieren läßt*); dieses Verbindungsstück findet, um die Verbindung mit der Meßsonde herzustellen, seine Fortsetzung in dem vierkantigen, zum Kystoskop rechtwinklig gestellten Metallstab L, der in das schon erwähnte, in der Richtung nach dem Fenster offene Rohr (Fig. 36 O) des Meßsondenringes hineinpaßt und durch eine Schraube (Fig. 35 u. 36) fixiert werden kann. Wenn die beiden Branchen durch das Verbindungsstück R derart miteinander verbunden sind, daß ihre Spitzen einander berühren, zeigt das Fenster die Zahl, von der aus gemessen wird.



Fig. 36. Prostatameßvorrichtung.

Durch die beschriebene Anordnung sind die beiden Branchen stets parallel zueinander gelagert. Der Schnabel der Meßsonde hat beim Messen immer dieselbe Lagerung. Die Sonde wird unter Leitung des Fingers ins Rektum eingeführt und in die zwischen Bulbus (B) (Fig. 35) und vorderem Prostatarande (P) stets deutlich markierte Vertiefung, die der Lage nach der Pars membranacea urethrae entspricht, in der Richtung gegen die Prostata gedrückt, so daß, wie Figur 35 zeigt, sich die ganze Prostata zwischen den beiden Branchenenden befindet.

*) Ist der Kystoskoptrichter kleiner als die Spange des Verbindungsstückes, so läßt sich durch Zwischenklemmen eines Stückes Kork leicht eine feste Verbindung herstellen.

Vor Beginn der Kystoskopie wird das Kystoskop mit dem Verbindungsstück R verbunden, und zwar, wenn das Maß der ganzen Prostata bestimmt werden soll, so, daß der Trichterknopf des Kystoskopes in der Verlängerung des Metallstabes L liegt, also in entgegengesetzter Richtung von der Schraube S (Fig. 35). Nach — wie vorher schon beschrieben — erfolgtem Andrücken der Kystoskoplampe gegen den Prostatawulst wird die Meßsonde ins Rektum geführt und gegen den vorderen Prostatarand in der geschilderten Weise gelagert. Die ganze Prostata befindet sich somit zwischen Kystoskoplampe und Meßsondenschnabel, deren Entfernung voneinander, die das gesuchte Maß ist, ich feststelle, indem ich den Sondenring von der im Fenster sichtbaren Zahl aus, bei der sich vorher Lampen- und Sondenspitze berührten, nach vorn schiebe, bis der Metallstab L des Verbindungsstückes R in das dem Ringe (K) angelötete, in der Richtung nach dem Fenster offene Rohr O (Fig. 36) eingetreten ist. Nachdem dies geschehen, wird der Metallstab L durch Anziehen der Schraube an dem Ringe KK (Fig. 36) fixiert. Der Weg, den der Ring auf der Meßsonde zurückgelegt hat, ist das gesuchte Maß, das auch im Fenster des Ringes abgelesen werden kann.

Um die Größe der Pars prostatica urethrae zu bestimmen, muß das Kystoskop gerade umgekehrt gelagert werden, als es die Figur 35 angibt. Der Trichterknopf des Kystoskopes muß im Verbindungsstück an der Schraube S liegen, Prisma und Kystoskopschnabel sind nach oben gerichtet. Bei unveränderter Einstellung der Meßsonde wird das Kystoskop etwas herausgezogen, bis man den Widerstand fühlt, den die Lampe an der vorderen Blasenwand findet. Das Vorschieben des Ringes K und das Ablesen der Zahl erfolgen wie vorher.

Wenn das Maß der ganzen Prostata a cm beträgt und das der Pars prostatica urethrae b cm, so beträgt das Maß für den intravesikalen Teil der Prostata a —b cm.

III. Kapitel.

Die Stereokystoskopie (S. Jacoby).*)

Die Stereokystophotographie, auf die ich im Zusammenhange mit der Blasenphotographie erst eingehen werde, führte mich zur Konstruktion des Stereokystoskops, das auf die einfachste Weise die Möglichkeit gibt, binokulär das Blaseninnere zu betrachten, d. h. die Objekte im Blaseninnern körperlich zu sehen



Fig. 37. Das Stereokystoskop von S. Jacoby.

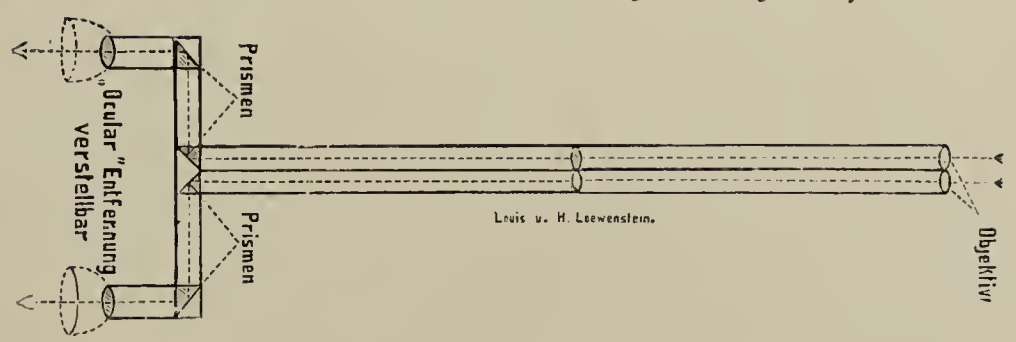

Fig. 38. Die Optik des Stereokystoskops (S. Jacoby).

im Gegensatz zu den flächenhaften Bildern, die wir erhalten, wenn wir nur mit einem Auge kystoskopieren.

Fig. 37 gibt die äußere Form des Stereokystoskopes**), das Irrigation besitzt und 21½ Charnière dick ist, wieder. In Fig. 38, welche die Optik zur Darstellung bringt, können wir den Gang zweier Lichtstrahlen, die durch punktierte Linien

*) Centralblatt für die Krankheiten der Harn- und Sexualorgane, XVI. Bd., 10. Heft.

**) Das Stereokystoskop wird von Louis & H. Loewenstein fabriziert.

angedeutet werden, verfolgen; dieselben gelangen durch die beiden Objektive in die nebeneinander liegenden optischen Apparate und werden am Ende derselben durch rechtwinklige Prismen nach rechts und links um die Ecke geworfen, um dann nochmals durch zwei Prismen an die Okulare herangeworfen zu werden, und zwar parallel zueinander gerichtet. Die Okulare sind an Stelle der bei den gewöhnlichen Kystoskopen vorhandenen Trichter von halben Hohlkugeln umrahmt. Das rechte Okular mit den dazugehörigen beiden rechtwinkligen Prismen ist um die Achse des gleichseitigen optischen Apparates (Fig. 38) innerhalb eines Winkels von über 90° beweglich. Die äußerste Entfernung, die zwischen den beiden Okularen hergestellt werden kann, beträgt 8 cm, die kleinste 5 cm. Durch die Beweglichkeit des einen Okulars ist die Möglichkeit gegeben, die Okulare auf die Augenentfernung eines jeden Untersuchenden genau einzustellen. Die einmal bestimmte Entfernung der beiden Okulare bleibt für den Untersucher immer die gleiche und kann stets ohne weiteres durch die kleine Zeigervorrichtung am Okularende des Kystoskopes wieder hergestellt werden.

Beim Durchsehen durch das Stereokystoskop erblickt man zwei innere Gesichtsfelder und in jedem derselben ein flächenhaftes Bild von dem eingestellten Objekt; das eine gibt uns die Ansicht etwas mehr von der rechten Seite, das andere etwas mehr von der linken Seite des Objektes wieder. In dem Momente nun, wo durch Bewegung des einen Okulars die beiden Bildchen sich in der Augenentfernung des Untersuchenden zueinander befinden — d. h. wo sie auf entsprechende Stellen der Netzhäute fallen, decken sie sich ganz, und wir sehen körperlich.

Die Schwierigkeit, mit einem Auge kystoskopisch sehen zu lernen, liegt darin, daß wir Objekte, die wir noch niemals gesehen haben, nur mit einem Auge zu betrachten in der Lage sind, und daß wir infolgedessen ohne weiteres keine körperliche Vorstellung von ihnen gewinnen können. Erst nachdem wir uns durch den Unterricht, durch ausführliches Beschreiben dessen, was wir sehen sollen, im Geiste eine Vorstellung von dem, was uns im kystoskopischen Bilde erwartet, gemacht haben, erst dann erhält das Flächenbild allmählich mehr oder weniger körperliche Eigenschaften; mein Stereokystoskop hingegen bringt dem Lernenden gleich das erste kystoskopische Bild körperlich.

Das Stereokystoskopieren bereitet keine Schwierigkeit. Wer die beiden Bilder einmal zur Deckung gebracht hat, dem gelingt dies nach Einstellung der beiden Okulare auf die einmal bestimmte Augenentfernung immer wieder leicht und schnell. Bei der Stereokystoskopie ist ganz besonders darauf zu achten, daß die Augen den Okularen möglichst genähert werden, da man sonst leicht mit einem Auge an der Okularlinse vorbeisieht; um letzteres zu vermeiden, habe ich statt des Okulartrichters halbe Hohlkugeln gewählt. Die stereoskopischen Vorübungen, die eigentlich nur darin bestehen, die erforderliche Entfernung der beiden Okulare zu finden, bei welcher

die beiden Bildchen zur Deckung gebracht werden, können bequem bei jeder Lampe ausgeführt werden.

Der Gang der Untersuchung ist derselbe wie bei der gewöhnlichen Kystoskopie. Aus alter Gewohnheit pflege ich die Blase mit einem Okular abzusuchen und, sobald ich eine suspekte Stelle gefunden, diese dann stereoskopisch einzustellen. Ich brauche nur zu erwähnen, daß alle Vorteile, die mit dem binokulären Sehen im allgemeinen verbunden sind, auch bei der Stereoskystoskopie zur Geltung kommen.

Endlich ist das Stereoskop für den Unterricht nicht nur wertvoll, weil es dem Lernenden ohne Schwierigkeit eine körperliche Vorstellung von dem zu Sehenden gibt, sondern auch in dem Sinne eines Demonstrationskystoskopes, indem es die Möglichkeit gibt, daß Lehrer und Schüler gleichzeitig, jeder durch ein Okular, in das Blaseninnere sehen, wodurch die Sicherheit erreicht wird, daß der Nachuntersuchende eine ganz bestimmte Stelle unter Kontrolle betrachtet.

IV. Kapitel.

Die elektrische Anordnung im kystoskopischen Instrumentarium.

1. Die elektrische Leitung im Kystoskop. Kabelzange und stromleitende Schnur.

Aus Fig. 39 ist die Anordnung der Stromleitung im Kystoskop leicht verständlich. Innerhalb des Metallmantels des Kystoskopes befindet sich die Optik; zwischen letzterer und dem Mantel verläuft längs des ganzen Kystoskopschaftes isoliert ein Draht (ddd); dieser und der Metallmantel sind als die beiden Pole der elektrischen Leitung aufzufassen. Die Pole lassen sich sowohl nach der Lampe als auch nach der Stromquelle hin ohne Unterbrechung und stets voneinander isoliert verfolgen. Der Metallmantel des Kystoskopes berührt direkt den Metallmantel der Lampe, und dieser ist wiederum mit dem einen Platindraht (p) des Kohlenfadens (s. S. 42, Kap. Kystoskoplampe) verbunden. Der andere Pol, der isolierte Draht (ddd), dringt durch das Knie des Kystoskopes und trägt am Boden des zu einer Schraubenmutter geformten vesikalen Endes des Kystoskopes als Kontaktplatte ein isoliertes Platinplättchen (o). Sobald die Lampe auf das Kystoskop geschraubt ist, berührt ihre Spirale (sp) das Platinplättchen (o); es ist somit auch eine metallische Verbindung zwischen dem langen Draht ddd und dem anderen Platindraht (p′) der Lampe hergestellt, d. h. der Kohlenfaden der aufgeschraubten Lampe ist zwischen Draht ddd und Metallmantel des Kystoskops eingeschaltet.

Wenn wir die beiden Pole nach der Stromquelle hin verfolgen, so sehen wir, daß zwei durch die Kautschukringe KK und K′K′ voneinander isolierte Metallringe (siehe auch Fig. 19 u. 21), die dicht an dem das Okular umgebenden Kystoskoptrichter liegen, ihre Fortsetzung bilden, da der eine Metallring (rr) die direkte Fortsetzung des Kystoskopmantels ist und an den anderen, dem Trichter näher gelegenen Ring (r′r′), der Draht ddd in d′ isoliert herantritt. Die erwähnten Kautschukringe sind ferner, was Fig. 39 gleichfalls klar zur Darstellung bringt, derart miteinander verbunden, daß der Metallring r′r′ allseitig von dem Metallmantel und dem Trichter des Kystoskopes isoliert wird.

Die Verbindung des Kystoskopes mit der Stromquelle wird durch die mit der stromleitenden Schnur verbundene Kabelzange hergestellt. Die Zange besteht

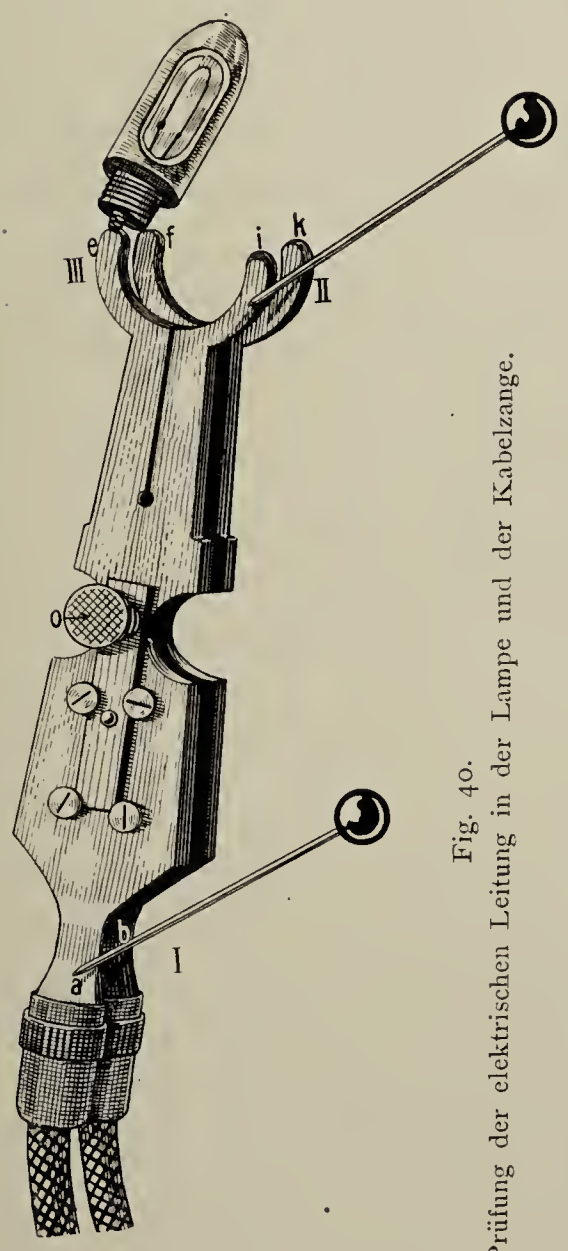

Fig. 40.
Prüfung der elektrischen Leitung in der Lampe und der Kabelzange.

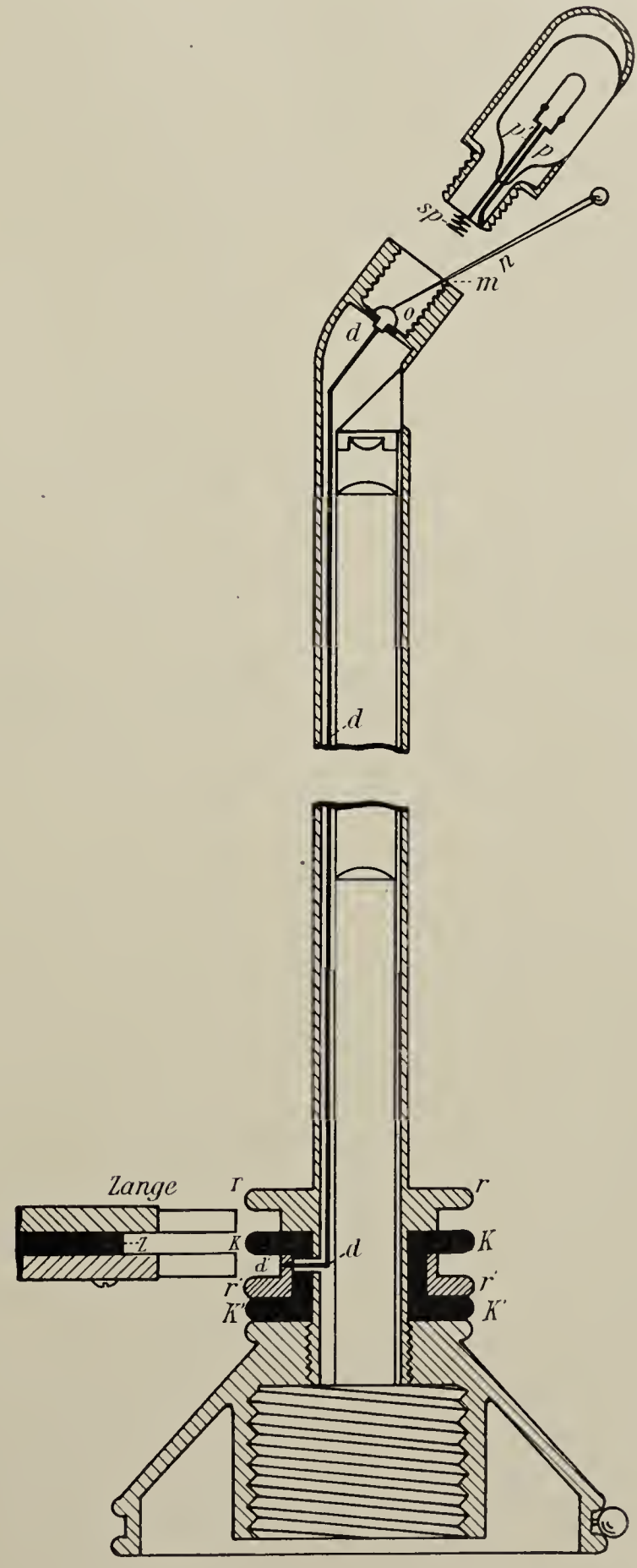

Fig. 39. Die elektrische Leitung im Kystoskop und in der Kabelzange.

aus zwei durch eine Hartgummiplatte voneinander isolierten Metallplatten, deren Form Fig. 39 und 40 wiedergeben. Die eine der beiden Platten ist senkrecht zur Längs-

achse der Zange gespalten, um den Strom daselbst*) vermittelst des metallischen Riegels o schließen und öffnen zu können. Der Teil der Zange, der auf das Kystoskop zwischen die beiden Metallringe geschoben wird, endet halbkreisförmig und ist federnd; auf diese Weise wird es ermöglicht, daß sich das Kystoskop ohne Stromunterbrechung in der Zange um seine Achse drehen läßt. Sobald das Kystoskop mit der Zange armiert ist (Fig. 19), berührt jede der Zangenplatten einen Metallring, und der Kautschukring kk (Fig. 39) schiebt sich als Fortsetzung der zwischen den Zangenplatten befindlichen Hartgummiplatte z (Fig. 39) zwischen die halbkreisförmigen federnden Enden der Zange, sie auf diese Weise isolierend. Um in bequemer Weise den Strom mit dem Daumen schließen und öffnen zu können, ist bei dem Aufschieben der Zange darauf zu achten, daß die den Riegel tragende Metallplatte dem Untersucher zugekehrt ist (Fig. 19).

An dem anderen Ende der Zange verjüngen sich die beiden Metallplatten (Fig. 40 in a und b), um mit den Drähten der stromleitenden Schnur verbunden zu werden; ihre Verbindungsstellen sind zum Zwecke der Isolierung mit Hartgummihülsen umgeben. Die beiden seidenumsponnenen Drähte der etwa 2 m langen Leitungsschnur sind durch einen gemeinsamen Überzug miteinander vereinigt; ihre Enden jedoch, die mit Metallstiften versehen sind, verlaufen getrennt, um in die Kontaktöffnungen der Stromquelle hineingesteckt zu werden und so das letzte Glied in der Verbindung zwischen Lampe und Stromquelle zu bilden.

2. Die Kystoskoplampen.

Die Lampe, die eine verkleinerte Edisonlampe, eine sog. Mignonlampe, ist, bildet den kurzen Schnabel des Kystoskopes (Fig. 19), dem Nitze die Form eines Mercierkatheters gegeben hat. In einer kleinen, sehr luftverdünnten Glashülse, welche die Form und Größe einer Sandelholzölkapsel hat, befindet sich als Glühkörper ein hufeisenförmiger, dünner Kohlenfaden, dessen Schenkel in zwei Platindrähten (Fig. 39 p u. p′) ihre Fortsetzung finden; letztere treten isoliert durch den unteren Teil der Glaskapsel hindurch und endigen dann frei. Das Glühlämpchen wird von einem Metallmantel (Fig. 39 u. 40) umgeben, der ein ovales, dem Objektivprisma zugekehrtes Fenster besitzt und an dem einen Ende mit einem Schraubengewinde versehen ist, welches in das als Schraubenmutter endigende Kystoskop hineinpaßt. Der eine Platindraht (Fig. 39 p) berührt, nachdem er die Glashülse verlassen, den Metallmantel der Lampe, der andere (p′) tritt durch das zugekittete Schraubengewinde der Lampe isoliert hindurch und endigt als kleine Spirale (sp). Aus meiner Schilderung geht also hervor, daß der Kohlenfaden zwischen Metallmantel der Lampe und Spirale eingeschaltet

*) In der Fig. 40 befindet sich der Riegel in der Stellung des Stromschlusses, daher wird der Spalt verdeckt und unsichtbar.

ist und sofort glühen muß. sobald diese Teile mit einer geeigneten elektrischen Stromquelle verbunden werden (Fig. 40 III).

Wenn wir eine Lampe auf ihre Güte, auf ihre Brauchbarkeit für unsere Zwecke prüfen wollen. so muß dies einmal bei möglichst schwachem Strom geschehen, damit die Lichtfigur noch die Details des Kohlenbügelfadens erkennen läßt. Erglüht bei dieser Probe das Verbindungsstück des hufeisenförmigen Fadens am intensivsten. und verjüngen sich allmählich die Schenkel der Lichtfigur nach den Platindrähten zu. indem die Intensität des Lichtes gleichmäßig abnimmt, so ist diese Probe für die Lampe günstig ausgefallen (Nitze). Erscheint aber eine zirkumskripte Stelle der Lichtfigur besonders hell, so ist dies ein sicheres Zeichen, daß der Kohlenfaden an dieser Stelle erheblich dünner ist. Es würde daher der für die Lampe notwendige Strom für diese Stelle, die gleichsam die Achillesferse der Lampe darstellt, zu stark sein und den Kohlenfaden infolgedessen vorzeitig durchbrennen.



Fig. 41. Einschaltung des kleinen Rheostaten zwischen Stromquelle und Kabel.

Ferner muß die Lampe auch bei einer Stromstärke geprüft werden, bei der die Lichtfigur verschwunden ist und das Fenster als gleichmäßig helleuchtende Scheibe erscheint; das letztere ist das einzige sichere Kriterium, das anzeigt, daß die Lampe auch die für eine kystoskopische Untersuchung notwendige Helligkeit bieten wird. Wenn bei der hierfür erforderlichen Stromdosierung der Metallmantel der Lampe — unter Wasser*) natürlich — nicht heiß wird, so hat die Lampe auch diese Probe bestanden. Aus dem Heißwerden des Metallteils der Lampe wäre zu schließen, daß der Kohlenbügelfaden für unsere Zwecke viel zu dick ist; eine solche Lampe, die zu Verbrennungen der Blasenwand führen muß (siehe Ulcus kystoskopikum), ist selbstverständlich unbrauchbar. Nach längerem Glühen wird das Glasfenster einer jeden Lampe wohl heiß; aber dies bietet keine Gefahr für den Patienten, da es sich leicht vermeiden läßt, die Blasenwand mit dem Fenster in Berührung zu bringen.

Lampen, welche sich auf Grund der vorher angegebenen Prüfung als brauchbar erwiesen, ziehe ich den sog. »kalten Lampen«, die Metallfadenlampen sind, vor; die letzteren sind derart präpariert, daß der Stromverbrauch ein geringerer ist, so daß infolgedessen die Lampen später und auch weniger heiß werden. Die »kalten«

*) Die Prüfung der Lampe muß stets unter Wasser vorgenommen werden, damit der Spiegelbelag des Prismas durch Heißwerden des Kystokopes an der Luft nicht leidet.

Lampen haben aber den Nachteil, daß ihre Dauerhaftigkeit eine geringere ist. Bei Anwendung der kalten Lampen ist bei den gebräuchlichen Lichtquellen noch die Vorschaltung eines kleinen Rheostaten (Fig. 41) erforderlich.

Eine gute Lampe hat, vorausgesetzt, daß sie vor Erschütterungen, die oft ein Durchreißen des Kohlenfadens zur Folge haben, bewahrt bleibt, und daß ihr auch im übrigen eine vorsichtige und sachgemäße Behandlung zuteil wird, eine lange, oft monatelange Lebensdauer. Nitze hat Mignonlampen bei voller Lichtstärke 20 Stunden und länger andauernd glühen lassen. Die meisten Lampen gehen durch den Gebrauch zugrunde, da während des Leuchtens dauernd feinste Kohlenpartikelchen vom Kohlenfaden abspringen bis endlich an einer Stelle die Kontinuität desselben und damit auch die Leitung in der Lampe unterbrochen ist.

Wenn das Kystoskop mit einer neuen Lampe versehen wird, muß der Rheostat der Lichtquelle stets auf schwach gestellt und der Strom dann allmählich verstärkt werden, bis das Fenster als gleichmäßig helleuchtende Scheibe erscheint, und nicht etwa darf bei der neuaufgeschraubten Lampe gleich die Stromstärke angewandt werden, bei der die durchgebrannte Lampe vorher noch genügend hell geleuchtet hat, da die Lampen nicht immer die gleiche Stromstärke vertragen.

Ferner mache man es sich zur Regel, stets vor Einführung des Kystoskopes in die Blase den Rheostaten der Lichtquelle auf die Lampe einzustellen und nicht etwa erst nach Einführung des Instrumentes, da wir bei nicht ganz klarem Medium leicht geneigt sind, einen zu starken Strom einzuschalten, der dann zum Durchbrennen der Lampe führen kann.. Für den Anfänger ist es auch schwierig zu entscheiden, ob die im Verlaufe einer kystoskopischen Untersuchung sich einstellende Helligkeitsabnahme durch zu geringe Stromzuführung bedingt wird oder durch den Umstand, daß sich der Borlösung dauernd trüber oder konzentrierter Urin beimischt. Wer vor Einführung des Kystoskopes den Strom ad maximum eingestellt hat, der braucht in einer solchen Situation den Strom nur ein wenig zu verstärken, um festzustellen, ob dadurch eine Helligkeitszunahme bewirkt wird; wird letzteres nicht erreicht, so war ungenügende Stromzuführung nicht die Ursache der mangelhaften Helligkeit, und eine neue Blasenfüllung ist erforderlich. Wer es aber versäumt hat, vor Einführung des Kystoskopes den Strom einzustellen, der wird oft unter Verkennung der wahren Ursache der Helligkeitsabnahme, in dem Glauben, der Strom wäre nicht stark genug, den genügend starken Strom immer weiter verstärken, natürlich ohne den gewünschten Erfolg, oft bis die Lampe durchgebrannt ist.

Endlich muß durch Bestreichen des Lampen-Schraubengewindes mit etwas Talg (Sebum ovile) vermieden werden, daß Blasenflüssigkeit zwischen Spirale und Platinplättchen des Kystoskopes gelangt, da sonst elektrolytische Zersetzung des Wassers

erfolgt; man erblickt alsdann feinste Gasperlen im kystoskopischen Bilde. die nicht nur störend wirken, sondern bei gleichzeitiger Anwendung eines Galvanokauters durch Entzündung dem Patienten auch Schaden bringen können (Knorr).

3. Die verschiedenartigen Lichtquellen.

Die bequemste und billigste Stromquelle zur Erzeugung des elektrischen Stromes für die Kystoskoplampen ist der direkte Anschluß an die Zentralleitung. Wo diese Möglichkeit vorhanden ist, sollte keine andere Stromquelle gewählt werden; allerdings ist darauf zu achten, daß der Strom auch ein sehr gleichmäßiger ist. Ein Strom, bei dem die Zimmerlampen in ihrer Helligkeit sehr schwanken, was jetzt nur selten der Fall ist, eignet sich nicht für die Kystoskoplampen, da die dünnen Kohlenfäden, deren Leistungsfähigkeit schon auf das äußerste ausgenutzt wird, bei plötzlichem Ansteigen des Stromes leicht durchbrennen. Der Übelstand, daß bei Anwendung der Zentralleitung Patient und Arzt durch Erdschluß bedingte, elektrische Schläge erhalten, ist jetzt beseitigt, und zwar bei Wechselstrom durch besondere Anschlußapparate. die sog. Transformatoren, durch die wir von der Zentralleitung isoliert werden, bei Gleichstrom durch die von der Firma Louis & H. Loewenstein konstruierten Anschlußapparate, die zur Vermeidung der elektrischen Schläge eine geeignete Schaltung besitzen.

Die Installations- und Anschaffungskosten eines Anschlußapparates, der die Regulierungswiderstände enthält und damit die für unsern Zweck erforderliche Abstufung in der Stromstärke gestattet. ist nicht erheblich. Die Anschlußapparate (Fig. 42 bis 44) können in Form eines Schaltbrettes an der Wand befestigt werden, oder sie sind transportabel und können dann auch bequem in der Wohnung des Patienten Verwendung finden, natürlich bei Vorhandensein einer Zentralbeleuchtungsanlage von gleicher Spannung.

Es gibt auch Anschlußapparate, die so eingerichtet sind, daß sie durch Umschaltung für verschieden hohe Spannungen benutzbar sind und auch solche, die durch ihre Einrichtung außer Licht auch andere Stromqualitäten liefern, so für Kaustik, Galvanisation, Faradisation und elektromotorischen Betrieb.

An zweiter Stelle kommen für die Stromlieferung die Akkumulatoren in Betracht, die in den letzten Jahren so vervollkommnet worden sind, daß sie in der Tat ausgezeichnet funktionieren. Es gehört jetzt zu den allergrößten Seltenheiten. daß ein vorsichtig behandelter Akkumulator plötzlich entladen ist. Gleichwohl empfiehlt es sich. sich in den Besitz eines Reserveakkumulators zu setzen, um in der Zeit, in welcher der eine Akkumulator repariert oder geladen wird, nicht in Verlegenheit zu sein In ihrer Form sind die Apparate sehr handlich (Fig. 45). Es gibt schon Akkumulatoren von der Größe einer Zigarrentasche (Fig. 46). die den Strom für eine kysto-

skopische Untersuchung liefern. Die Akkumulatoren dürfen niemals ganz erschöpft werden; sie müssen, auch wenn sie nur wenig gebraucht worden sind, doch in regelmäßigen Zwischenräumen von 4—5 Wochen geladen werden, da sie sonst frühzeitig reparaturbedürftig werden. Bietet sich am Wohnort nicht die Gelegenheit, die Akkumulatoren



Fig. 42. Gleichstromanschlußapparat für Beleuchtung, transportabel und gleichzeitig zum Anhängen an die Wand eingerichtet.



Fig. 43.
Transportabler Transformer für Beleuchtung und Kaustik zum Anschluß an Wechselstrom.



Fig. 44.
Erdschlußfreier Universalapparat für Gleichstrom; anwendbar für alle in ärztlicher Praxis notwendigen Stromqualitäten, auch für Vibrationsmassage.

laden zu lassen — was heute wohl nur selten der Fall sein dürfte — so kann dies von jeder elektrischen Anlage aus ohne Schwierigkeit geschehen, da besondere Vorkenntnisse dazu nicht erforderlich sind. Für die Ladung bedarf es nur des Dazwischenschaltens einer zu diesem Zwecke montierten Glühlampe mit passender Spannung, wie sie in Fig. 47 abgebildet ist.

An dritter Stelle kommen die Tauchbatterien in Frage, die früher, als es

noch keine Akkumulatoren gab, die einzig brauchbare Stromquelle bildeten, und die heute noch überall dort unentbehrlich sind, wo keine Möglichkeit gegeben ist, Akkumulatoren zu laden, und wenn erforderlich, reparieren zu lassen. Ich habe viele Jahre hindurch nur mit Hilfe einer Tauchbatterie kystoskopiert und auch photographiert und war mit ihrer Zuverlässigkeit sehr zufrieden; sie macht uns unabhängig vom Instrumentenmacher, da wir die notwendig werdenden kleinen Reparaturen jederzeit selbst vornehmen und die Batterie auch laden können. Wir brauchen nur die Ersatzteile und Ladungsflüssigkeiten stets vorrätig zu halten.



Fig. 45. Akkumulator mit 4 — 6 Zellen und 8 — 12 Volt Spannung für Beleuchtung.



Fig. 46. Taschenbatterie mit Trockenelement.

Die Nitzesche Tauchbatterie, die aus acht Grennetschen Elementen (Fig. 48) besteht, ist die brauchbarste. Da für jeden, der einzig und allein auf die Tauchbatterie angewiesen ist, eine genaue Kenntnis ihrer Konstruktion unentbehrlich ist, so werde ich etwas ausführlicher auf dieselbe eingehen und mich hierbei an die von Nitze gegebene Beschreibung seiner Tauchbatterie halten.

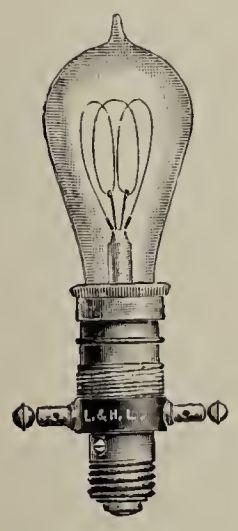

Fig. 47. Ladewiderstand.

Die Elemente bestehen aus je einer schmalen Kohlenplatte und einem runden Zinkstabe, die beide während des Gebrauches in ein mit einer Chromsäure - Schwefelsäuremischung gefülltes Glas tauchen. Die Kohlenplatten und Zinkstäbe aller Elemente sind an der unteren Fläche einer horizontalen Holzplatte, durch deren Mitte eine Schraubenstange (Fig. 48) geht, befestigt. Durch Drehen des Griffes dieser Schraubenstange kann die Holzplatte den Elementengläsern genähert



Fig. 48. Tauchbatterie mit 8 Elementen nach Nitze für Beleuchtung.

und auch von ihnen entfernt werden, so daß die Platten und Stäbe verschieden tief in die Flüssigkeit tauchen. Die Verbindung mit der stromleitenden Schnur wird durch die auf der oberen Fläche der horizontalen Holzplatte (dicht am Rande) befindlichen Klemmschrauben hergestellt, die die beiden Metallstifte der Schnur aufnehmen und mit den Elementen so verbunden sind, daß man nach Wunsch eine beliebige Zahl derselben einschalten kann. Der eine Metallstift wird stets in die am weitesten nach links befindliche Klemmschraube, die der ersten Kohlenplatte entspricht, gesteckt, während der andere Metallstift je nach der Zahl der einzuschaltenden Elemente in eine der anderen Klemmen gesteckt wird. Ein Rheostat erübrigt sich vollständig, da der Strom sich durch die Zahl der Elemente und durch das mehr oder weniger tiefe Eintauchen der Platten und Stäbe in die Flüssigkeit in sehr bequemer Weise abstufen läßt.

Die Füllungsflüssigkeit wird am zweckmäßigsten in der Weise hergestellt, daß man in einem Liter Wasser 500 g kristallisierte Chromsäure und in einem zweiten Liter Wasser 140 ccm konzentrierte englische Schwefelsäure auflöst. Beide Flüssigkeiten werden unter stetem Umrühren miteinander vermischt und dann auf die einzelnen Gläser verteilt. Um das Amalgamieren der Zinkstäbe zu verhindern, muß noch in ein jedes der Gläser eine Messerspitze Hydrargyr. bisulf. geschüttet werden, worauf die Flüssigkeit mit einem Glasstab umgerührt werden muß. Im Sommer ist es notwendig, die durch Verdunstung verloren gegangene Flüssigkeit durch Nachfüllen von Wasser zu ersetzen. Jedesmal nach dem Gebrauch der Batterie müssen die Kohlenplatten und Zinkstäbe aus der Flüssigkeit wieder herausgehoben werden, da sie sonst sehr schnell abgenutzt werden (Nitze).

Ferner ist es zweckmäßig, bei Einstellung der Tauchbatterie — natürlich vor Einführung des Kystoskopes — stets in der Weise vorzugehen, daß man vor allem für einen Moment sämtliche Platten und Stäbe ganz in die Flüssigkeit taucht und sie wieder aus der Flüssigkeit heraushebt, damit sich dieselben mit der Flüssigkeit imbibieren; erst dann wird die für die Lampe erforderliche Zahl und die Tiefe der einzuschaltenden Elemente bestimmt. Geht man nicht in dieser vorsichtigen Weise vor und stellt die Tauchbatterie sofort ohne vorheriges Untertauchen der Platten und Stäbe auf die Lampe ein, so werden häufig Lampen durchbrennen, da durch die erst später erfolgende Imbibition nachträglich noch ein Stromzuwachs erfolgt, dem die aufs äußerste schon angestrengten Kohlenfäden nicht gewachsen sind.

Bei frisch gefüllter Tauchbatterie muß besondere Vorsicht geübt werden, da die Stromstärke dann eine ganz erhebliche ist. Nachdem durch völliges Untertauchen alle Platten und Stäbe mit der Elementenflüssigkeit imbibiert worden sind, geht man am besten in der Weise vor, daß man zunächst nur zwei Elemente einschaltet, sie allmählich immer tiefer in die Flüssigkeit taucht und gleichzeitig prüft, ob hierdurch

ein genügendes Licht erzielt wird. Ist dies nicht der Fall, so werden die beiden Elemente wieder ganz aus der Flüssigkeit gehoben, um den gleichen Versuch mit drei Elementen zu machen und so fort bis eine Stromstärke erreicht ist, die genügende Helligkeit liefert.

Wir sind bei der Wahl der Stromquelle im wesentlichen von äußeren Umständen abhängig. Aber welche von den drei für uns in Betracht kommenden Stromquellen uns zur Lichterzeugung auch zur Verfügung steht, sie eignet sich für unsere Zwecke nur dann, wenn sie mindestens eine Stromspannung von 12 Volt besitzt und ferner derart eingerichtet ist, daß der Strom beliebig abgestuft werden kann.

4. Prüfung der elektrischen Leitung des nicht funktionierenden kystoskopischen Instrumentariums.

Die Kenntnis der Anordnung der elektrischen Leitung im kystoskopischen Instrumentarium (Fig. 39 u. 40) setzt uns ohne weiteres in den Stand, die Stelle aufzufinden, an welcher die Leitung schadhaft geworden ist.

Bei sachgemäßer Behandlung des Instrumentariums und unter Voraussetzung einer geeigneten Stromquelle wird wohl in den allermeisten Fällen die verbrauchte Lampe die Ursache der Störung sein. Es ist daher zweckmäßig, die Prüfung des nicht funktionierenden Instrumentariums mit der Lampe zu beginnen und, falls sich ergibt, daß die Leitung in derselben tadellos funktioniert, die Prüfung der Verbindung zwischen Lampe und Kystoskop folgen zu lassen, um dann, wenn auch letztere keine Störung aufweist, in einer ganz bestimmten Reihenfolge das Instrumentarium durchzuprüfen, (da sonst dem Untersuchenden leicht die schadhafte Stelle entgehen kann), bis man endlich an die Stelle der Leitung gekommen ist, welche als die Ursache der Störung erkannt wird. In diesem Sinne empfehle ich daher in folgender Reihenfolge*) die Prüfung vorzunehmen:

a) Prüfung der Lampe (Fig. 40 III).

Vor Einschaltung der abgeschraubten Lampe vermittelst der Kabelzange in den Strom muß darauf geachtet werden, daß auch nicht die Spirale das Schraubengewinde des Lampenmantels berührt; denn hierdurch würde Kurzschluß in der Lampe entstehen, und letztere könnte nicht glühen. Das Einschalten der Lampe in den Strom erfolgt in der Weise (Fig 40 III), daß das Ende f der einen Zangenplatte mit dem Schraubengewinde der Lampe und das Ende e der andern

*) Es ist jedoch ratsam, vor Beginn der Prüfung sich stets davon zu überzeugen, ob auch wirklich die Stromquelle eingeschaltet, und der Riegel der Zange vorgeschoben ist, da nicht selten das eine oder andere übersehen wird.

Zangenplatte mit der Spirale der Lampe in Berührung gebracht wird. Leuchtet bei diesem Versuch die Lampe, so ist ihre Leitung in Ordnung; leuchtet sie nicht, während eine zur Kontrolle eingeschaltete neue Lampe tadellose Funktion ergibt, so ist die nicht funktionierende Lampe durchgebrannt und muß durch eine Reservelampe ersetzt werden. Versagt auch die intakte Kontrollampe, so kann die Störung nur im Kabel (c und d) oder in der Stromquelle ihre Ursache haben.

b) Prüfung der Verbindung zwischen Lampe und Kystoskop.

Leuchtet eine als tadellos befundene Lampe nach dem Aufschrauben auf das Kystoskop nicht, so kann dies, vorausgesetzt, daß das Instrumentarium im übrigen in Ordnung ist, und man sich auch davon überzeugt hat, daß keine, das Platinplättchen o (Fig. 39) isolierende Schmutzschicht (S. 52) vorhanden ist, zwei Ursachen haben: entweder ist die Spirale nicht genügend ausgezogen, so daß sie das Platinplättchen o nicht berühren kann, oder aber es hat sich während des Aufschraubens die etwas zu lang ausgezogene Spirale umgelegt, so daß sie den Metallmantel der Lampe berührt, wodurch, wie schon unter a) bemerkt, Kurzschluß in der Lampe entstehen muß. Die Lampe muß daher nochmals abgeschraubt werden, um, wenn die erste Ursache vorliegt, die Spirale mit einer Nadel etwas auszuziehen und dadurch zu verlängern; wird hingegen der Metallmantel der Lampe von der Spirale berührt, so wird letztere mit einer Nadel nach der Mitte gerückt und etwas zusammengedrückt.

Zuweilen schleicht sich aber auch durch das Einführen des Kystoskopes in die Blase eine neue Fehlerquelle ein, indem sich die Lampe während der Passage durch die Urethra im Gewinde etwas aufdreht; hierdurch wird die vorher bestandene Berührung zwischen Spirale und Platinplättchen aufgehoben. Dieser störende Zwischenfall wird vermieden, wenn immer darauf geachtet wird, daß die Lampe fest in den Schnabelstumpf eingeschraubt wird.

c) Prüfung der stromleitenden Schnur (Fig. 40 l).

Die beiden verjüngten Enden der Zangenplatten a und b (Fig. 40 l), die die Verbindung mit den Drähten der Leitungsschnur herstellen, werden durch eine Nadel wiederholt mit kurzen Unterbrechungen metallisch verbunden; springt hierbei im Moment der Stromöffnung kein Funke über, so ist die Schnur schadhaft geworden; entweder hat dann die Isolierung der beiden Drähte gelitten (Kurzschluß), oder einer der Drähte ist durchgerissen. Das Vorrätighalten eines Reservekabels hilft uns über diese Schwierigkeit hinweg.

d) Prüfung der Zange*) (Fig. 40 II).

Nach Vorschieben des Riegels o werden die beiden Ecken i und k der halbkreisförmigen Enden der Zange mit einer Nadel (II), wie vorher (I), verbunden; erfolgt im Momente der Stromöffnung das Überspringen eines Funkens, so ist die Zange intakt; erscheint jedoch bei wiederholten Versuchen kein Funke, so ist die Zange schadhaft. Der Riegel ist dann ausnahmslos als die Ursache der Störung anzusprechen; derselbe ist entweder etwas verbogen und berührt infolgedessen nicht den vorderen Teil der durchschnittenen Zangenplatte, obwohl er vorgeschoben ist; es ist infolgedessen die Leitung in der Zange unterbrochen, eine Störung, die jetzt wohl seltener eintreten dürfte, da sich bei den neuesten Zangen zwischen Riegel und Zangenplatte eine federnde Spange befindet; oder es hat sich zwischen Riegel bzw. Spange und vorderem Teil der Zangenplatte durch Oxydation und andere Verunreinigungen eine Schicht angesammelt, die die metallische Berührung verhindert. Es ist daher nur erforderlich, den Riegel abzuschrauben und ihn zurechtzubiegen oder die oxydierten Teile zu reinigen, und der Schaden ist sofort repariert.

e) Prüfung der Verbindung zwischen Zange und Kystoskop.

Nach Aufschieben der Zange auf das Kystoskop müssen wir uns davon überzeugen, ob dieselbe auch mit ihren beiden halbkreisförmigen Enden die ihnen anliegenden Metallringe des Kystoskopes (Fig. 39 rr und r′r′) berührt. Oft sind die federnden Enden der Zange leicht verbogen und zwar in der Weise aneinander gedrückt, daß der eine oder der andere Metallring nicht berührt werden kann, wodurch natürlich die Leitung unterbrochen wird. Manchmal jedoch ist die Verbindung zwischen Kystoskop und Zange eine so lockere geworden, daß bei der geringsten Berührung der Zange der Strom in einer die Untersuchung sehr störenden Weise bald geöffnet und bald geschlossen wird. Auch alle diese Störungen lassen sich leicht beseitigen, indem man die halbkreisförmigen Enden der Zange wieder zurechtbiegt.

f) Prüfung der Leitung im Kystoskopschaft (Fig. 39 n).

Wenn durch metallische Verbindung der beiden Enden der Stromleitung des von der Lampe befreiten Kystoskopes, (des Platinplättchens im Schnabelstumpf und des Metallmantels des Kystoskopes) vermittelst einer Nadel im Moment der Stromöffnung ein Funke überspringt, so ist dies ein sicheres Zeichen, daß im Kystoskop selbst die Leitung intakt ist. In Fig. 39 n ist diese Prüfung bild-

---

*) Voraussetzung bei dieser Prüfung ist natürlich, daß die Leitungsschnur sich in tadellosem Zustande befindet, wie überhaupt in jedem Stadium der fortlaufenden Prüfung vorausgesetzt wird, daß die vorausgegangenen Prüfungen keine Störung in der elektrischen Leitung ergeben haben.

lich dargestellt. Die Nadel n verbindet das Platinplättchen o mit der Innenfläche des zu einer Schraubenmutter geformten Endes des Metallmantels m. Kommt es trotz mehrfacher Versuche, nachdem auch eine etwa vorhandene, das Platinplättchen bedeckende und sie isolierende Schmutzschicht mit einer Nadel beseitigt worden ist, nicht zum Überspringen eines Funkens, so ist die Leitung im Kystoskop gestört. Dies kann zwei Gründe haben; entweder besteht Kurzschluß infolge Nebenleitung, oder die elektrische Leitung ist an irgendeiner Stelle unterbrochen.

Die Prüfung auf Kurzschluß wird in folgender Weise vorgenommen: Man zieht den einen Metallstift der Leitungsschnur aus der Kontaktöffnung der Stromquelle heraus und berührt dann in kurzen Unterbrechungen die Kontaktöffnung mit dem Metallstift; werden hierdurch Funken ausgelöst, so muß irgendwo im Kystoskop Nebenleitung entstanden sein, da während des Versuches der Stromkreis zwischen Platinplättchen und Metallmantel nicht geschlossen war.

Fällt die Prüfung auf Kurzschluß jedoch negativ aus, so ist hierdurch per exclusionem festgestellt, daß die Stromleitung im Kystoskop unterbrochen ist. In beiden Fällen ist eine größere Reparatur erforderlich, die nur vom Instrumentenmacher ausgeführt werden kann, während wir alle übrigen Störungen in der Stromleitung teils selbst leicht reparieren, teils durch das Vorrätighalten von Ersatzteilen (Lampen, Zangenkabel) sofort beseitigen können.

V. Kapitel.

Anatomische und physiologische Bemerkungen über Blase und Harnröhre. (Kystographie. Biokystographie.)

Die leere Harnblase des erwachsenen Mannes liegt in der Beckenhöhle hinter der Symphyse; sie nimmt die vordere Hälfte des kleinen Beckens ein und teilt sich mit dem Rektum, das großen Volumschwankungen unterworfen ist, in den zur Verfügung stehenden Raum.

Was das Lageverhältnis des Blasenscheitels zur Symphyse anbelangt, so steht derselbe bei leerer Blase noch unterhalb des oberen Symphysenrandes oder höchstens in dessen Niveau. Erst bei Füllung der Blase steigt der Blasenscheitel aus dem kleinen Becken gegen den Nabel empor und kann sich bei starker Füllung bis zu 5 cm und mehr über den oberen Symphysenrand erheben (Waldeyer), wobei dann die vordere Blasenwand mit der vorderen Bauchwand in Berührung kommt.

Die Volumenschwankungen, denen die Blase ausgesetzt ist, gestatten nicht eine Fixation ihrer Wände; dieselben sind aus diesem Grunde größtenteils frei. Nur der Blasenausgang bleibt bei den verschiedenen Füllungsgraden — sowohl der Blase selbst, wie der Nachbarorgane — unverrückt in seiner Lage, da er gemeinsam mit der ihm eng verbundenen Prostata in seinen Lageverhältnissen zum knöchernen Becken fixiert ist. Auch auf den sich anschließenden, mit den Nachbarorganen fest verbunden Basfond üben die verschiedenen Füllungsgrade nur geringen Einfluß aus.

Was die Form der Harnblase anbetrifft, so haben die Veröffentlichungen von Voelcker und A. v. Lichtenberg*) gezeigt, daß die an der Leiche gewonnenen Ergebnisse nicht auf den Lebenden zu übertragen sind, nur die bei leerer oder fast leerer Blase gewonnenen ausgenommen. Die genannten Autoren sind zu ihren abweichenden Ergebnissen auf Grund zahlreicher, wohlgelungener Blasen-Röntgenaufnahmen (Kystographien) gekommen, die sie sowohl bei Männern als auch bei Frauen

*) Münchner med. Wochenschrift, 1905, Nr. 33, und Beiträge zur klinischen Chirurgie, LII. Bd. Heft 1.

in den verschiedensten Lebensaltern gemacht haben. Die Blasen waren vor der Aufnahme mit 2% Argentum colloidale Credé (Kollargol) gefüllt worden. Auf Grund zahlreicher Kystographien kamen die Autoren zu folgenden Schlußfolgerungen:

Die erschlaffte Blase hat die Form einer »flachen, nach oben konkaven Schüssel«; es ist dies die gleiche Form, die, wie schon hervorgehoben, die Anatomen bei leerer oder fast leerer Blase festgestellt haben. Diese Form kommt dadurch zustande, daß sich die obere, vollständig frei bewegliche Wand der Blase den unteren fixierten

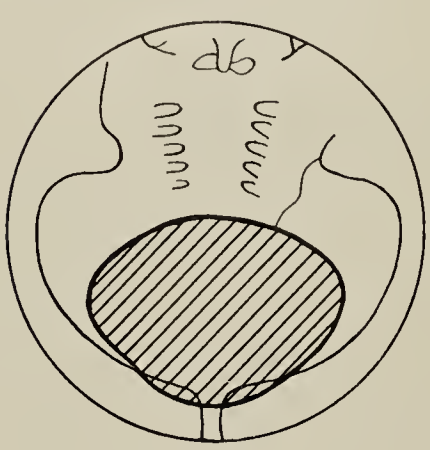

Fig. 49.

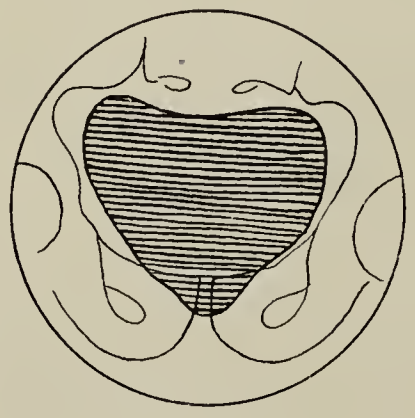

Fig. 50.

Fig. 51.

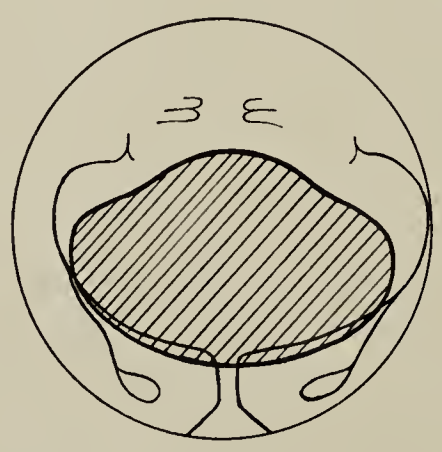

Fig. 52.

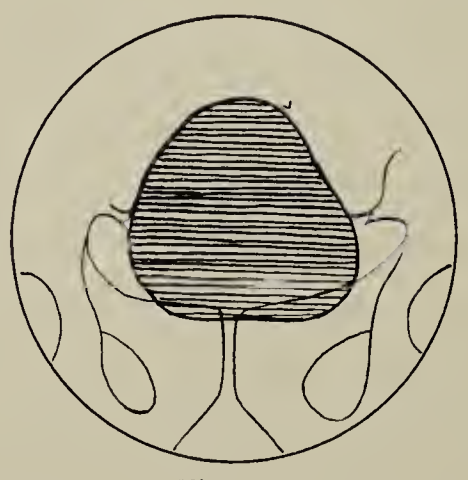

Fig. 53.

Fig. 49—53. Kystographische Aufnahmen von Voelcker und A. v. Lichtenberg. (Münchner med. Woch., 1905, Nr. 33.)

Partien derselben anschmiegt. Mit zunehmender Füllung von 150—250 ccm wird die obere Wand abgehoben und die Blase erhält bei jungen, gesunden Männern eine »nach oben verbreiterte, nach unten verjüngte Form« (Fig. 49—51); die Blase bietet alsdann gewöhnlich »eine stumpfe, birnenförmige Gestalt mit breiter nach oben gerichteter Basis und schlanker nach unten stehender Spitze«. »Geht die Füllung noch weiter, so steigt der Blasenscheitel noch mehr in die Höhe und rundet sich nach oben kuppelförmig ab; aber selbst bei sehr stark gefüllten, normalen Blasen kann man deutlich erkennen, daß die Blase oben breiter als unten ist«.

Die Fig. 50, 51 und 53 sind der zuerst (Seite 53) erwähnten Publikation entnommen; die Fig. 49 und 52 wurden von den Original-Röntgenplatten, die mir Herr

Prof. Voelcker in liebenswürdiger Weise zur Verfügung stellte, gewonnen. Die kystographischen Aufnahmen wurden nur von vorn nach hinten bei annähernd gleicher Beckenneigung gemacht. Es stellen die Fig. 49—51 normale männliche Blasen bei verschiedener und zwar mäßiger Füllung dar; Fig. 49 bei 150 ccm, also bei einer Blasenfüllung, bei der wir gewöhnlich kystoskopieren, Fig. 50 bei 200 ccm und Fig. 51 bei 240 ccm 2% Kollargolfüllung.

Annähernd dieselbe Form bietet die Röntgenplatte auch bei gesunden Frauen, nur erscheint hier »der untere Teil der Blase weniger verjüngt«. Die in die Augen fallende, stärkere Querausdehnung der weiblichen Blase wird durch die Beengung des Beckenraumes in sagittaler Richtung infolge Einlagerung des Uterus bedingt. In Fig. 52, die von einer normalen weiblichen Blase bei 250 ccm 2% Kollargolfüllung stammt, kommen die erwähnten Unterschiede im Vergleich zur normalen männlichen Blase klar zum Ausdruck.

Bei Prostatahypertrophien, die so häufig Objekt der kystoskopischen Untersuchungen werden, zeigte die Röntgenplatte die Blase »nach unten nicht spitz zulaufend. sondern breit abgerundet«. Fig. 53 (bei 220 ccm Kollargolfüllung gewonnen), die von einem Prostatiker stammt, zeigt recht deutlich die Abweichung von der normalen Form.

Die Bestimmung der körperlichen Form der Blase ist auf röntgenographischem Wege bis jetzt nicht möglich gewesen, da bei der Aufnahme von der Seite her wegen der breiten Darmbeinschaufeln und des größeren Durchmessers der zu durchleuchtenden Partien die Differenzierung der Blase ausbleibt. Wir sind daher, was die Blasenform in der Medianebene anbetrifft, auf die an der Leiche gewonnenen Ergebnisse allein angewiesen.

Waldeyer hat durch die Bestimmung der »Richtung der Blase«, worunter er die Richtung ihrer jeweiligen, in der Medianebene gelegenen längsten Achse verstanden wissen will, uns eine Vorstellung von der wechselnden Blasenform in der Medianebene gegeben; dieselbe ist nach Lebensalter und Füllung sehr verschieden. Mäßige Füllung läßt die lange Achse bald fast horizontal in der Medianebene erscheinen, bald auch schräg, so daß das obere Ende in manchen Fällen mehr nach vorn, in anderen nach hinten geneigt ist. Starke Füllung gibt entweder senkrechte Achsenstellung oder Neigung des oberen Endes nach vorn oder nach hinten (Konjugatenneigung); letztere scheint die häufigere bei starker Füllung zu sein (Waldeyer).

A. v. Lichtenberg, H. Dietlen und W. Runge*) ist es auf röntgenologischem Wege gelungen, auch die Bewegungsphasen der Blase während der Miktion zu fixieren. Die Technik der Biokystographie, so benannten die Autoren ihr Verfahren, ist in

*) Münchner medizinische Wochenschrift 1909, Nr. 27.

der erwähnten Publikation ausführlich beschrieben. Auf Grund der gewonnenen Resultate nehmen die Autoren an, daß sich bei dem normalen Vorgange der Miktion gleich am Anfange der Urinentleerung die dreieckige Ruheform der Blase in eine fast elliptische mit dem längeren Durchmesser in der Längsrichtung verwandelt. Diese Form wird weit über die erste Hälfte der Miktionsdauer beibehalten. Nur ganz allmählich wird der Längsdurchmesser kürzer, bis er endlich in etwa 18 Sekunden die Länge des Querdurchmessers erreicht. Gegen Ende der Harnentleerung nehmen beide Durchmesser an Länge schnell ab, der Längsdurchmesser jedoch viel schneller.

Fig. 54. Anatomie des Blasenbodens.

Was die Konfiguration der Innenfläche der Blasenhöhle anbetrifft, so zeigt der größte Teil derselben außer zahlreichen, vorwiegend longitudinal verlaufenden Falten, in welche sich die Schleimhaut bei leerem oder nur mäßig gefülltem Organe legt, nichts besonderes; nur der Blasenboden bietet wichtige Details, deren genaue Kenntnis für die kystoskopische Diagnostik von Bedeutung ist.

Der Blasenboden (Fig. 54) wird durch die beiden Ureterenwülste und das sie verbindende, nach vorn leicht konvexe Ligamentum interuretericum in einen vorderen glattwandigen, das Trigonum Lieutaudii mit den seitlich gelegenen Plana paratrigonalia enthaltenden Teil und in einen hinteren, faltigen, etwas vertieft liegenden, die sog. Regio posttrigonalis (Bas-fond der Franzosen), geschieden. Die tiefste Stelle des Blasenbodens nimmt bei aufrechter Stellung das Orificium urethrae int. ein, das hinter der unteren Hälfte der Symphyse in der Mittellinie gelegen ist und die Grenze zwischen Blasenboden und vorderer Blasenwand bildet. Das Orificium stellt den fixiertesten Teil der Blase dar und ändert seinen Platz nur — und zwar unerheblich —, wenn die Blase als Ganzes verschoben wird. Bei leerer Blase zeigt das Orificium gar keine Lichtung; nur eine ganz geringe Vertiefung mit halbmondförmiger Begrenzung, zu der feine Fältchen radiär hinziehen, deutet das Orificium an. Injiziert man jedoch die Blase stark mit erhärtender Flüssigkeit, so klafft das Orificium häufig in einer sehr charakteristischen Kartenherzform (Waldeyer). Diese an der Leiche gewonnenen Ergebnisse konnte H. Goldschmidt

(S. 30) zwanglos mit seinen endoskopischen Befunden in Einklang bringen. So oft Goldschmidt nämlich während der endoskopischen Einstellung des Orificiums den Patienten aufforderte seine Blase zu entleeren, konnte er feststellen, daß sich stets der untere Saum (Fig. 31) sehr energisch nach unten bewegte, so daß der Blasenmund weit geöffnet wurde. Niemals wurde aber bei Einstellung des oberen Saumes beobachtet, daß derselbe nach oben geöffnet wurde, wie es bei einem richtigen Sphinkter der Fall sein müßte, sondern es trat entweder gar keine Veränderung ein oder der Saum wurde auch nach unten verzogen. Auf Grund dieser Beobachtung ist Goldschmidt geneigt, der unteren Zirkumferenz (d. i. die Basis des Kartenherzens) eine funktionell wichtigere Rolle zuzuschreiben.

Zwischen dem Orificium urethrae int. und dem Ligamentum interuretericum ist, wie schon erwähnt, das dreieckige, leicht erhabene und besonders glatte Feld des Trigonum Lieutaudii (Fig. 54) gelegen; seine Basis wird von dem Lig. interuretericum gebildet, seine Spitze verliert sich am hinteren Umfang des Orificium urethrae int. mit einer kleinen, länglichrunden Erhabenheit, der Uvula vesicae (Luette vésicale). Die beiden Ecken des Trigonum werden von den an den Enden des Lig. interuretericum gelegenen Harnleiterwülsten gebildet, auf denen sich die Harnleitermündungen befinden. Das Trigonum, dessen seitliche Begrenzung zwei nach außen leicht konkave, den Plana paratrigonalia zugekehrte und gegen das Orificium urethrae int. konvergierende Linien bilden, bietet sehr verschiedene Formen, da seine Ränder bald mehr bald weniger ausgebuchtet sind, und da besonders die Basis trigoni nahe der Mittellinie ein verschiedenes Verhalten zeigt. In einigen Fällen gehen die Harnleiterwülste, indem sich das Lig. interuretericum zwischen ihnen bildet, ineinander über, in anderen Fällen aber befindet sich in der Mitte der Basis des Trigonum ein Einschnitt, die Incisura trigoni (Waldeyer).

Schon an dieser Stelle möchte ich auf die enge Beziehung hinweisen, die zwischen dem Trigonum Lieutaudii und den Ureteren*) besteht, und die in nierendiagnostischer Hinsicht von großer Bedeutung ist; diese Beziehung kann, was die Form des Trigonum anbetrifft, darin zum Ausdruck kommen, daß bei einseitig angeborenem Mangel von Niere und Ureter nur eine Hälfte des Trigonum zur Entwicklung gelangt.

Die Basis des Trigonum liegt bei leerer Blase etwa 3—4 mm höher als die innere Harnröhrenmündung; bei gefüllter Blase rückt sie mit den Uretermündungen, die im Mittel bis zu 3 cm von einander entfernt sind, noch etwas höher hinauf, so daß infolgedessen das Trigonum schräg von hinten und oben nach vorn und unten abgedacht liegt (Waldeyer), was auch Taf. Nr. 7 zum Ausdruck bringt. Der Abstand der inneren Harnröhrenmündung vom Lig. interuretericum schwankt nach Nitze bei

*) VII. Kap. 2: Aufsuchen der Uretermündungen.

mit 150 ccm Alkohol gehärteten Blasen zwischen 1,8 und 2,5 cm; sie beträgt im Mittel 2,1 cm. Bei einer stärker angefüllten Blase betrug die Länge des Trigonum 4,2 cm. Es ist bemerkenswert, daß Nitze niemals bei den mit Alkohol behandelten Blasen die Üretermündungen dicht am Orificium liegend angetroffen hat, ein Befund, der am Lebenden nicht selten kystoskopisch erhoben wird.

Der hinter dem Lig. interuretericum gelegene und von diesem nach vorn begrenzte, etwas vertiefte Teil des Blasenbodens, der schon vorher erwähnte Bas-fond (Fig. 54), bildet den Übergang in die hintere Blasenwand. Oft ist dieser Übergang durch transversal verlaufende, mehr oder weniger vorspringende Muskelbündel markiert. Der Bas-fond hat bei leerer Blase die Form eines queren, in der Mitte etwas erweiterten Spaltes; bei gefüllter Blase entwickelt er sich zu einer seitlich spitzwinkligen Grube von Mandelgröße, deren Querdurchmesser der Länge des Lig. interuretericum entspricht (Taf. Nr. 6 und 39). Der Sagittaldurchmesser des Bas-fond mißt 1—1,3 cm (Nitze). Durch die Verbindung mit den Samenblasen, den Ductus deferentes und dem Rectum sind der Bas-fond und der sich anschließende untere Teil der hinteren Blasenwand fixiert und infolgedessen in ihrer Dehnbarkeit erheblich beschränkt. Wir dürfen daher niemals das Kystoskop direkt gegen den Bas-fond und die untere Partie der hinteren Blasenwand führen, da sich diese Partien nicht verschieben lassen und schon der Versuch dem Patienten Schmerzen verursacht; wir müssen durch Senken des Kystoskoptrichters den genannten, wenig dehnbaren Blasenpartien ausweichen.

Die Nachbarschaft des großen Volumenschwankungen ausgesetzten Rectum ist ferner nicht ohne Einfluß auf die innere Konfiguration der männlichen Blase. Nicht selten bewirkt das gefüllte Rectum, ähnlich wie der Uterus bei der weiblichen Blase eine flache, kystoskopisch nachweisbare Vorwölbung gegen die Blasenhöhle hin, wodurch der Bas-fond seitlich taschenartig ausgebuchtet wird.

Auch der Blasenscheitel zeigt bei der üblichen Füllung der Blase mit 150 ccm Flüssigkeit ein sehr verschiedenes Verhalten; gewöhnlich stellt er eine flache Kuppel dar; nicht selten aber ist noch die Spur des Urachus zu verfolgen; ist letzteres der Fall, dann erscheint der Vertex entweder zipfelförmig ausgezogen, oder er bietet nur eine grübchenartige Vertiefung.

Im übrigen bietet die Blaseninnenfläche mit Ausnahme der Symphysengegend (s. VII. Kap.), nichts Charakteristisches.

Die innere Konfiguration der weiblichen Blase, insoweit sie von der männlichen abweicht, wird in Kap. XI behandelt.

Urethra des Mannes. Das Einführen des Kystoskopes beim Manne erfordert eine gewisse Übung, die wir uns aber nicht an den Fällen, die wir kystoskopieren müssen, aneignen können, weil ein ungeschicktes Einführen des Instrumentes leicht

Blutung erzeugt oder Blasenreiz hervorruft, Ereignisse, die eine erfolgreiche Untersuchung nicht selten unmöglich machen. Urologen wird es ja niemals an Patienten fehlen, denen aus irgendeinem Grunde Metallsonden eingeführt werden müssen. Um an diesen Fällen die notwendige Technik erwerben zu können, habe ich eine Metallsonde (Fig. 55), die in jeder Hinsicht die Form des Kystoskopes wiedergibt, anfertigen lassen.

Bevor wir jedoch an diese Übungen herangehen, müssen wir uns vor allem mit den anatomischen Verhältnissen sowohl der normalen, wie auch der pathologisch veränderten Urethra vertraut machen, denn nur dann wird es uns gelingen, das Kystoskop in möglichst schonender und zielbewußter Weise einzuführen.

Die Länge der Urethra des erwachsenen Mannes beträgt unter normalen Verhältnissen 16—21 cm. Bei Knaben im Alter von 5 Jahren beträgt die Länge

Fig. 55.

der Urethra 8—10 cm, im Beginne der Pubertätszeit 10—12 cm (Nitze). Wenn auch bei Prostatikern die Länge der Urethra durch Verlängerung der Pars prostatica urethrae zunimmt, so genügt doch fast stets, abgesehen von ganz exzessiven Fällen, die Länge der gewöhnlichen Kystoskope, da durch Komprimieren des Penis die Verlängerung der Urethra wieder ausgeglichen wird.

Die Mercierform des Kystoskopes erschwert nicht nur in keiner Weise die Einführung des Instrumentes, sondern sie erleichtert dieselbe in ganz erheblichem Maße, da der abgebogene kurze Mercierschenkel den physiologisch weiten Stellen der Urethra (Fossa bulbi und Sinus prostaticus), in denen sich die gewöhnlichen Sonden leicht fangen und falsche Wege bilden, ausweicht.

Während die erwähnten physiologischen Erweiterungen der Urethra an ihrer unteren bezw. hinteren Wand liegen, befinden sich die Morgagnischen Taschen, in die sich die Sondenspitzen gleichfalls hineinverirren können, an der oberen Wand der Fossa navicularis. In Berücksichtigung dieser anatomischen Verhältnisse müssen wir die Lampenspitze beim Passieren des vorderen Teiles der Urethra an der unteren Wand entlang führen, um den Morgagnischen Taschen aus dem Wege zu gehen, beim Passieren der ganzen übrigen Harnröhre aber müssen wir das Kystoskop gegen die obere Wand dirigieren.

Fig. 56 zeigt die Schwierigkeiten, die sich dem Weiterführen des Kystoskopes in den Weg stellen, wenn wir die Kystoskopspitze gegen die untere statt gegen die obere Wand dirigieren. Bei Stellung I sitzt das Kystoskop im Bulbus fest, bei Stellung II im Sinus prostaticus.

Es ist ferner zweckmäßig besonders in pathologischen Fällen mit sehr weitem Bulbussack, wie bei Prostatikern, die im Bulbus befindliche Kystoskopspitze mit den Fingern der linken Hand vom Damm her etwas anzuheben und gleichzeitig die hintere Wand des Bulbussackes nach dem Eingang in die Pars membranacea abzutasten, um so das Eintreten des Kystoskopes in die Pars membranacea zu erleichtern. Hierauf wird der Kystoskoptrichter im Bogen möglichst weit nach abwärts gesenkt, ohne das Kystoskop hierbei in der Richtung seiner Axe gegen die Blase hin zu verschieben. Durch diesen Kunstgriff erreichen wir, daß sich die Schnabelspitze des Kystoskopes, hart an der vorderen Wand der Pars prostatica urethrae hingleitend, von selbst in die Blase hineinhebelt und auf diese Weise allen Unebenheiten der pathologisch veränderten hinteren Wand der Urethra ausweicht. Bei diesem letzten Akt des Einführens darf das Kystoskop nicht krampfhaft in der Mittellinie festgehalten werden, sondern wir müssen der gegen die vordere Wand dirigierten Kystoskopspitze die Möglichkeit lassen, bei Vorhandensein eines mittleren Lappens demselben seitlich auszuweichen.

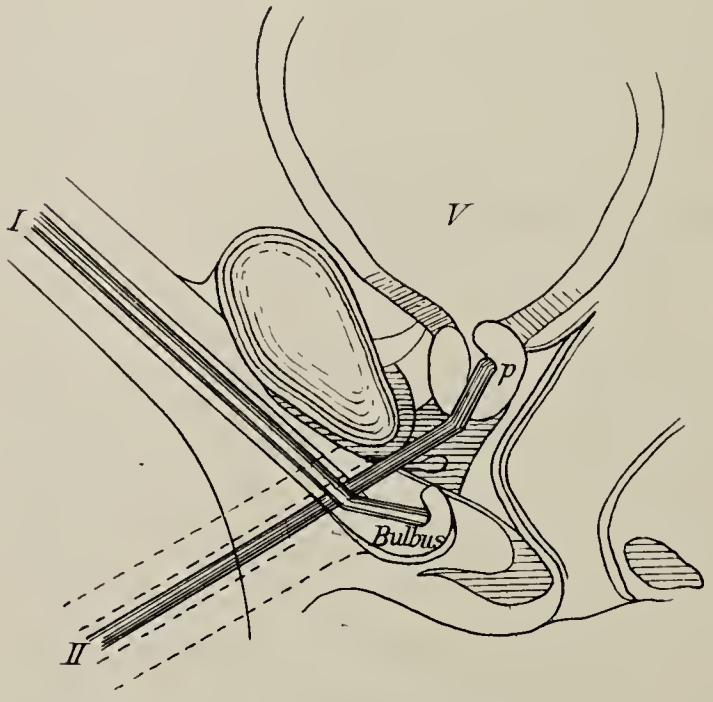

Fig. 56. Unter Zugrundelegung eines senkrechten Medianschnitts nach Dittel*) entstanden. V bedeutet vesica.

Wenn man das in die männliche Blase eingeführte Kystoskop sich selbst überläßt, so nimmt es die sog. »Gleichgewichtslage« ein; dieselbe ist abhängig einmal von der Größe der Prostata, die das vesikale Ende des Kystoskopes nach aufwärts drängt, und zweitens von der Länge des durch die Einführung des Kystoskopes gezerrten Lig. suspensorium, das den Penis und somit auch den Schaft des Kystoskopes mit seinem Trichter nach oben zu ziehen die Neigung hat. Da mit zunehmendem Alter das Lig. suspensorium schlaffer und die Prostata größer wird, so ändert sich auch bei demselben Individuum die Gleichgewichtslage, so daß der Winkel, den die Bauchwand mit dem äußeren Ende des Kystoskopes bildet, immer größer wird. In Fällen von sehr vergrößerter Prostata kann sogar das Kystoskop mit seinem äußeren Ende unter die Horizontale nach hinten abweichen.

Die weibliche Urethra. Das Einführen des Kystoskopes bei Frauen macht wegen der Kürze und Dehnungsfähigkeit der bei liegender Patientin fast horizontal

*) Dittel, die Strikturen der Harnröhre S. 32.

verlaufenden Urethra äußerst selten Schwierigkeiten Die engste Stelle ist das Orificium urethrae ext., das der Einführung von Instrumenten einigen Widerstand bietet; derselbe wird aber stets und gewöhnlich unblutig überwunden. Strikturen sind selten. Aber starke Senkungen und Ausbuchtungen der vorderen, mit der unteren Urethralwand verwachsenen Vaginalwand führen nicht selten zu Lageveränderungen und Knickungen der Urethra, die das Einführen des Kystoskopes sehr erschweren können. In diesen Fällen empfiehlt es sich, mit einem Finger von der Vagina aus das Kystoskop zu dirigieren. Sobald die Lampe in die Blase getreten, ist es zweckmäßig den Trichter etwas seitwärts zu bewegen, um beim weiteren Einführen des Kystoskopes in eine der Seitennischen zu gelangen und nicht auf die hintere Blasenwand zu stoßen, die durch den anteflektierten Uterus der vorderen Blasenwand oft sehr genähert ist.

VI. Kapitel.

Die kystoskopische Technik.

1. Die notwendigen Vorbedingungen einer kystoskopischen Untersuchung und die zu treffenden Maßnahmen bei nicht Erfülltsein einer der Vorbedingungen.

Eine erfolgreiche Kystoskopie ist an gewisse Bedingungen geknüpft; es sind dies die folgenden drei von Nitze aufgestellten Grundbedingungen, ohne deren Erfüllung sich eine kystoskopische Untersuchung nicht ausführen läßt:

1. Das Kystoskop müß sich in brauchbarem Zustande, d. h. mit nicht verunreinigtem Prisma und Lampenfenster in die Blase einführen lassen.
2. Die Blasenwände müssen sich wenigstens so weit entfalten lassen, daß die entstandene Höhle Prisma plus Lampe aufnimmt und die freie Bewegung des Kystoskopes gestattet.
3. Das die Blase füllende Medium muß für die Dauer der Untersuchung durchsichtig klar bleiben.

Sobald in einem gegebenen Falle eine kystoskopische Untersuchung in Frage kommt, muß es vor allem unsere Aufgabe sein, auf Grund der Anamnese und des Status praesens zu prüfen, wieweit der Patient den notwendigen Vorbedingungen gerecht wird, um bei der Vorbereitung für die Kystoskopie die geeigneten Maßnahmen zu treffen. Wer diese Vorsicht außer acht läßt, der wird manchen vermeidbaren Mißerfolg zu verzeichnen haben.

Die I. Vorbedingung läßt sich bei Erwachsenen stets erfüllen; denn eine Striktur der Urethra oder eine angeborene oder erworbene Verengerung des Orificium urethrae ext. können beim Erwachsenen im ungünstigen Falle nur ein vorübergehendes Hindernis bedeuten. Geringe Strikturen und auch die meisten Verengerungen des Orificium lassen sich ohne Verzögerung unmittelbar vor der kystoskopischen Untersuchung beseitigen. Die verengten Orificien werden unter Anästhesie der vorderen Urethralschleimhaut vermittelst kurzer Dittelscher Stifte erweitert; die letzteren müssen natürlich so dünn beginnen, daß sie das Orificium noch passieren, und sich dann

allmählich bis 22 Charrière verdicken. Bei sehr engem Orificium ext. wird der Einführung des Dittelschen Stiftes (oder wenn erforderlich mehrerer von immer stärkeren Nummern) die Schleichsche Infiltrationsanästhesie der Glans vorausgeschickt.

Zur Beseitigung geringer Strikturen unmittelbar vor der Untersuchung werden zweckmäßig halbkonische Sonden verwendet, die bequem die strikturierte Stelle noch passieren und in gleicher Weise wie die Dittelschen Stifte durch ihre allmähliche Kaliberzunahme wirken.

Durch ein möglichst schnelles, ohne den geringsten Zeitverlust vor sich gehendes Auswechseln von Sonde und Kystoskop kann leicht vermieden werden, daß die durch die Dilatation sich einstellende, geringe Blutung das Prisma verunreinigt. Das Prisma muß so schnell als nur möglich hinter die dilatierte Stelle geführt werden, ehe noch Blut aus der gesetzten Wunde getreten ist; dies wird am besten erreicht, wenn man die Sonde oder den Stift durch einen Assistenten entfernen läßt und dann selbst hinterher sofort das Kystoskop einführt. Bei strikturierten Harnröhren kann auch im Notfalle die Anwendung eines Kinderkystoskopes in Frage kommen. Ist gleichwohl während der Passage durch die Urethra am Prisma ein Blutgerinnsel oder ein Schleimflöckchen hängen geblieben, so gelingt es manchmal das Prisma am Sphinkter rein zu wischen, indem das Kystoskop ein wenig herausgezogen wird. Auch mit Hilfe des Irrigationsstrahles kann das Prisma gesäubert werden. Um möglichst zart vorgehen zu können und eine Blutung zu vermeiden, empfiehlt es sich nur weiche Katheter anzuwenden.

Bei Frauen dürfte kaum jemals die Erfüllung der ersten Vorbedingung auf besondere Schwierigkeiten stoßen (Seite 60).

Über Kinderkystoskope siehe Seite 21. Die Lokalanästhesie bei Kindern ist wegen der damit verbundenen Gefahr nicht zu empfehlen. Kinder müßen stets in tiefer Narkose, nach Schwinden der Blasenreflexe, untersucht werden. Bei Knaben ist die einfache Kystoskopie mit Kystoskop Char. Nr. 11 oder Nr. 12 vom vollendeten 2. Lebensjahre ab, der Ureterenkatheterismus mit dem Ureterkystoskop Char. Nr. 17 vom 8. Lebensjahre ab möglich. Bei Mädchen sind beide Methoden schon von Anfang des 2. Lebensjahres an ausführbar (Portner).

Nur wenn sich Lampe und Prisma in die Blase einführen lassen, können wir letztere besichtigen; um aber diese Teile des Kystoskopes aufnehmen zu können, muß die Blase eine bestimmte Mindestkapazität haben, und dies war die vorher erwähnte zweite Vorbedingung, ohne deren Erfüllung wir keine kystoskopische Untersuchung ausführen können.

Eine Blasenhöhle, die gerade noch den Eintritt des Prismas gestattet, würde das Mindestmaß an Kapazität bieten, bei der sich zur Not noch, unter Schwierigkeiten allerdings, eine kystoskopische Untersuchung ausführen läßt. Auch die

Maximalfüllung der Blase wäre für die Kystoskopie nicht zweckmäßig; denn einmal würden wir den Raum, den wir absuchen müssen, unnötig vergrößern, dann aber vor allem würden wir uns der Vorteile begeben, die wir gewinnen, wenn wir die Untersuchung stets bei gleich großer Blasenhöhle vornehmen; nur in letzterem Falle sind die Entfernungen in der Blase für uns bekannte, gegebene Größen, die uns bei einiger Übung in den Stand setzen, die Entfernungen zwischen Prisma und Objekt richtig zu schätzen, und auf diese Weise auch die Objekte innerhalb der Blase in bezug auf ihre Größe richtig zu beurteilen.

Nach Nitze füllen wir die männliche Blase des Erwachsenen, wenn irgend möglich, mit 150 ccm 3% Borlösung; durch dieses Flüssigkeitsquantum werden die Blasenwände genügend entfaltet und auch ein Cavum erzielt, das die freie Beweglichkeit des Kystoskopes gestattet.

Die kindliche Blase faßt im 2. Lebensjahre 50 ccm, in späteren Jahren bis 100 ccm Flüssigkeit (Portner).

In pathologischen Fällen wie z. B. bei Prostatikern mit entwickeltem Recessus ist zuweilen eine größere Blasenfüllung erforderlich; aber auch in diesen Fällen empfiehlt es sich, die Untersuchung mit 150 ccm Füllung zu beginnen und durch einen Assistenten, während wir in die Blase sehen, nach Bedürfnis durch den Irrigationskanal nachfüllen zu lassen.

Wenn die Kapazität der Blase gelitten hat, müssen wir natürlich die kystoskopische Untersuchung bei geringerer Füllung der Blase vornehmen. Die unterste Füllungsgrenze, bei der sich noch ein Versuch mit der Kystoskopie zuweilen lohnt, wäre ein Flüssigkeitsquantum von 50 ccm. Eine Untersuchung bei so geringer Füllung kann natürlich nur dann von Erfolg gekrönt sein, wenn die Verhältnisse im übrigen äußerst günstig liegen, wenn weder Neigung zu Blutungen besteht, noch katarrhalische Veränderungen das Medium schnell trüben. In diesen letzteren Fällen, bei denen auch die Anwendung eines Kinderkystoskopes in Erwägung zu ziehen ist, muß sich der Untersuchende stets bewußt sein, wie klein die Blasenhöhle bei so geringer Füllung ist, und wie leicht infolgedessen die Schleimhaut verletzt werden kann. (Ulcus kystoskopicum.)

Unter den Blasen, die die zweite Vorbedingung nicht ohne weiteres erfüllen und aus diesem Grunde auch die Untersuchung oft sehr erschweren, nicht selten sogar unmöglich machen, müssen wir die sog. reizbaren Blasen von den Narbenschrumpfblasen trennen.

Die Reizbarkeit der reizbaren Blasen kann auf rein nervöser Basis beruhen; oft ist sie aber eine Begleiterscheinung der verschiedensten Blasenaffektionen, besonders der mit entzündlichen Veränderungen der Blasenschleimhaut einhergehenden.

Nitze hat aus rein praktischen Gründen in sehr zweckmäßiger Weise die reizbaren Blasen nach ihrer Kapazität in drei Gruppen geschieden.

Die Blasen der ersten Gruppe zeigen noch keine Kapazitätsverminderung. Die Anamnese verrät nichts, was zu dem Schlusse berechtigt, die Blase würde die 150 ccm Borlösung nicht fassen. Die Patienten können viele Stunden den Urin halten und entleeren in der Sprechstunde oft ein viel größeres Quantum als 150 ccm. Gleichwohl gelingt es nicht, die Blase wie in normalen Fällen zu füllen. Wir merken recht bald, daß sich dem Vordrängen des Spritzenstempels ein Widerstand entgegensetzt; denn wir können nicht mehr mit der gewohnten Leichtigkeit den Stempel herunterdrücken, sondern müssen eine vermehrte Kraft hierbei anwenden. Nur der beginnende Detrusorkrampf, der bei nervösen Blasen so leicht ausgelöst wird, kann diese Situation herbeiführen. Auf die reizbaren Blasen wirkt unser Füllungsmodus mit der Spritze wie ein Trauma im Vergleich zu dem zarten, physiologischen Vorgange der tropfenweisen Füllung von den Nieren her. Nicht selten ist aber auch die ungünstige Lage des Katheters, dessen Auge sich zum Teil noch im Sphinkter befindet, die Ursache des Blasenkrampfes, da die aus dem Katheter fließende Flüssigkeit diese empfindliche Partie unter einem gewissen Drucke trifft und auf diese Weise reizt; daher sollte stets darauf geachtet werden, daß der Katheter auch genügend weit in die Blase geschoben wird und nicht unnötig während der Vorbereitung aus seiner Lage verschoben wird.

Mit Gewalt ist bei reizbaren Blasen nicht die Blasenfüllung zu erzwingen; ein gewaltsames Herunterdrücken des Spritzenstempels würde den Detrusorkrampf nur erhöhen und zur Folge haben, daß die Blase Flüssigkeit und Katheter herausschleudert. Je früher die Situation erkannt wird, um so wahrscheinlicher wird die Untersuchung gelingen. Gerade in diesen Fällen zeigt sich, wie Nitze mit Recht hervorhebt, die Überlegenheit der Spritze über den Irrigator, der ganz aus dem kystoskopischen Instrumentarium verbannt werden sollte; denn nur die Spritze allein gestattet eine Dosierung der anzuwendenden Kraft und vermittelt den einsetzenden Krampf des Detrusor dem Untersucher. Es gelingt auch in den meisten Fällen durch Entlasten der Blase, indem wir den Spritzenstempel ein wenig zurückziehen, eine Beruhigung des krampfenden Detrusors herbeizuführen, um dann nach kurzer Pause in der vorsichtigsten Weise langsam, möglichst tropfenweise, gleichsam den physiologischen Füllungsmodus der Blase von den Nieren her nachahmend, die Injektion, immer wieder mit neuen Unterbrechungen, fortzusetzen, bis annähernd 150 ccm Flüssigkeit in die Blase gelangt sind. Möglichst schonend und langsam muß hierauf der Katheter entfernt werden, da nicht selten die Flüssigkeit in kräftigem Strahle nachstürzt. Die Vorsicht gebietet es daher, den Penis nach Entfernung des Katheters zu komprimieren. Auch das Einführen des Kystoskopes und die Bewegungen mit dem letzteren müssen mit der allergrößten

Schonung ausgeführt werden, da durch Auslösen eines Detrusorkrampfes noch während der Untersuchung der Erfolg vereitelt werden kann. Es empfiehlt sich daher auch den Penis um das Kystoskop herum während der ganzen Dauer der Untersuchung zu komprimieren, um zu verhindern, daß die Flüssigkeit neben dem Kystoskop herausgepreßt wird. In den allermeisten Fällen wird das geschilderte Verfahren zum Ziele führen. Bei dem kleinen Reste der Fälle jedoch, bei denen der erste Versuch erfolglos unternommen wurde, ist es zweckmäßig nach Nitzes Vorschlag bei Wiederholung der kystoskopischen Untersuchung neben der Anästhesie der Urethra noch etwa $^1/_4$ Stunde vorher 0,01—0,015 Morphium zur Abwehr der unwillkürlichen Blasenkontraktionen subkutan zu verabreichen. Im übrigen ist natürlich in derselben schonenden Weise wie das erste Mal vorzugehen.

Die beiden anderen Gruppen der reizbaren Blasen bieten eine verminderte Kapazität; der häufige Harndrang deutet schon darauf hin.

Zur zweiten Gruppe rechnet Nitze die Blasen, deren verminderte Kapazität noch eine kystoskopische Untersuchung gestattet. Die Untersuchung wird nach vorausgegangener Morphiuminjektion und Anästhesierung der Urethra vorgenommen und zwar in derselben Weise, wie ich es für die reizbaren Blasen im allgemeinen vorher ausführlich geschildert habe.

Die dritte Gruppe der reizbaren Blasen endlich, in die alle akut erkrankten Blasen und die nervösen Schrumpfblasen gehören, deren Kapazität unter 60 ccm gesunken ist, bedarf einer vorbereitenden Behandlung, die diese Blasen derart bessern soll, daß sie in die erste oder zweite Gruppe rangiert werden können.

Die Behandlung der an nervöser Schrumpfblase leidenden Patienten besteht darin, daß täglich oder bei sehr empfindlichen Patienten alle Übertage, nach subkutaner Verabreichung von 0,01 Morphium, mittels Nélatonkatheters die Blase in sehr vorsichtiger Weise gedehnt wird. Bei jeder folgenden Dehnung werden nur wenige Kubikzentimeter Borlösung mehr als am Tage vorher injiziert. Jedes Forcieren ist zu vermeiden. Es ist ganz besonders die größte Aufmerksamkeit auf das Verhalten der Nieren zu richten, da sich der Druck leicht auf die Ureteren und Nieren fortpflanzen kann. Wenn letzteres der Fall ist, muß die Behandlung unterbrochen werden. Sehr empfindliche Patienten müssen Bettruhe halten; auch Ol. Santali ostind. und Narkotika beeinflussen die Patienten in sehr günstiger Weise. Voraussetzung der Dilatationsbehandlung ist natürlich, daß keine akuten Entzündungsprozesse innerhalb der Blase und der Urethra bestehen.

Die an akuter Cystitis leidenden Patienten müssen von der Reizbarkeit ihrer Blase durch die übliche Behandlung befreit werden, ehe sie kystoskopiert werden dürfen.

Die Narbenschrumpfblasen, die nicht 60 ccm Borlösung fassen, können niemals Objekt der kystoskopischen Untersuchung werden, da die Narben einer Dila-

tationsbehandlung nicht zugänglich sind. Auch ist eine gewaltsame Blasenfüllung zu vermeiden, da die Blasenwand oft stellenweise sehr dünn ist und daher leicht rupturiert werden kann. Ganz besondere Vorsicht ist in dieser Hinsicht in der Chloroformnarkose zu üben, da uns die Empfindlichkeit des Patienten nicht mehr als Wegweiser dient, und wir leicht geneigt sind eine genügende Füllung erzwingen zu wollen. Wer die Technik der Vorbereitung beherrscht, wird äußerst selten, fast niemals zur Chloroformnarkose greifen, und wenn dies als ultimum refugium geschieht, dann werden wir immer wieder von neuem die Erfahrung machen, daß der Versuch vergeblich war. Die Chloroformnarkose muß stets eine sehr tiefe sein, da die Blasenreflexe später als die Kornealreflexe schwinden.

Als dritte und letzte Vorbedingung war an der Spitze dieses Kapitels ein klares, durchsichtiges Medium für die Dauer der Untersuchung gefordert worden. Wie schon vorher erwähnt, hat Nitze die Blase mit erwärmter 3% Borlösung gefüllt; er hat nur in mit Flüssigkeit gefüllter Blase kystoskopiert und stets die Nachteile hervorgehoben, die eine Füllung der Blase mit Luft verbieten.

Die Untersuchung bei Luftfüllung ist infolge des Heißwerdens der Luft schmerzhaft. Die Bilder sind auch weniger deutlich wegen der zahlreichen Lichtreflexe. Wenn auch diese Gründe gegen die Luftkystoskopie im allgemeinen sprechen, so gibt es doch, wie Stoeckel für die weibliche Blase nachwies, Ausnahmefälle, zu denen vor allem die großen Blasenscheidenfisteln, Blasendarmfisteln und erhebliche Insuffizienz des Blasensphinkters gehören, Affektionen, bei denen die Luftkystoskopie allein in Frage kommen kann.

Bei kleineren Blasenscheidenfisteln gelingt es nicht selten nach Scheidentamponade*) mit einem in Öl getauchten Wattetampon, bei Zervix- und Uterusfisteln durch Tamponade des Zervikalkanals die Blase für die Dauer der kystoskopischen Untersuchung mit Borsäure gefüllt zu halten. Auch bei Insuffizienz des Schließmuskels kann zuweilen das Abfließen der Flüssigkeit verhindert werden, wenn man die Urethra mit den Fingern um den Katheter und nachher um das Kystoskop herum komprimiert.

Ferner kommen nach Stoeckel für die Luftkystoskopie noch die Blasen in Betracht, die jede Anfüllung mit Flüssigkeit ablehnen, was nicht selten bei Tuberkulose der Fall ist, und jene Affektionen, bei denen die Blasenflüssigkeit sich sehr schnell trübt. Auch für therapeutische Zwecke wird die Kystoskopie bei Luftfüllung der Blase empfohlen, wenn es darauf ankommt, Instillationen mit stärkeren Lösungen von Ätzmitteln an einer bestimmten Stelle der Blasenwand unter kystoskopischer Kontrolle zu applizieren.

*) Die Tamponade muß recht fest sein und darf auch nicht trocken sein (Stoeckel), da sie sonst als Drain wirkt.

Als zweckmäßigste Lagerung für die Luftkystoskopie empfiehlt Stoeckel die Kniebrustlage, bei der die Blase auf den Kopf gestellt wird. Der sich infolgedessen im Blasenvertex ansammelnde Urin stört in keiner Weise die Beobachtung der Ureterenmündungen. Um das Trigonum einzustellen, muß der Orientierungsknopf nach oben gerichtet sein. Bei Lokalisierung des Blasenbefundes muß ferner berücksichtigt werden, daß durch die veränderte Lagerung die Seiten der Kranken identisch werden mit denen des Untersuchers. Die Patientin wird erst nach Katheterisierung der Blase in die Kniebrustlage gebracht. Hierauf erfolgt die Einführung eines urethroskopischen Tubus in die Blase; nach Entfernung des Mandrins strömt die Luft ein und entfaltet die Blasenhöhle. Die Luftfüllung der Blase kann auch vermittels Katheters und Spritze ausgeführt werden. »Das Kystoskop wird gerade umgekehrt wie bei der Rückenlage der Patientin mit tief gehaltenem Schnabel und hochgehaltenem Trichter« eingeführt; der Orientierungsknopf ist nach unten gerichtet. Das Entfernen des Kystoskopes erfolgt, nachdem der Orientierungsknopf nach unten gedreht worden ist, unter Senken des Trichters. Da die Lampe und auch die Luft schnell heiß werden, muß die Kystoskopie bei Luftfüllung auf die kürzeste Zeit beschränkt und der Strom häufig unterbrochen werden. Auch vor Herausnahme des Kystoskopes aus der Blase ist es ratsam, die Lampe erst abkühlen zu lassen; dies kann durch Einspritzen von Borlösung durch den Irrigationskanal beschleunigt werden. Man unterlasse es endlich auch niemals, zum Schlusse die Luft wieder zu entleeren und hinterher die Blase mit Borlösung auszuspülen.

Burkhardt und Polano*) empfehlen, um die Gefahr der Keimverschleppung mit der Luft und die der Luftembolie zu vermeiden, die Füllung mit chemisch reinem Sauerstoff. Den Sauerstoff entwickeln sie in einer 120 g-Flasche, die durch einen Patentpfropfen verschlossen ist und durch einen Gummischlauch mit dem Katheter verbunden wird. Durch Anfüllen der Flasche mit 3% Wasserstoffsuperoxyd und Zusatz einer als Katalysator dienenden Kaliumhypermangan.-Pastille findet eine ausgiebige durch Drehen des Pfropfens leicht regulierbare Sauerstoffentwickelung statt. 120 ccm H_2O_2 produzieren nach Zufügen der Pastille annähernd 1 Liter Sauerstoff; in 1 Minute wird durchschnittlich 120 ccm reiner Sauerstoff entwickelt.

Abgesehen von den vorher aufgezählten Ausnahmefällen, werden nach dem Vorgehen Nitzes die Untersuchungen stets bei mit Borlösung angefüllter Blase vorgenommen.

Der Erfolg einer kystoskopischen Untersuchung ist endlich von der fast restlosen Erfüllung der dritten Vorbedingung abhängig, was bei den beiden anderen Vorbedingungen durchaus nicht der Fall sein braucht; denn wir können in einem

*) Münchner med. Wochenschrift, 1907, Nr. 1.

gegebenen Falle die Untersuchung wohl mit einem dünneren Instrumente und auch bei einer geringeren Füllung als bei 150 ccm vornehmen, aber bei trübem Medium eine kystoskopische Diagnose zu stellen, ist sehr gewagt und führt leicht zu Irrtümern. Daher muß es unser Bestreben sein, möglichst zart und schonend die Blase vorzubereiten, um vor allem zu vermeiden, daß durch die einzuführenden Instrumente eine Blutung in der Urethra post. erzeugt wird, da eine solche fast immer durch das während der Kystoskopie in die Blase sickernde Blut die Untersuchung vereitelt. Aus gleichem Grunde werden wir, wo es irgend möglich ist, die weichen Nélatonkatheter gebrauchen und nur ausnahmsweise zu harten Kathetern greifen. Nach Eukainisierung der Urethra empfiehlt es sich jedoch von vornherein Seidengespinnstkatheter zu nehmen, da die durch die Anästhesierung trocken und stumpf gewordene Schleimhaut weiche Katheter schlecht passieren läßt und infolgedessen leicht blutet.

In pathologischen Fällen müssen wir stets, ohne die Geduld zu verlieren, die Blase so lange spülen, bis die injizierte Borlösung absolut klar den Katheter wieder verläßt. Hierauf folgt ohne den geringsten Zeitverlust die Füllung der Blase und die schonende Einführung des Kystoskopes. Bei sich schnell wieder trübender Flüssigkeit müssen wir ganz besonders bestrebt sein, die kystoskopische Untersuchung so schnell als nur möglich auszuführen, um in der kurzen Zeit, in der das Medium noch genügend klar ist, die Blase abzuleuchten. In den äußerst schwierigen und relativ seltenen Fällen jedoch, in denen die Trübung des Medium so schnell erfolgt, daß eine wiederholte Blasenfüllung notwendig wird, führt nur das Katheterkystoskop zum Ziel, das ohne jeden Zeitverlust die wiederholte Blasenfüllung ermöglicht.

Die Vorbereitung eines Patienten zur Erfüllung der dritten Vorbedingung ist eine verschiedene, je nachdem die Trübung des Harns durch Eiter oder Blut bedingt wird. Bei eitriger Trübung des Urins ist es zweckmäßig, den Patienten, bevor er den kystoskopischen Untersuchungsstuhl besteigt, die Blase, wenn möglich, bis auf den letzten Tropfen entleeren zu lassen. Nach Einführung des Katheters wird vor allem der etwa vorhandene Residualharn möglichst vollständig abgelassen, und dann erst beginnt die Spülung der Blase mit Hilfe einer Spritze. Mit kleineren Quantitäten von etwa 30—50 ccm Borlösung kommt man hierbei am schnellsten zum Ziele, da im wesentlichen nur die mit der Blasenwand direkt in Berührung kommende Flüssigkeit ihren Zweck erfüllt, indem sie die Blasenwände mechanisch von dem ihnen anhaftenden Eiter befreit. Bei Injektion einer großen Flüssigkeitsmenge hingegen wird nur ein Teil derselben in der genannten Weise wirken, und unnötigerweise würde die Vorbereitung durch das zeitraubende Abfließen eines großen Flüssigkeitsquantums in die Länge gezogen werden. Bei Prüfung der aus dem Katheter abfließenden

Borlösung auf ihre Klarheit können wir zuweilen die Beobachtung machen, daß die schon fast klar gewordene Flüssigkeit sich plötzlich ganz erheblich wieder getrübt hat. Ein solches Ereignis legt die Vermutung nahe, daß die Flüssigkeit aus dem Katheter direkt in ein Divertikel injiziert wurde und den in demselben stagnierenden Eiter aufgewirbelt hat. Diese störenden Zwischenfälle vermeiden wir mit Sicherheit, wenn wir den Katheter nicht unnötigerweise aus seiner Lage bringen. In anderen Fällen wiederum beobachten wir, daß sich die abfließende Borlösung in fast gleichen Zwischenräumen immer wieder von neuem in ziemlich gleichmäßiger Weise trübt; dieses Verhalten läßt auf Pyelitis schließen. Es empfiehlt sich in diesen Fällen, sobald die abfließende Borlösung wieder klar geworden, die Blase möglichst schnell zu füllen, und zwar mit einem größeren Quantum als 150 ccm, das natürlich auch länger durchsichtig bleiben wird als das übliche Quantum, und dann ohne weitere Verzögerung die Ableuchtung auszuführen.

Bei bestimmten Affektionen jedoch, wie bei schwerem Katarrh, der zu erheblichen anatomischen Veränderungen geführt hat, bei Blasensteinen oder Geschwülsten, führt der eben geschilderte Modus der Blasenspülung oft nicht zum Ziele, da sich bei völliger Entleerung der Blase Blutungen einstellen, die aber sofort schwinden, sobald wir aufhören die Blase völlig zu entleeren.

Da bei eitriger Trübung des Blaseninhalts die Urethra durch die Harnentleerungen verunreinigt wird, und infolgedessen auch das Prisma während der Passage durch die Urethra nicht selten unsauber wird, so muß in diesen Fällen stets auch die ganze Harnröhre durchgespült werden. Die Reinigung der Urethra post. erfolgt während der Blasenspülung. Der Katheter wird zu diesem Zweck so weit herausgezogen, bis das Auge in die hintere Harnröhre getreten ist; hierauf wird wiederholt Borlösung eingespritzt. Der Katheter wird alsdann wiederum in die Blase zurückgeschoben, die Flüssigkeit entleert, die Blase zu Ende gespült und gefüllt. Sobald beim Herausziehen des Katheters dessen Auge in den Bulbus getreten ist, wird durch Irrigation die Urethra ant. gesäubert, indem nochmals Borlösung injiziert wird, während gleichzeitig der Katheter langsam herausgezogen wird.

Die Aufhellung eines durch Blutung bedingten trüben Medium erfolgt nicht, wie bei eitrig getrübtem Blaseninhalt, durch mechanische Reinigung der Blasenwände, sondern durch Verdünnung des blutigen Blaseninhalts. Aus diesem Grunde müssen wir große Flüssigkeitsmengen mit einem Male in die Blase injizieren. Wir müssen bei der Vorbereitung jeden, auch den geringsten Insult vermeiden, um nicht eine augenblicklich zum Stehen gekommene Blasenblutung wieder anzufachen oder eine noch bestehende Blutung zu verschlimmern. Es empfiehlt sich daher bei jeder wegen Hämaturie vorzunehmenden Kystoskopie, die ja erst entscheiden soll, ob eine vesikale oder renale Hämaturie vorliegt, die Vorbereitung so auszuführen,

als wenn es sich um eine Blasenhämaturie handelt, da diese eine besonders vorsichtige Behandlung erfordert; dann wird wohl selten der Erfolg ausbleiben.

Während der kystoskopischen Vorbereitung einer Hämaturie darf die Blase niemals völlig entleert werden; denn dies würde jede Blasenblutung verschlimmern. Der Patient darf auch deswegen vor der kystoskopischen Untersuchung nicht urinieren, er muß, wenn irgend möglich, mehrere Stunden den Urin angehalten haben; auch nach Einführen des Katheters darf kein Blaseninhalt abgelassen werden, da wir ja nicht wissen, welche Urinmenge die Blase enthält, sondern es werden noch, wenn es die Blase fäßt, etwa 100 ccm Borlösung recht langsam injiziert. Hierauf wird nur ein Teil des injizierten Quantums, etwa 50 ccm, in einem graduierten Glasgefäß aufgefangen. Bei den folgenden Injektionen werden immer nur 50 ccm eingespritzt und sofort hinterher das gleiche Quantum abgelassen, bis endlich die Borlösung absolut klar abfließt. Wenn die Vorbereitung soweit gediehen ist, dann enthält die Blase 50 ccm Flüssigkeit (d. i. etwa die Hälfte der zu Anfang eingespritzten Borlösung) und außerdem ein Quantum, das der vor Einführung des Katheters vorhanden gewesenen Urinmenge in der Blase entspricht. Es ist also nur erforderlich, eine geringe Menge Borlösung nachzufüllen, um die Gewißheit zu haben, daß wenigstens 150 ccm Flüssigkeit in der Blase enthalten sind.

Oft kann man während der Vorbereitung, sobald sich nämlich die klar abfließende Borlösung plötzlich immer wieder blutig färbt, die Wahrscheinlichkeitsdiagnose auf renale Hämaturie stellen. In solchen Fällen muß nach Klarspülung des Mediums die Untersuchung beschleunigt werden.

Nicht selten findet man, besonders nach langdauernden Blutungen, nachdem es endlich gelungen ist, ein klares Medium herzustellen, noch große Blutgerinnsel am Blasenboden und den Wänden festhaften, die eine erschöpfende Kystoskopie im Augenblick unmöglich machen.

Eine wesentliche Erleichterung des Reinwaschens der Blase bei vesikaler Hämaturie hat A. v. Frisch*) durch Anwendung von Adrenalin erzielt. v. Frisch empfiehlt, vor Beginn der Blasenspülung entweder 4 ccm von der Originallösung (1:1000) mittels Guyonscher Spritze in die leere Blase zu injizieren oder letztere mit 100—150 ccm einer Lösung von 1:10000 zu füllen. In beiden Fällen wird erst nach 3—5 Minuten die Adrenalinlösung entleert.

Daß jede unnötige Bewegung mit dem Katheter vermieden, und daß auch das Kystoskop in der schonendsten Weise geführt werden muß, um das aus einem Tumor oder einem Harnleiter heraustretende Blut mit der Borlösung nicht mechanisch zu

---

*) v. Frisch, Adrenalin in der urologischen Praxis. Wiener klinische Wochenschrift, 1902, Nr. 31.

vermischen, wodurch das Medium undurchsichtig werden würde, braucht wohl kaum erwähnt zu werden. Das Blut hat keine Neigung, sich spontan mit dem Blaseninhalt zu vermischen, sondern es sinkt der Schwere nach zu Boden, so daß geringe Blutungen die Kystoskopie nicht erheblich stören.

2. Wann und in welchen Fällen kystoskopieren wir? Das planmäßige Absuchen der Blasenhöhle.

Wenn wir auch in vielen Fällen durch die kystoskopische Untersuchung allein zu einer richtigen Diagnose gelangen, so wäre es gleichwohl verkehrt, immer sofort an das Kystoskop zu appellieren, sobald uns ein Patient mit einem Blasen- oder Nierenleiden konsultiert. Wer sich vor kystoskopischen Irrtümern schützen will, der muß stets vor der kystoskopischen Untersuchung auf Grund der Anamnese, des Status praesens und des Harnbefundes die Diagnose soweit treiben, als es nur möglich ist, um dann dieselbe durch das Kystoskop zu kontrollieren oder in zweifelhaften Fällen, bei denen wir in der Diagnose noch schwanken, das Kystoskop entscheiden zu lassen. Die schon vor der Kystoskopie gewonnene Kenntnis bietet uns dann sicherlich einen großen Schutz gegen kystoskopische Irrtümer. Um nur ein Beispiel anzuführen, möchte ich an die tumorartigen Vorwölbungen der Blasenschleimhaut bei chronischer Cystitis erinnern, die nicht selten infolge mangelhafter Kenntnis des betreffenden Falles als Tumoren angesprochen werden. Aber diese Fehldiagnose wäre bei einer genauen vorherigen Orientierung, die nur das Vorhandensein einer langdauernden Cystitis und nichts anderes ergeben hätte, mit Sicherheit zu vermeiden. Auf Grund des durch die Anamnese gewonnenen Einblickes in den Fall würden wir die Schleimhautvorwölbungen zwanglos in Beziehungen bringen zu den anderen Erscheinungen der chronischen Cystitis (Trockenheit und Unebenheit der Schleimhaut und vollständige oder stellenweise Unsichtbarkeit ihrer Gefäßverzweigungen), welche das Kystoskop in eindeutiger Weise erkennen läßt, und nach denen wir zur Sicherung der Diagnose gerade auf Grund der vor der Kystoskopie erlangten Kenntnis zu suchen veranlaßt werden.

Die genaue vorherige Orientierung über den zu kystoskopierenden Fall setzt uns ferner in den Stand, zielbewußt an die kystoskopische Untersuchung heranzugehen, indem wir dieselbe bald mit der Beobachtung der Ureterenmündungen beginnen, wenn es sich um einen Nierenkranken handelt, bald mit dem Absuchen des Blasenbodens, wenn wir Fremdkörper oder Tumoren vermuten, und endlich mit dem Orificium urethrae internum, wenn wir die Veränderungen der Prostata bei einem Prostatiker feststellen wollen.

Liegt aber der zu untersuchende Fall so unklar, daß wir gezwungen sind, ohne einen bestimmten Anhalt an die kystoskopische Untersuchung heranzugehen, dann ist

es zweckmäßig, mit dem Ableuchten des Blasenbodens zu beginnen, da derselbe in den meisten Fällen der Sitz der Blasenerkrankungen ist, um dann das Orificium urethrae int. und seine Umgebung folgen zu lassen, weil diese Blasenpartien nächst dem Blasenboden am häufigsten pathologische Veränderungen bieten. Man versäume es jedoch in keinem Falle, selbst wenn eine Blasenpartie sich schon als Sitz einer Erkrankung ergeben hat, gleichwohl den Rest der Blasenhöhle in noch zu besprechender, planmäßiger Weise abzuleuchten, denn nur, indem wir in dieser Weise in jedem einzelnen Falle vorgehen, gewinnen wir die beruhigende Gewißheit, daß unserem Auge nichts entgangen ist.

Eine Kontraindikation der Kystoskopie liegt nur bei frischen, akuteitrigen Entzündungsprozessen der Urethra oder Blase vor. Erst nach dem Abklingen der akuten Erscheinungen, im fieberfreien Stadium, kann eine kystoskopische Untersuchung in Frage kommen.

Um in schonender und planmäßiger Weise die Blasenhöhle restlos abzuleuchten, bedürfen wir nur dreier Bewegungsarten des Kystoskopes; es sind dies:

1. Die Bewegung des Kystoskopes in der Verlängerung seiner Längsachse, durch die wir das Kystoskop tiefer in die Blase hineinführen oder aus der Blase herausziehen können.
2. Die Bewegung des Kystoskopes um seine feststehende Längsachse; das ist die Drehung des Kystoskopes um sich herum.
3. Das Entfernen des Prismas von der eingestellten Blasenwandpartie, um ein größeres äußeres Gesichtsfeld zu gewinnen; dies erreichen wir, indem wir den Kystoskoptrichter nach der der Bewegungsrichtung des Prismas entgegengesetzten Richtung führen. Wenn wir z. B. das Prisma vom Blasenboden entfernen, also in der Richtung nach dem Scheitel bewegen wollen, müssen wir den Trichter senken; wollen wir das Prisma von der linken Seitenwand der Blase entfernen (d. h. der rechten Seitenwand nähern), dann bewegen wir den Trichter nach der linken Seite des Patienten.

Die unter 3 definierte Bewegung des Kystoskopes ist im Gegensatz zu 1 und 2 nur ausführbar, wenn das Kystoskop aus seiner Gleichgewichtslage (Kap. V) gebracht wird; hierbei ist eine schmerzhafte Zerrung des den Penis an der Symphyse fixierenden Lig. suspensorium aber unvermeidlich. Diese Zerrung wird jedoch vom Patienten nur wenig empfunden, sobald das Lig. suspensorium penis entspannt wird, indem wir die linke Hand flach auf das Ligamentum (zwischen Symphyse und Penis) legen und unter sanftem Druck nach abwärts drängen.

Überhaupt muß es unser Bestreben sein, die kystoskopische Untersuchung möglichst schonend zu gestalten. Die Bewegungen mit dem Kystoskop müssen vorsichtig, langsam und zielbewußt ausgeführt werden, ohne die Blasenwand zu berühren. Jede

zufällige Bewegung mit dem Kystoskop muß vermieden werden. Diese Sicherheit in der Führung des Kystoskopes gewinnen wir aber nur, wenn wir das Instrument stets mit beiden Händen fixieren. Während 4 Finger der linken Hand das Lig. suspensorium penis entspannen und gleichzeitig der Daumen von unten her den Penis und somit auch das Kystoskop umgreift, wird der Trichter mit der rechten Hand umfaßt; hierbei wird immer ein Finger zum Zwecke der Orientierung gleichsam tastend auf den Trichterknopf (S. 20) gedrückt. Ist der Knopf nach unten gerichtet, dann wird derselbe von dem Daumen berührt; ist der Knopf hingegen nach oben gekehrt, dann muß der Zeigefinger der rechten Hand auf demselben ruhen.

Bei der Frau umgreift die ganze linke Hand den Schaft des Kystoskopes, während die rechte Hand wie beim Manne den Trichter hält.

Wir müssen es uns ferner zur Regel machen, jede Bewegung des Kystoskopes unter Kontrolle des Auges auszuführen und stets sofort den Strom zu öffnen, sobald wir nicht mehr durch das Okular hindurchsehen; auch schon im Moment des Stromschließens müssen wir die Stellung der Lampe kontrollieren.

Alle diese Vorsicht üben wir nicht etwa nur, um dem Patienten alle vermeidbaren Unannehmlichkeiten zu ersparen, sondern auch um keinen unwillkürlichen Blasenreiz hervorzurufen, der durch ungeschickte und hastige Bewegungen mit dem Kystoskop leicht ausgelöst wird und dann in einzelnen Fällen die Ausführung der Kystoskopie ganz unmöglich macht, in anderen wiederum uns zur vorzeitigen Abbrechen der Untersuchung zwingt.

Kehren wir nach dieser kurzen Abschweifung wiederum zur planmäßigen Besichtigung der Blase zurück. Es ist von der allergrößten Bedeutung, den Gang der Untersuchung so einzurichten, daß keine Partie der Blasenwand beim Ableuchten unserem Auge entgehen kann. Aus diesem Grunde müssen wir uns die Innenfläche der Blasenhöhle in einzelne, der Reihe nach abzuleuchtende Streifen zerlegt denken, die sämtlich am Orificium urethrae int. beginnen müssen, da wir ohne die gleichzeitig im Gesichtsfelde erscheinende Übergangsfalte keinen Anhalt haben, in welcher Tiefe der Blase sich das Prisma im Moment befindet. Ohne die Übergangsfalte als Ausgangspunkt könnten sich leicht die vordersten Partien dieser Streifen der Besichtigung entziehen. Bei richtiger Führung des Kystoskopes greifen die einzelnen Streifen in die hintere Blasenwand über und zwar so, daß der zentrale Teil derselben nicht mehr in dieselben einbezogen wird. Die mittlere Partie der hinteren Blasenwand muß daher am Schluß der Untersuchung noch besonders abgeleuchtet werden.

An der Hand der Figuren 57—60, welche Schnitte durch die menschliche Blase

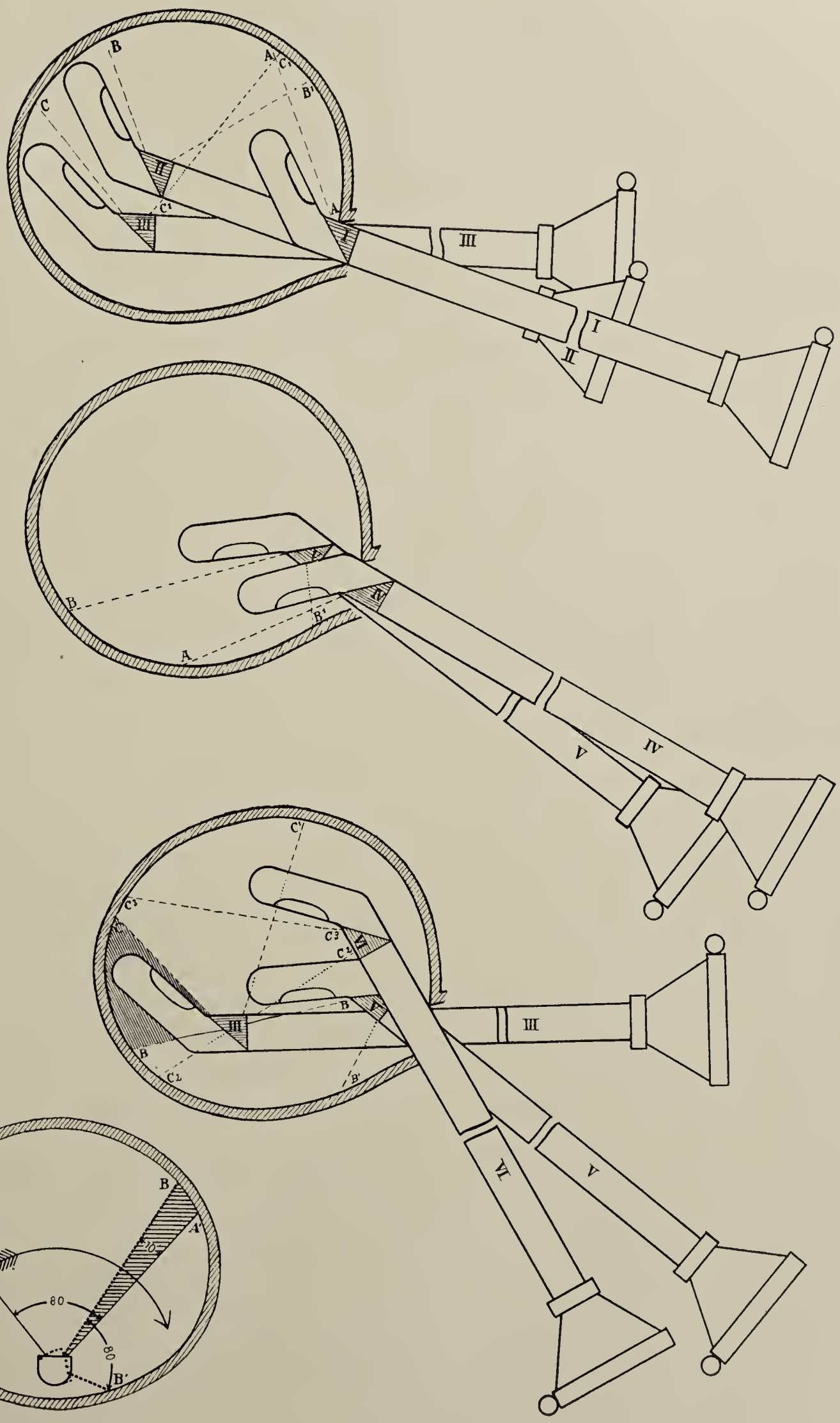
B
A
C'
B'
C
II
C'
III
A
I
III
I
II
Fig. 57.
B
A
B'
IV
V
IV
Fig. 59.
C'
C²
C³
C³
II
C²
B
A
III
III
B
C₂
B'
VI
V
Fig. 60.
A
B
A'
80
80
B'
Fig. 58.

darstellen. können wir den Gang der planmäßigen Besichtigung*) der Blase verfolgen.

Fig. 57 stellt einen Sagittalschnitt dar, der uns die Kystoskopführung zur Besichtigung eines Teiles der vorderen Blasenwand, vom Orificium beginnend, des Blasenscheitels und der angrenzenden oberen Partie der hinteren Blasenwand veranschaulicht. Das Prisma ist dem Blasenscheitel zugekehrt und bei Beginn der Untersuchung so eingestellt (I), daß es sich zum Teil in der Urethra und mit seinem Rest in der Blase befindet. Wir erblicken daher im Gesichtsfelde eine schmale rote Mondsichel (einen durchleuchteten Sphinkterabschnitt) und eine helle, weiße Partie, die der vorderen Blasenwand und ihrem Übergang in den Blasenscheitel bis A**) entspricht und zwar in einer Breite, die von der Größe des das Gesichtsfeld erweiternden Winkels des Kystoskopes und der Entfernung des Objektivs von der betrachteten Blasenpartie abhängig ist. Wenn wir von der Grundstellung I I aus das Kystoskop, ohne seine Lage und Richtung zu verändern, unter stetem Hindurchsehen langsam tiefer in die Blase hineinschieben, dann sehen wir von hinten her immer neue Partien des Blasenscheitels in das Gesichtsfeld treten, bis das Kystoskop die hintere Blasenwand erreicht und die Stellung II II eingenommen hat, die es ermöglicht, den Blasenscheitel bis B zu besichtigen. Hierauf wird die vorher beschriebene Bewegung 3 mit dem Kystoskop ausgeführt, indem wir den Trichter anheben, um die Einstellung III III zu gewinnen, die den Übergang des Scheitels in die hintere Blasenwand bis C dem Auge zugänglich macht.

Um den II., den Nachbarstreifen, an unserem Auge vorbeiziehen zu lassen, müssen wir vor allem mit dem Kystoskop die vorher beschriebene Bewegung 2 ausführen, und zwar um einen Winkel von etwa 70°. Wenn wir um einen erheblich größeren Winkel diese Drehung machen, dann kann sich leicht zwischen zwei Nachbarstreifen eine Lücke einschieben; dies ist aber bei einem Winkel von 70° ausgeschlossen, weil der das Gesichtsfeld erweiternde Winkel unserer Kystoskope größer ist. Die Wahl eines Winkels, der nicht größer ist als 70°, bietet uns ferner den Vorteil, daß wir in jedem nächsten Streifen, gleichsam zur Kontrolle, die Randzone des vorhergehenden Streifens nochmals erblicken. Fig. 58, die einen das Prisma und den »ideellen Kegelmantel« treffenden Frontalschnitt durch die Blase darstellt, demonstriert das vorher

*) Dieselbe kann unter Beobachtung der vorausgeschickten Kautelen natürlich mit jedem Teil der Blasenhöhle ihren Anfang nehmen. An der Hand der Fig. 57 lasse ich das Ableuchten der Blase mit dem Scheitel beginnen und durch Fig. 58 nach der linken Seite des Patienten seine Fortsetzung nehmen.

**) AA deutet den hinteren Rand des mit seiner Achse auf der freien Fläche des Prismas senkrecht stehenden »ideellen Kegelmantels« an, der sich stets mit dem Kystoskop mitbewegt und immer die Blasenwandpartie (»äußeres Gesichtsfeld«) begrenzt, die wir im Gesichtsfeld erblicken. Ebensoweit natürlich wie in der Richtung von vorn nach hinten reicht auch die einen Kreis bildende Basis des Kegelmantels von rechts nach links.

Gesagte. AA′ deutet die Grenzen des »ideellen Kegelmantels« nach rechts und links bei Betrachtung des I. Streifens und unter Voraussetzung eines das Gesichtsfeld erweiternden Winkels von 80° an. Wenn wir von der Einstellung AA′ aus das Kystoskop um 70° in der Richtung des Pfeiles, also nach links vom Patienten, drehen,*) so tritt die Blasenwandpartie BB′ ins Gesichtsfeld, die, wie die Zeichnung ergibt, das schraffierte Stück BA′ mit dem rechten Nachbarstück gemeinsam hat.

Die Besichtigung des II. Streifens erfolgt ferner, um die Untersuchung abzukürzen, zweckmäßig in umgekehrter Reihenfolge, d. h. von der Grundstellung III III (und nicht I I, Fig. 57) aus, indem das Kystoskop um 70° um seine Längsachse nach der linken Seite des Patienten gedreht wird. Da nach erfolgter Drehung das Prisma nicht nach dem Scheitel, sondern nach der linken Seitenwand gerichtet ist, müssen wir, um die II II (Fig. 57) analoge Einstellung des Kystoskopes zu erhalten, das Prisma der linken Blasenwand etwas nähern, indem wir den Trichter ein wenig nach der rechten Seite des Patienten drängen. Hierauf wird das Kystoskop, ohne seine Richtung zu ändern, aus der Blase herausgezogen, bis ein Teil des Prismas in das Orificium urethrae int. getreten ist. Die gewonnene Einstellung ist dann I I (Fig. 57) analog. Es folgt hierauf die Besichtigung des III. Streifens, die sich wiederum in der Reihenfolge des I. abspielt; hierbei muß der Trichter gesenkt werden, um das hintere Ende dieses III. Streifens ins Gesichtsfeld zu bringen, da das Prisma dem Blasenboden zugekehrt ist.

Beim Ableuchten des Blasenbodens muß auch berücksichtigt werden, daß die anatomischen Verhältnisse es nur gestatten, denselben aus einer gewissen Nähe zu betrachten; hierzu kommt, daß die Lampe infolge der Mercierkrümmung des Kystoskopes sehr leicht den Blasenboden berühren und Verbrennungen herbeiführen kann. Aus diesen beiden Gründen muß bei dem Blasenboden zugekehrtem Prisma der Trichter dauernd etwas gesenkt werden, wie es Fig. 59 anzeigt, um Prisma und Lampe vom Blasenboden entfernt zu halten. Bei Einstellung IV IV (Fig. 59) des Kystoskopes können wir den Blasenboden bis A besichtigen; bei noch stärkerem Senken des Trichters gestattet uns die Einstellung V V auch den Übergang des Blasenbodens in die hintere Blasenwand bis B in das Gesichtsfeld zu bringen.

Der IV. Streifen zieht wiederum in der Reihenfolge des II. an unserem Auge vorüber, und so fort bis das Kystoskop auch den rechten Nachbarstreifen des I. Blasenstreifens ins Gesichtsfeld gebracht hat. Sobald im Laufe der Untersuchung das Prisma der rechten Blasenwand zugekehrt ist, müssen wir, um den Übergang derselben in die hintere Blasenwand uns zugänglich zu machen, den Trichter nach rechts vom Patienten drängen.

---

*) Die durch die Drehung veränderte Einstellung des Prismas ist punktiert angedeutet.

Aus Fig. 60, die gleichfalls einen Sagittalschnitt und gleichzeitig eine Kombination der Fig. 57 und 59 darstellt, ersehen wir, wie groß der zentral gelegene Teil der hinteren Blasenwand ist, der uns bis jetzt entgangen ist. Bei dem Scheitel zugekehrtem Prisma — Einstellung III III — überblicken wir die hintere Blasenwand bis C,*) bei dem Blasenboden zugekehrtem Prisma — Einstellung V V — bis B**); es ist also ein Teil der hinteren Blasenwand unserem Auge entgangen, der uns im Sagittalschnitt als B C (schraffiert) entgegentritt, und der bei Einstellung VI VI (Fig. 60) des Kystoskopes, bei der die freie Fläche des Prismas der hinteren Blasenwand annähernd parallel gestellt ist, im Gesichtsfeld erscheint. Um diese Einstellung VI VI zu gewinnen, muß das Kystoskop möglichst tief in die Blase eingeführt und hinterher der Kystoskoptrichter stark gesenkt werden.

3. Maßnahmen zur Verhütung der Infektion bei der Kystoskopie.

Im chirurgischen Sinne sind wir nicht in der Lage eine kystoskopische Untersuchung steril auszuführen, da wir die Urethra nicht keimfrei machen können. Die langjährigen Erfahrungen der Praxis haben uns jedoch genügend Mittel und Wege gezeigt, wie wir um diese Klippe herumkommen, so daß wir jetzt in der Tat, ohne eine Infektion fürchten zu brauchen, an die kystoskopische Untersuchung herangehen können.

Daß der Untersucher die Hände gründlich reinigen und hinterher auch desinfizieren muß, ist selbstverständlich; ebenso selbstverständlich ist es, daß der Untersucher niemals mit den Teilen der einzuführenden Instrumente, die in die Blase gelangen, in Berührung kommen darf.

Alle für die Untersuchung erforderlichen Flüssigkeiten (die 2% β-Eukain- oder Novokainlösung (VI. Kap., 6) und die 3% Borlösung), das Gleitmittel, ferner die Katheter und Spritzen bereiten der Sterilisierung keine Schwierigkeiten, da sich ihre Keimfreimachung durch Auskochen auf die denkbar einfachste Weise ermöglichen läßt.

Die 2% β-Eukainlösung wird am besten kurze Zeit vor der Kystoskopie bereitet; in 50 g kochendes Wasser wird 1 g β-Eukain geschüttet. Nach Aufkochen der Lösung läßt man dieselbe abkühlen, um sie für den Gebrauch zur Hand zu haben.

Zum Schlüpfrigmachen der Katheter und Kystoskope ziehe ich das von Nitze empfohlene Glyzerin, das gleichfalls unmittelbar vor der Kystoskopie durch Aufkochen im Reagenzglas sterilisiert werden kann, allen sonst empfohlenen Präparaten (Katheterpurin, Tragakanth-Emulsion) vor.

---

*) Die gleiche Einstellung zeigt auch Fig. 57.
**) Die gleiche Einstellung zeigt auch Fig. 59.

Für die Untersuchung sind zwei Spritzen erforderlich; eine 10 ccm fassende Spritze mit kegelförmigem Ansatz zur Ausspülung der Urethra ant. und eventuellen Anästhesierung und eine 100 ccm fassende Spritze zur Blasenspülung und Blasenfüllung. Am brauchbarsten sind die Janetschen Spritzen, die aus Glas und Metall bestehen und einen Duritkolben besitzen, der das Auskochen gut verträgt.

Auch die Sterilisierung und das Sterilerhalten der Katheter läßt sich durchaus einwandsfrei auf einfache Weise durchführen. Seit Jahren verfahre ich bei der Sterilisierung von Nélaton- und Seidengespinstkathetern in gleicher Weise wie bei den Metallkathetern. Zuerst werden die Katheter in Seifenwasser mechanisch von den ihnen anhaftenden Partikeln befreit und ihre Kanäle unter kräftigem Druck mit der Spritze durchgespült; hierauf werden sie in kaltes Wasser geworfen und darin ohne jeden Zusatz 5 Minuten lang gekocht. Zum Zwecke der sterilen Aufbewahrung werden die weichen Katheter, nachdem durch Schräghalten des Sterilisatoreinsatzes das Wasser abgeflossen, am extravesikalen Ende mittels steriler Pinzette gefaßt und mit den Augen voran in sterile, dünne Glasröhren, die immer nur einen Katheter beherbergen, gebracht; die Röhren werden mit angesengten Wattetampons geschlossen. Das Trocknen der Katheter wird sehr beschleunigt durch vertikales Aufstellen der Glasröhren in den üblichen Metallgestellen und zwar mit nach unten gekehrten Wattepfropfen, die das abfließende Wasser aufsaugen. Die Nélatonkatheter erhalten sich bei diesem Verfahren, ohne zu leiden, sehr lange brauchbar; sie leiden aber sehr und werden oft nach einmaligem Auskochen vollständig verdorben, wenn sie in heißes statt, wie empfohlen, in kaltes Wasser gebracht werden. Wenn auch die elastischen Katheter mit gewebter Unterlage etwas weniger widerstandsfähig der Kochmethode gegenüber sind als die Nélatonkatheter, so ist diese Methode gleichwohl wegen ihrer Einfachheit und Zuverlässigkeit sehr zu empfehlen.

Auch die Sterilisation im strömenden Wasserdampf vertragen die Nélaton- und Seidengespinstkatheter und ebenso auch die Ureterkatheter eine gewisse Zeit, nur muß ein jeder für sich mit Fließpapier umwickelt werden, um ein Zusammenkleben zu verhindern.

Ferner wird die Desinfektion mit Dämpfen von Formaldehyd und seiner verschiedenen Präparate (Formol, Formalith, Trioxymethylen) von vielen Seiten empfohlen. Bei Anwendung dieser Methode ist stets genau darauf zu achten, daß die Katheter außen und innen von Eiter, Blut, Schleim und von Fett und Seife vollständig befreit sind. Die Formalindesinfektion kann bei Zimmertemperatur oder bei erhöhter Temperatur vorgenommen werden.

Zur Desinfektion bei Zimmertemperatur bedarf es nur dicht verschließbarer Glas- oder Metalltuben, in denen sich ein Formaldehydentwickler befindet.



Fig. 61.

Die Desinfektionsdauer bei Zimmertemperatur beträgt 48 Stunden. Dieser Modus kann aber nur für Katheter mit weiten Kanälen, also niemals für Ureterkatheter, als zuverlässig gelten. Das von mir angegebene, in Fig. 61 abgebildete Metallrohr, das an beiden Seiten mit Verschlußkappen dicht verschlossen werden kann, hat sich mir zur Formalindesinfektion von Blasenkathetern und auch zur sterilen Aufbewahrung von Blasen- und Ureterkathetern als sehr praktisch erwiesen. Innerhalb des Rohres, in der Nähe der einen Verschlußkappe (F), befindet sich eine perforierte Metallplatte, auf die einige Formalintabletten gelegt werden; durch das andere Ende des Rohres werden die vollständig trocknen Katheter in den Tubus hineingebracht. Vor dem Gebrauch müssen jedoch die längere Zeit im Formalinapparat aufbewahrten Katheter von dem ihnen anhaftenden, die Schleimhaut reizenden Paraformaldehyd durch Abspülen mit einer sterilen Lösung befreit werden.

Einen wesentlichen Fortschritt bedeutet die Formalinsterilisation unter erhöhter Temperatur (75°) (Adrian, Sittler), die sich durch den von Adrian für die urologische Praxis angegebenen Sterilisator mittels Formalinwasserdämpfe in 5 Minuten in zuverlässiger Weise und ohne daß die Katheter leiden, durchführen läßt. Die für eine Sterilisation nötige Formalinlösung besteht aus 20 ccm Wasser und 4—8 Tropfen offizinellen Formalins. Zur Erzeugung der nötigen Wärme (75°) dient eine gewöhnliche, zugleich als Untersatz für den die Katheter aufnehmenden Metallzylinder dienende Spirituslampe.

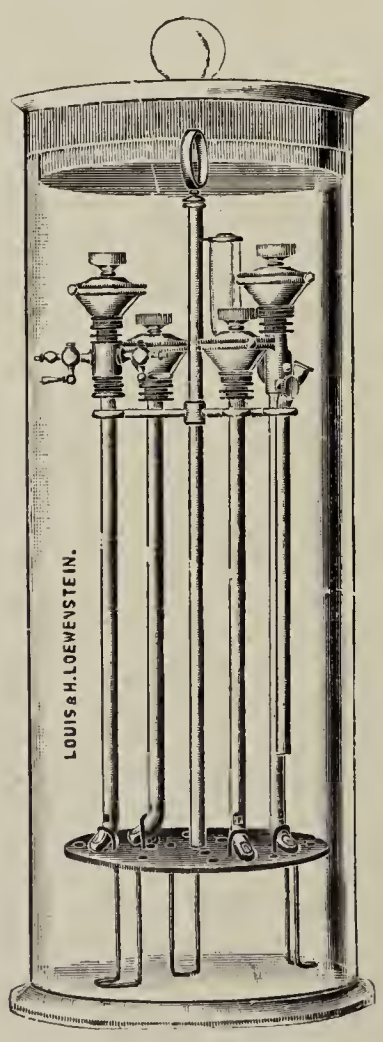

Fig. 62. Formalindesinfektionsgefäß für Kystoskope.

Was die Desinfektion der Kystoskope anbetrifft, haben die Autoren verschiedene Wege eingeschlagen, um auch das ganze Kystoskop keimfrei zu machen. Darin jedoch sind alle Autoren einig, daß die von der Optik trennbaren Teile der verschiedenen Kystoskope, des Ureterenkystoskopes, der Katheterkystoskope, der Operationskystoskope usw. durch einfaches Kochen sterilisiert werden müssen, und daß das Aufbewahren der desinfizierten und sorgfältig abgetrockneten Kystoskope in einem mit Formalindämpfen angefüllten Glasgefäß (Fig. 62) dieselben auch auf beliebig lange Zeit keimfrei erhält.

Bei der Anwendung von Formalindämpfen darf, das möchte ich auch an dieser Stelle hervorheben, nicht unterlassen werden, die Optik am Okular durch das Trichterverschlußstück

exakt abzudichten, da sich sonst Formalindämpfe auch im optischen Rohre kondensieren und eine Trübung der Linsen verursachen.

Um die Sterilisierung des die Optik enthaltenden Teiles des Kystoskopes haben sich besonders Nitze und Kollmann Verdienste erworben.

Nitze hat einen Sterilisierungsapparat angegeben, der alle Teile der Kystoskope, die mit dem Patienten direkt oder indirekt während der Untersuchung in Berührung kommen, durch strömenden Wasserdampf sterilisiert. Der Apparat (Fig. 63), in welchem durch eine Spirituslampe Wasser zum Kochen gebracht wird, ist so eingerichtet, daß sich der Schaft der Kystoskope im Inneren des mit strömendem Wasserdampf erfüllten Zylinders befindet, und daß bei den Irrigationskystoskopen der Wasserdampf durch die Kanäle strömen muß. Daß der Kystoskoptrichter nicht dem strömenden Wasserdampf ausgesetzt wird, beeinträchtigt dieses Verfahren in keiner Weise, da der Anwendung des Kystoskopes ein genügend langer Aufenthalt desselben in Formalindämpfen vorausgeht und im übrigen der Trichter, der zur Vorsicht noch mit einem sterilen Tupfer umgeben werden kann, mit dem Patienten überhaupt nicht in Berührung kommt.



Fig. 63. Sterilisierungsapparat für Kystoskope nach Nitze.

Kollmann, der als einer der ersten der Desinfektion des kystoskopischen Instrumentariums sein regstes Interesse zuwandte und bei allen von ihm konstruierten Kystoskopen immer darauf sah, daß die mit dem Patienten in Berührung kommenden Metallteile getrennt vom optischen Apparate auskochbar sind, ist es gelungen völlig auskochbare Kystoskope zu konstruieren, indem er die Schutzverschraubung über dem Okular mit einem längeren Rohr versah, dessen offenes Ende beim Kochen aus dem Sterilisator herausragt. Durch dieses Ventilationsrohr (Fig. 63) wird es ermöglicht, daß die Luft im Inneren des Instrumentes nicht mehr hermetisch abgeschlossen ist; die Luft kann sich vielmehr beim Kochen beliebig ausdehnen, ohne einen Druck auf die Kittung des Prismas und andere weniger resistente Stellen auszuüben.

Sowohl die Nitzesche Methode der Dampfsterilisation als auch die eben geschilderte Kollmannsche Methode haben nicht die allgemeine Verbreitung gefunden, die sie verdienten. Wenn auch optische Systeme mit angekitteten Spiegelprismen nicht nach jedem Gebrauch wie eine Metallsonde wahllos hohen Temperaturen ausgesetzt werden dürfen, so sollten diese Methoden doch wenigstens nach infektiösen Fällen in Anwendung gezogen werden.

Es ist wohl aber nicht allein die Furcht, es könnten die Kystoskope durch die häufige Anwendung hoher Temperaturen geschädigt werden, die von der in Anspruchnahme der genannten Methoden abhält, sondern es fällt auch gleichfalls der Umstand sehr ins Gewicht, daß sich in der Praxis andere Desinfektionsmethoden bewährt haben, bei denen die Kystoskope nicht den geringsten Schaden erleiden.

So hat Casper ein auf Experimente gestütztes Desinfektionsverfahren empfohlen, das viele Anhänger gefunden hat. Casper »reibt das Kystoskop und vom Ureterkystoskop die nicht entfernbaren Metallteile mit drei in Seifenspiritus getränkten Tupfern und Wattebäuschchen nach einander tüchtig je eine Minute lang ab, wobei er den Kanten und Winkeln an der Lampe und am Prisma besondere Aufmerksamkeit schenkt.« Hierauf wird das Kystoskop in einen gleichfalls in Seifenspiritus getränkten Tupfer gewickelt, in dem es bis zum Gebrauche bleibt. Die entfernbaren Metallteile der Kystoskope werden, wie üblich, gekocht.

Knorr wendet die Reinigung mit Seifenspiritus in Kombination mit der Formalindesinfektion an, und zwar stellt er das mit Seifenspiritus gereinigte, mit dem Trichterverschlußstück geschützte Kystoskop nach nicht infiziertem Falle eine halbe Stunde in eine 3 % wässerige Formalinlösung. War der Fall dagegen infektiös, dann wird das Kystoskop mehrere Stunden hindurch in der Formalinlösung belassen. Das trocken abgeriebene Kystoskop wird alsdann mit aufgeschraubtem Verschlußstück im Formalindampfapparat aufbewahrt.

Ich selbst bediene mich gleichfalls seit Jahren des Seifenspiritus, nach dessen Anwendung ich die Kystoskope, ohne die Verschlußhähne der Irrigationskanäle zu schließen, in einen mit 3 % Karbollösung gefüllten Glaszylinder stelle. Vorher werden jedoch die Irrigationskanäle noch unter kräftigem Drucke mehrere Male gründlich mit 3 % Karbollösung durchgespritzt. Nach einer Stunde — nach Anwendung bei infektiösen Fällen nach zehn Stunden — werden hierauf die Instrumente trocken abgerieben. Auch die Irrigationskanäle werden durch kräftiges Schwenken in der Luft und durch Durchspritzen von Luft mittelst einer trockenen Spritze möglichst von der in ihnen befindlichen Flüssigkeit befreit. Die so behandelten Instrumente werden alsdann mit verschraubtem Trichter und offengelassenen Irrigationshähnen in den Formalinbehälter gestellt.

Für die sterile Aufbewahrung eines einzelnen Kystoskopes in Formalindämpfen, ganz besonders aber, wenn der sterile Transport eines Kystoskopes in Frage kommt, um eine kystoskopische Untersuchung in der Wohnung des Patienten vorzunehmen, sind die von Kollmann und Wossidlo empfohlenen Formalindesinfektionshülsen für Kystoskope sehr zweckmäßig.

Bevor ein Kystoskop den Formalindämpfen übergeben wird, muß stets noch einmal geprüft werden, ob Okular und Prisma vollständig sauber sind, und ob auch die Lampe tadellos funktioniert, damit das Instrument jederzeit gebrauchsfertig zur Verfügung steht. Wenn auch bei Einschaltung des Stromes, unmittelbar vor der Untersuchung, eine Lampe durchbrennt, so kann sie, ohne die Desinfektion zu gefährden, durch eine andere ersetzt werden, die mittelst einer Pinzette wiederholt durch die Flamme gezogen worden ist.

Wer es irgend durchführen kann, dem empfehle ich ferner, sich für nichtinfektiöse Fälle ein besonderes Kystoskop zu reservieren, das natürlich gleichfalls nach jedem Gebrauch einer gründlichen Desinfektion unterworfen werden muß, und es stets zu vermeiden, ein infiziertes Instrument an demselben Tage zum zweiten Male zu gebrauchen.

Mit der Sterilisierung der zur kystoskopischen Untersuchung erforderlichen Flüssigkeiten und Instrumente ist unsere Aufgabe aber erst zum kleinsten Teile erfüllt, denn in der Umgebung der Eichel und innerhalb der Urethra lauern die Feinde, die mit den Instrumenten unvermeidlich in die Blase gelangen. Daher müssen wir vor allem bemüht sein, durch vorsichtiges Einführen der Instrumente und durch möglichst schonend ausgeführte Bewegungen des Kystoskopes Schleimhautverletzungen in der Urethra post. und Blase zu vermeiden, die als locus minoris resistentiae die Infektion begünstigen.

Ferner dürfen wir es niemals unterlassen, da wir die Urethra nicht keimfrei machen können, die durch die Praxis erprobten prophylaktischen Maßnahmen, die darauf hinzielen, die in die Blase gelangten Mikroorganismen unschädlich zu machen, in Anwendung zu ziehen.

Die erste Maßnahme, die wir in der genannten Richtung dem Patienten gegenüber zu treffen haben, ist die Verordnung von Urotropintabletten (Posner) (dreimal täglich 0,5 in Wasser gelöst), die dem Urin antiseptische Eigenschaften verleiht, um so die in die Blase gelangten Mikroorganismen in ihrer Fortentwicklung zu hemmen. Wenn irgend möglich, sollte der Patient schon ein oder zwei Tage vor der Untersuchung das Medikament nehmen. Ferner müssen wir, um die Zahl der Mikroorganismen in der Urethra möglichst zu vermindern, den Patienten unmittelbar vor der Untersuchung unter kräftigem Drucke urinieren*) lassen, hierauf werden Glans und Präputialsack mit Wasser und Seife gereinigt und die Umgebung des Orificium urethrae

*) Vorbereitung blutender Patienten Seite 70.

int. mit Sublimat 1 : 1000 abgerieben. Vor Einführung des Katheters wird endlich noch die Urethra ant. so lange mit der 10 ccm-Spritze ausgespritzt, bis die injizierte Borlösung vollständig klar abläuft. Bei Frauen erfordert nicht selten vorhandener Fluor eine Berieselung der Genitalien; in den meisten Fällen aber genügt es, das sichtbar eingestellte Orificium urethrae und seine Umgebung mit einem in 1‰ Sublimatlösung getauchten Tupfer zu reinigen.

Ich unterlasse es auch niemals, die Patienten nach der Kystoskopie zur vollständigen Entleerung der Blase aufzufordern; denn es ist doch wohl anzunehmen, daß mit der Borlösung auch ein Teil der eingeführten Bakterien gleichzeitig die Blase verläßt. Aus diesem Grunde führe ich auch Patienten mit Residualharn nochmals den Katheter ein, entleere die Blase und benutze die Gelegenheit, eine Ausspülung von 1 : 1000 Argent. nitr. anzuschließen. Die leichte Empfänglichkeit der Prostatiker für Cystitis nach Einführung von Instrumenten müssen wir zum allergrößten Teile dem vorhandenen Residualharn zur Last legen, in dem die Bakterien die besten Bedingungen für ihre Entwicklung finden. Daher rate ich dringend, die Entleerung des Residualharns niemals zu unterlassen. Endlich dürfen wir niemals einen Patienten kystoskopieren, den wir nicht in den darauf folgenden Tagen zu beobachten in der Lage sind, um bei den ersten Reizerscheinungen von seiten der Blase sofort die erforderlichen Maßnahmen treffen zu können.

4. Die kystoskopischen Vorübungen am Blasenphantom.

Zum Zweck des Erlernens der Kystoskopie sind Blasenphantome der verschiedensten Art (Nitze, Viertel, Stoeckel, Lohnstein, Janet, Valentine, Wullstein, V. Blum) konstruiert worden, da Leichen sich als ungeeignet erwiesen haben. Das gebräuchlichste Modell ist das Nitzesche (Fig. 64). Dasselbe besteht aus einer aus Gummi nachgebildeten Blase, die auf einem Metallständer um eine horizontale Achse drehbar ist. Wullstein fertigte Phantome aus gehärteten Leichenblasen an, deren natürliche Form und Farbe erhalten waren, und spannte dieselben in zu diesem Zweck konstruierte Stative ein. Die Wullsteinschen Phantome eignen sich außerordentlich für das Studium pathologischer Zustände des Blaseninnern. Durch Einsetzen von bemalten, aus Kunstbronze gegossenen Ersatzplatten ermöglicht auch das Blumsche Phantom das Studium pathologischer Prozesse (Carcinoma und Papilloma vesicae, Oedema bullosum, Vessie à colonnes, Tuberculosis vesicae) und das Erlernen der intravesikalen Operationsmethode der Geschwülste.

Fig. 64. Blasenphantom nach Nitze.

Um die optischen Eigenschaften des Kystoskopes in einer geschlossenen Höhle zu studieren und die kystoskopische Technik zu erlernen, ist das Nitzesche Phantom unentbehrlich. Durch Einlegen von Fremdkörpern in das mit Wasser gefüllte Phantom können wir uns im Schätzen der Größe derselben üben und auch die »Bildverdrehungen« (Seite 17) richtig deuten lernen; wir können ferner auch die Vorübungen zur Ausführung des Ureterenkatheterismus am Phantom machen. Endlich aber ist das Phantom von der allergrößten Bedeutung für das Erlernen der intravesikalen Eingriffe zur Entfernung von Blasentumoren. Wer diese Methode sich aneignen will, dem empfehle ich, sich auf jeden einzelnen Fall von neuem einzuüben, denn ein jeder neue Fall stellt immer wieder neue Ansprüche an unsere Technik, im wesentlichen bedingt durch den veränderten Sitz des Tumors. Sobald Sitz und Größe des Tumors durch die kystoskopische Untersuchung festgestellt sind, wird die Neubildung aus Schwamm nachgeformt und mittels einer kleinen Stecknadel an der analogen Stelle im Phantom festgesteckt; doch ist hierbei darauf zu achten, daß die Stecknadel die Gummiwand nicht ganz durchbohrt; sie muß der Wand parallel eingesteckt werden. Hierauf beginnen die Versuche, die Schlinge um den Tumor zu legen. Durch Zurückklappen des Blasenscheitels können wir unsere Leistungen auch durch direktes Betrachten kontrollieren. Nur wer die allgemeine kystoskopische Technik gut beherrscht, sollte an die Einübung der intravesikalen Operationsmethode herangehen.

Wer die Kystoskopie als Autodidakt erlernen will, dem empfehle ich zuerst die in diesem Kapitel aufgezählten Vorübungen am Phantom. Der Anfänger darf dann nicht etwa sofort an pathologische Fälle herangehen, sondern er muß sich erst an normalen, toleranten Blasen mit der Anatomie des Blaseninnern am Lebenden im kystoskopischen Bilde vertraut machen. Sind diese Vorübungen absolviert, und gelingt es auch die Ureterenmündungen schnell und zielbewußt einzustellen, dann erst ist es an der Zeit, an pathologische Fälle heranzugehen und zwar zuerst an solche, die an die Technik und Diagnostik keine großen Ansprüche stellen, um dann fortschreitend auch schwierigere Fälle zu untersuchen.

5. Lagerung des Patienten. Der kystoskopische Untersuchungstisch.

Die annähernd horizontale Rückenlagerung des Patienten ist sowohl für diesen als auch für den Kystoskopierenden die bequemste. Da die richtige Lagerung des Patienten für das Gelingen der Untersuchung und insbesondere für operative Eingriffe im kystoskopischen Bilde von nicht zu unterschätzender Bedeutung ist, hat Nitze einen kystoskopischen Untersuchungstisch angegeben, der in Fig. 65 abgebildet ist. Dieser Tisch ist so eingerichtet, daß der Untersuchende zur Not auch ohne jede

Assistenz auskommt. Für den Akkumulator bezw. Anschlußapparat und für das Gefäß, das das abfließende Spülwasser aufnehmen soll, ist unterhalb der Polsterung auf einer Holzplatte Raum vorgesehen. Der Rheostat befindet sich vorn am Tisch, leicht erreichbar. Eine am rechten vorderen Beine des Tisches befindliche, einem Klavierpedal ähnliche Vorrichtung ermöglicht es, mit dem Fuße den Strom zu öffnen und zu schließen. In der Nähe des linken Vorderbeines gestattet eine gleiche Vorrichtung die Kaustik in Betrieb zu setzen. Endlich ist der Tisch auch mit einem Stativ zum Fixieren des Kystoskopes und mit einem Zeichenbrett ausgestattet, um auch während der Kystoskopie eine Skizze vom kystoskopischen Bilde entwerfen zu können.

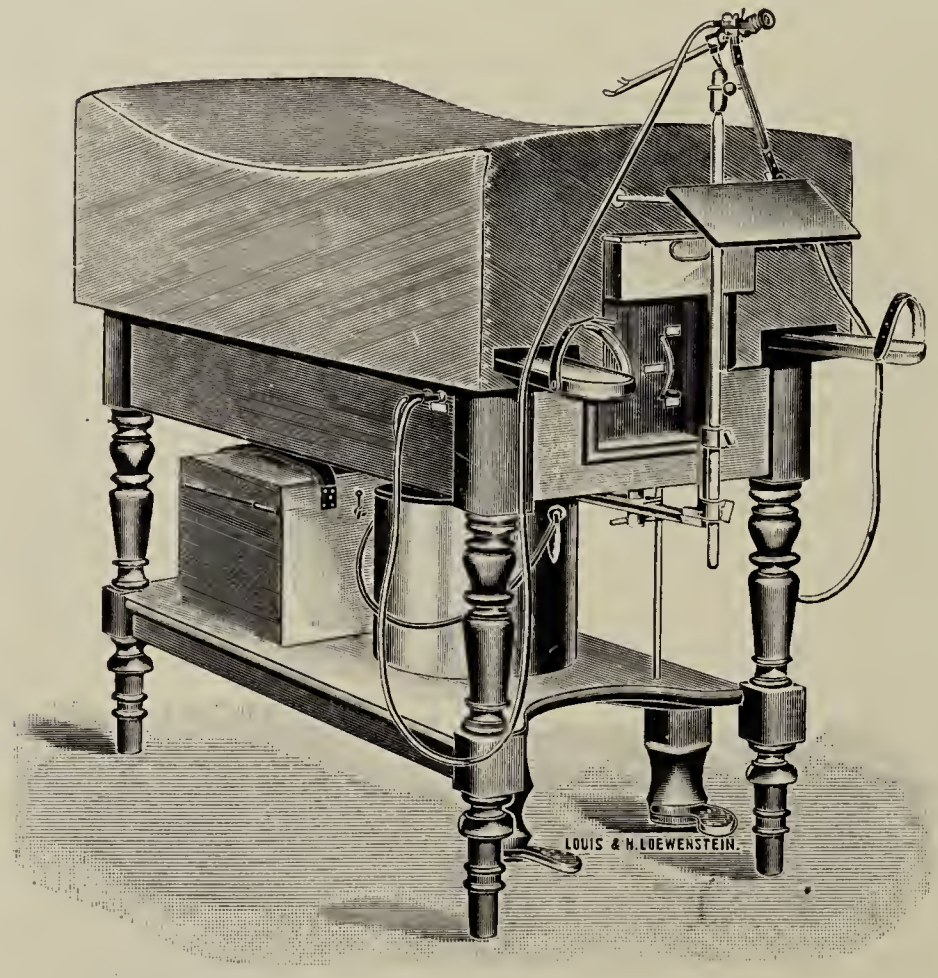

Fig.. 65. Untersuchungstisch nach Nitze.

Die vorderste Partie des Tisches ist leicht erhaben; gegen die Mitte des Tisches hin vertieft sich allmählich die Polsterung, um dann wieder nach hinten allmählich anzusteigen, so daß der Kopf, der noch zweckmäßig durch eine unter den Nacken geschobene Rolle erhöht wird, ein wenig höher liegt. Der Patient, der zum Zwecke der kystoskopischen Untersuchung nur von einem Bein die Hose (auch die Unterhose) abzuziehen braucht, muß wie bei der Steinschnittlage mit dem Steiß bis hart an den vorderen Rand der Polsterung heranrücken. Frauen brauchen sich in keiner Weise zu entkleiden, falls sie nicht geschlossene Hosen tragen.

Die Füße werden durch Fußhalter gestützt; ein Fixieren oder Stützen der Kniee ist nicht erforderlich, da dies den Patienten unnötig belästigen und auch der genügenden Spreizung der Beine hinderlich sein würde.

Die Lagerung für die Luftkystoskopie wurde schon Seite 68 besprochen.

Für Chirurgen und Gynäkologen, für die die Kystoskopie nur einen kleinen Teil ihrer Tätigkeit ausmacht, empfiehlt es sich, einen Untersuchungsstuhl zu wählen, der gleichzeitig auch für andere Untersuchungsmethoden brauchbar ist. Allen Ansprüchen in dieser Hinsicht kommt der etwas modifizierte Simssche Untersuchungsstuhl (Fig 66) nach. Bei der Umstellung dieses Stuhles für die kystoskopische Untersuchung muß

jedoch immer darauf geachtet werden, daß die Beckenplatte so weit erhöht wird, daß das Okular des eingeführten Kystoskopes sich in Augenhöhe des sitzenden Untersuchers befindet. Auch Kollmann hat einen praktischen urologischen Untersuchungs- und Operationstisch konstruiert, der die verschiedensten

Fig. 66.

Lagerungsbedingungen in bequemer Weise ermöglicht (Centralblatt f. d. Krankheiten der Harn- und Sexualorgane VIII. Bd., Heft 10).

Der Untersuchungstisch muß im Untersuchungszimmer stets so aufgestellt sein, daß der Untersuchende den Fenstern den Rücken kehrt, noch besser ist es, wenn das Licht durch einfache Vorhänge etwas abgeblendet wird.

Als Stuhl für den Untersucher während der Kystoskopie eignet sich am besten

ein in der Höhe verstellbarer Schemel, um nach Bedürfnis bald niedriger bald höher sitzen zu können, was besonders bei intravesikalen Eingriffen erwünscht ist.

Kann eine kystoskopische Untersuchung in der Wohnung des Patienten nicht umgangen werden, so läßt sich ein einfacher Tisch für unseren Zweck herrichten, vorausgesetzt natürlich, daß genügende Assistenz vorhanden ist.

6. Gang einer kystoskopischen Untersuchung.

I. Prüfung des Instrumentariums.

Ehe wir an die Vorbereitung eines Patienten zum Zwecke der kystoskopischen Untersuchung herangehen, müssen wir stets eine Prüfung des kystoskopischen Instrumentariums vorausschicken, damit sich nicht, falls im letzten Moment ein Wechseln der Lampe sich als notwendig erweist, oder falls Kabel oder Stromquelle nicht funktionieren, in der Zeit, in der wir die Störung beseitigen, das Blasenmedium wieder trübt, sodaß eine neue Blasenfüllung erforderlich wird. Auch muß stets, wie schon an anderer Stelle erwähnt, vor Einführung des Kystoskopes die Stromquelle auf die Lampe eingestellt werden, da wir ein sicheres Urteil über die genügende Helligkeit der Lampe nur in einwandsfrei klarem Medium haben.

II. Vorbereitung des Patienten.

Dieselbe spielt sich in folgender Reihenfolge ab:

1. Spontane Entleerung der Blase. Vorbereitung bei Hämaturie siehe Seite 70.
2. Nach Lagerung auf dem Untersuchungstisch und Säuberung des Präputialsackes und der Glans wird die Urethra ant. mit steriler Borlösung ausgespritzt. Hierauf wird ein steriles in der Mitte durchlöchertes Tuch über den Penis gezogen. Bei Frauen wird das Orificium urethrae und seine Umgebung mit einem feuchten 1 ‰ Sublimattupfer gereinigt. Bei stärkerem Fluor aus der Scheide ist eine Scheidenspülung oft nicht zu umgehen, wobei hinterher zweckmäßig die Scheide mit Gazestreifen abgedichtet wird.
3. Wenn erforderlich, Anästhesierung der Urethra.

Abgesehen von den auf Seite 66 erwähnten Fällen anästhesiere ich nur äußerst selten, da die Untersuchung auch ohne Anästhesierung schmerzlos ausführbar ist. Nitze anästhesierte jeden Fall und bediente sich ausschließlich des β-Eukains. Er ging bei der Eukainisierung in der Weise vor, daß er mit einer 10 ccm-Spritze 30 ccm einer 2 % β-Eukainlösung unter schwachem Drucke in die Urethra ant. einspritzte. Die drei Spritzen werden schnell hintereinander injiziert und dann zusammen sofort nach Injektion der dritten Spritze entleert. Durch das Flüssigkeitsquantum wird der Sphinkter ext. überwunden, und das Anästheticum gelangt auf diese Weise auch in den Blasenhals.

In neuerer Zeit wird an Stelle des β-Eukains ein jedesmal frisch zubereitetes Novokain-Suprareningemisch empfohlen. Für eine Anästhesie sind gleichfalls 30 ccm einer 2% Novokain. nitr.-Lösung, der 15 Tropfen einer 1‰ L.-Suprarenin-lösung (L.-Separeninum hydrochl. syntheticum) zugesetzt werden, erforderlich. Das Gemisch ist durch Kochen sterilisierbar. Die injizierte Flüssigkeit muß 5—10 Minuten in der Urethra bleiben; im allgemeinen genügen 5 Minuten. Die Urethra kann durch Anlegen der Stockmannschen Penisklemme in sulco coronario verschlossen gehalten werden (Fig. 67).

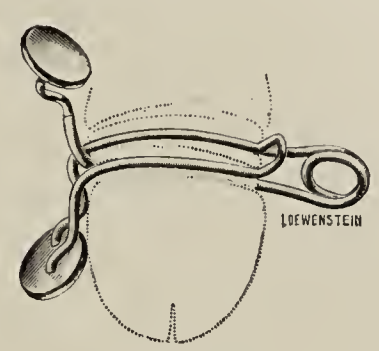

Fig. 67.
Stockmannsche Penisklemme.

Bei Kindern ist die Lokalanästhesie stets zu vermeiden; nur die Narkose kommt in Frage.

Viele Autoren wenden bei leicht empfindlichen und ängstlichen Patienten Morphium-Belladonna-Zäpfchen oder 1 g Antipyrin in Lösung per Klysma an. Was die Narkose anbetrifft, siehe Seite 67.

4. Einführung des Katheters und Entleerung des etwa vorhandenen Residualharns. In Fällen, in denen sich die Anästhesierung der Urethra als notwendig erweist, ist es zweckmäßig einen Seidengespinstkatheter mit Mercierkrümmung zu verwenden, weil durch die Anästhesierung die Urethralschleimhaut trocken und stumpf wird und dadurch die Einführung des sonst üblichen, weichen Nélatonkatheters sehr erschwert wird.
5. Blasenspülung.
6. Blasenfüllung.
7. Einführung des Kystoskopes.
8. Vor Entfernung des Kystoskopes: Öffnen des Stromes.

III. Prophylaktische Maßnahmen.

1. Nach Herausnahme des Kystoskopes muß die Blase entleert werden. Bei Vorhandensein von Residualharn erfolgt die Entleerung desselben mittels Katheters und daran anschließend eine Blasenspülung mit $^1/_{1000}$ Argent. nitr.
2. Verordnung von Urotropin-Tabletten, falls dies nicht schon einige Tage früher möglich war.
3. Anordnung, daß sich Patient am nächsten Tage in der Sprechstunde vorstellt.

VII. Kapitel.

Die normale Blase im kystoskopischen Bilde.

1. Farbe und Glanz der Schleimhaut. Gefäße. Balken, Schatten, Schleimhautfalten. Orificium vesicae (Sphinkterfalte). Vordere Blasenwand; suprasymphysärer Recessus. Luftblase. Bewegungen der Blasenwand. Der Blasenboden.

Farbe. Das kystoskopische Bild der normalen Blasenschleimhaut zeigt eine gewisse Ähnlichkeit mit dem Bilde des Augenhintergrundes. Die Färbung der kystoskopisch beleuchteten, normalen Blasenschleimhaut zeigt nicht nur bei den verschiedenen Individuen Übergänge vom Weißlichgelb zum Gelblichrosa, sondern auch dieselbe Blase kann unter veränderten Bedingungen einen sehr verschiedenen Farbenton bieten. Die Schleimhaut älterer oder anämischer Individuen erscheint, eine genügend helle Beleuchtung vorausgesetzt, sehr blaß, fast weißlichgrau, während bei jugendlichen Personen, deren Blase reichlicher vaskularisiert ist, durch das Überwiegen des roten Kolorits die Blasenschleimhaut hellgelb erscheint. Bei Schwangeren ist die Farbe mehr rötlich. Nur wenn wir die Blasenschleimhaut aus einer mittleren Entfernung betrachten, bietet sie das geschilderte Aussehen; nähern wir uns aber derselben oder wird durch Abfließen der Füllungsflüssigkeit während der Untersuchung die Blasenhöhle kleiner, so erscheint die Schleimhaut nicht mehr so hell; ihre Farbe geht ins Rötliche über, bedingt durch die Vergrößerung der Gefäßverzweigungen der genäherten Wand, welche diesen Farbenton hervorrufen. Aus diesem Grunde erscheinen auch stets die nächste Umgebung des Orificium urethrae int. und der vordere Teil des Blasenbodens sehr stark gerötet, da wir diese so überaus dicht vaskularisierten Partieen nur aus nächster Nähe betrachten können. Die gefäßarmen Partieen der Blasenschleimhaut, wie z. B. die der Symphyse anliegende Partie der vorderen Blasenwand (Tafel Nr. 13), werden natürlich durch die stärkere Belichtung infolge Annäherung der Lichtquelle die entgegengesetzte Wirkung hervorrufen; die Schleimhaut erscheint hellweiß. Nicht selten aber ist die rote Färbung der Schleimhaut bei Annäherung der Lichtquelle zum Teil auch die Folge eines diaphanosko-

pischen Effekts, da der Lichtquelle sehr nahe liegende Gebilde, wie Schleimhautfalten, Harnleiterwülste, durchleuchtet werden. Um nicht Irrtümern anheimzufallen, müssen wir daher stets Schleimhautpartien, die eine von der Norm abweichende Farbe bieten, aus verschiedenen Entfernungen betrachten.

Der Farbenton ist aber auch von der Durchsichtigkeit des Mediums und, wie schon angedeutet, von der Helligkeit der Lampe abhängig.

Wenn sich im Laufe einer länger dauernden Untersuchung der Blasenflüssigkeit viel Urin oder geringe Mengen Blut beigemengt haben, so wird das flüssige Medium undurchsichtiger, und die Schleimhaut erscheint aus diesem Grunde rötlicher. Der gleiche Effekt tritt ein, wenn die Lampe nachgelassen hat und statt des hellweißen ein mehr rötliches Licht liefert, oder wenn durch sehr entfernte Aufstellung der Lichtquelle von der Blasenwand letztere nur schwach beleuchtet wird.

Glanz. Die normale Schleimhaut zeigt ferner im kystoskopischen Bilde den allen Schleimhäuten eigentümlichen feuchten Glanz, der bei akuter Entzündung sich noch erhöht, bei chronischer aber vermißt wird, wodurch dann die Schleimhaut ein trockenes, stumpfes Aussehen erhält. Sowohl den feuchten Glanz bei normaler Schleimhaut, als auch das an dessen Stelle getretene trockene und stumpfe Aussehen in Fällen von chronischer Cystitis bringen meine Tafeln deutlich zum Ausdruck. Ein Vergleich der Tafeln Nr. 7, 11, 15 und 16, die von Individuen mit normaler Blasenschleimhaut stammen, mit den Tafeln Nr. 14, 18 und 42, die von Patienten gewonnen wurden, die jahrelang an chronischer Cystitis litten, ist sehr lehrreich; die Schleimhaut der letzterwähnten Tafeln erscheint trocken, stumpf und mehr oder weniger uneben; es fehlt vollständig der feuchte Glanz; wir können also von diesen Tafeln die charakteristischen Merkmale der chronischen Cystitis ablesen (IX. Kap. 1).

Gefäße. Der Durchsichtigkeit des zarten Epithels der normalen Blasenschleimhaut verdankt das kystoskopische Bild bei nicht zu entfernter Einstellung einer Blasenwandpartie die Wahrnehmbarkeit scharfkonturierter, arterieller Gefäßverzweigungen, die sich bei noch weiterer Annäherung des Prismas bis in die feinsten Details verfolgen lassen. Bei Verlust der Zartheit des Epithels werden die Gefäßzeichnungen undeutlich, sie verlieren ihre scharfen Konturen. Tiefere Veränderungen des Epithels, die eine Folge lange bestehender, chronischer Cystitis sind, können jedoch den vollständigen Verlust der Durchsichtigkeit herbeiführen, so daß Gefäßzeichnungen auf großen Flächen ganz vermißt werden. Größere Arterienstämme werden am Orificium urethrae int. angetroffen. Dieselben verzweigen sich nach allen Richtungen und bilden, wie schon erwähnt, besonders an der vorderen Partie des Blasenbodens ein dichtes Gefäßnetz. Sehr häufig sieht man auch in der nächsten Nähe der Uretermündungen zierliche Gefäßverzweigungen, die kleine Äste in die Mündungen hineinsenden.

Die oberen Blasenpartien, besonders der Vertex der Blase und der der Symphyse anliegende Teil der vorderen Blasenwand, sind gefäßarm (Tafel Nr. 13).

Die Venen, die sich durch ein stärkeres Kaliber auszeichnen, sind kystoskopisch nur selten wahrzunehmen, am häufigsten noch bei älteren Männern sowie bei Frauen in der Gravidität und im Puerperium; man kann ihren Verlauf nur eine kurze Strecke verfolgen, da sie plötzlich in der Tiefe der Schleimhaut verschwinden. Am Blasenboden, in der nächsten Nähe des Sphinkters, werden die Venen am häufigsten gefunden. Sie präsentieren sich im Gegensatz zu den hellrot gefärbten Arterien als dunkelbläulich durchschimmernde Stämme, die bei älteren Individuen auch Schlängelung zeigen.

Tafel Nr. 15,*) die von einem 79jährigen Prostatiker stammt, gibt ein sehr charakteristisches Gefäßbild wieder. Links vom Beschauer präsentiert sich der sehr verdickte untere**) Sphinkterrand, von dem aus eine kräftig entwickelte, prall gefüllte Vene mit zahlreichen, zum Teil stärkeren Ästen im Bogen gegen die Mitte des Gesichtsfeldes zieht, um dann plötzlich zu verschwinden. Bei scharfer Einstellung im Stereoskop gewinnen wir selbst von den kleinsten Verzweigungen einen körperlichen Eindruck. Gegen die dunklen Venen treten die zierlichen, hellgrauen Zeichnungen der Endverzweigungen kleiner Arterien, die etwas tiefer in der Schleimhaut liegen, zurück. Einzelne in der unteren Hälfte des Gesichtsfeldes gelegene Arterienverzweigungen zeigen eine Reihe dunkler Punkte, die durch arteriosklerotische Veränderungen der Gefäßwand bedingt werden. Auch die Tafeln Nr. 5, 6, 7, 22 (Vene) und 46 bieten typische Gefäßbilder.

Balken. Schatten. Schleimhautfalten. In der normalen Blase sehen wir häufig im kystoskopischen Bilde auf der sonst glatten Schleimhautoberfläche vereinzelte, stärkere Detrusorbündel, sog. Trabekeln, die die Schleimhaut vorwölben. Veranlassen wir den Patienten während der Untersuchung zu einer Kontraktion des M. detrusor, dann sehen wir ein Netz von Balken entstehen; es treten an den mit der Umgebung nicht verbundenen, freibeweglichen Blasenwänden die sich zusammenziehenden Muskel-

---

*) Wer mit dem Gebrauch des Stereoskopes nicht vertraut ist, dem ist zu empfehlen, das Licht von der Seite auf die Tafeln fallen zu lassen. Der verschiebbare Bildhalter muß so lange den Gläsern des Stereoskopes langsam genähert oder entfernt werden, bis das Bild körperlich erscheint. Wenn es nicht sofort gelingt, nur ein Bild mit beiden Augen zu sehen, ist es ratsam, die Augen aus einer gewissen Entfernung den Gläsern zu nähern; es erscheint dann das körperliche Bild in geringer Entfernung hinter der schwarzen, kreisrunden Öffnung der Tafel.

**) Das kystoskopische Bild ist um 90^0 aus der natürlichen Lage verlagert, weil die Aufnahme der beiden Halbbilder noch mit meinem alten Schlitten räumlich hinter einander und nicht neben einander erfolgte. Mit dem Nitzeschen Kystoskop betrachtet, würde die verdickte Falte von oben her ins Gesichtsfeld ragen; bei Anwendung meines Korrigierapparates würde dieselbe, ihrer anatomischen Lage entsprechend, den unteren Teil des Gesichtsfeldes einnehmen.

bündel vorübergehend als Balken unter der Schleimhaut hervor. Die Balken in der normalen Blase ähneln den Trabekeln im Herzmuskel. Nicht selten aber sind vereinzelte Muskelbündel nur an kleinen, zirkumskripten Stellen stärker entwickelt, so daß es nicht zur Bildung von Trabekeln, sondern nur von kleinen Knoten kommt, die als knopfartige Gebilde neben den Trabekeln über die Schleimhaut hervorragen. Die Balken erscheinen hellweiß glänzend, zuweilen bieten sie eine hellrosa Färbung; sie werfen, wie alle die Blasenwand überragenden, undurchsichtigen Objekte, deutlich Schatten in der Blase. Die Balkenzüge kreuzen sich in allen nur möglichen Richtungen und bilden, indem sie kleine, an Muskelgewebe ärmere Partien der Blasenwand einschließen, die sog. Taschen der Blase. Aus diesen Taschen entstehen unter gewissen Bedingungen die Blasendivertikel (IX. Kap. 7).

Die Tafeln Nr. 16, 17 und 26 geben in sehr charakteristischer Weise die Trabekelbildung wieder; bei denselben ist allerdings zum Teil die physiologische Grenze überschritten.

Ist die Blase nur sehr gering angefüllt oder umgibt sie nur schlaff ihren Inhalt, so werden oft nicht alle Falten, in die sich die Schleimhaut bei leerer Blase zu legen pflegt, ganz ausgeglichen; wir finden daher besonders häufig im Bas-fond und an den unteren Partien der Seitenwände Schleimhautfalten. Da die Falten aus der Nähe betrachtet große, tumorartige Gebilde leicht vortäuschen, so ist es notwendig, solche Objekte auch entfernt einzustellen, und wenn dann noch Zweifel bestehen, durch Nachfüllen von Flüssigkeit die Schleimhaut ganz zur Entfaltung zu bringen, um auf diese Weise jeden Irrtum auszuschließen.

Mäßig gefüllte, schlaffe Blasen geben den auf ihnen lastenden Darmschlingen nach, so daß Partien der Blasenwand und zwar besonders der Vertex, in ähnlicher Weise wie durch den Uterus, gegen das Blasenkavum vorgebuchtet werden.

Orificium vesicae (Sphinkterfalte).*) Wenn wir nach Einführung des Kystoskopes in die Blase dasselbe bei nach oben gerichtetem Trichterknopf so weit herausziehen, daß ein Teil des Prismas in die Urethra getreten ist (Tafel Nr. 1 u. 13), während sich der Rest des Prismas unbedeckt in der Blase befindet, dann wird (ohne Korrigierapparat betrachtet) im unteren Teil des Gesichtsfeldes eine diffus rote, mit der Konkavität nach oben gerichtete Mondsichel sichtbar. Der Rest des innern Gesichtsfeldes, der dem in der Blase befindlichen Teil des Prismas entspricht und hellglänzend weiß erscheint, gibt eine Partie der vorderen Blasenwand wieder. Je tiefer wir das Prisma in die Urethra eintreten lassen, eine um so größere Partie des inneren Gesichtsfeldes nimmt die Mondsichel ein — sie wird breiter — und eine um so kleinere Fläche der vorderen Blasenwand wird unserem Auge zugänglich, bis durch Eintritt

*) Die Falte als Orientierungspunkt wird in Kap. VIII behandelt.

des ganzen Prismas in die Urethra das Gesichtsfeld vollständig tief dunkelrot erscheint.

In dieser letzten Situation, bei der das Fenster der Lampe die vordere Blasenwand unmittelbar berührt, dürfen wir aber nicht lange verharren, da sie leicht zu Verbrennungen führt; daher muß diese Einstellung des Kystoskopes möglichst vermieden werden. Eine gleiche Situation, die ein ähnliches kystoskopisches Bild bietet und dieselben Gefahren für den Patienten in sich birgt, wird auch herbeigeführt, wenn das Kystoskop zu weit gegen die hintere Blasenwand geschoben wird, so daß durch Ausbuchtung derselben die Lampe in eine künstlich geschaffene Nische gerät. Je nach der Tiefe dieser Nische wird das Lampenfenster ganz oder nur zum Teil von Schleimhaut bedeckt. Der hierdurch bedingte diaphanoskopische Effekt läßt bei vollständiger Bedeckung des Fensters das ganze Gesichtsfeld diffus dunkelrot erscheinen; bei teilweiser Bedeckung ist dies jedoch nur im oberen Teil des Gesichtsfeldes der Fall, während der Rest desselben hellweiß belichtet wird. Da der Ungeübte oft nicht weiß, in welcher von beiden Situationen sich die Lampe befindet, und ein Verwechseln der Kystoskopeinstellungen dem Patienten leicht Schaden bereitet, so ist es ratsam beim plötzlichen Diffusrotwerden des Gesichtsfeldes möglichst schnell den Strom zu öffnen und ihn erst wieder zu schließen, wenn sich das Kystoskop ohne Widerstand frei um seine Achse bewegen läßt.

Wenn wir nach dieser kurzen Abschweifung das Prisma den umgekehrten Weg passieren lassen, indem wir es allmählich von der Urethra aus wieder in die Blase vorschieben, so wird die in das Gesichtsfeld tretende Partie der vorderen Blasenwand natürlich um so größer und aus gleichem Grunde die als Mondsichel sichtbare Sphinkterfalte um so schmäler, je weiter das Prisma in die Blase rückt. Ist das Prisma zur Hälfte in die Blase getreten (Tafel Nr. 1), dann teilen sich Falte und vordere Blasenwand zu gleichen Teilen das innere Gesichtsfeld, bis endlich, nachdem das Prisma die Urethra ganz verlassen hat, das innere Gesichtsfeld in seinem ganzen Umfange nur von Blasenwand eingenommen wird und infolgedessen hell erscheint.

Das Zustandekommen der soeben beschriebenen kystoskopischen Bilder wird leicht verständlich, wenn wir berücksichtigen, daß der in das Orificium urethrae int. getretene Teil des Prismas von der das Orificium umgebenden Schleimhautfalte bedeckt wird und infolgedessen kein direktes Licht empfängt. Die Lichtstrahlen müssen, bevor sie diesen Teil des Prismas treffen, erst das demselben aufliegende Gewebe passieren; wir gewinnen also auf diese Weise von der Falte ein diaphanoskopisches d. h. ein diffusrotes Bild, während der restierende obere Teil des Gesichtsfeldes, der eine Partie der direkt beleuchteten, vorderen Blasenwand wiedergibt, hellweiß erscheint.

Die Falte ist natürlich stark vergrößert, da sie dem Prisma direkt aufliegt; das

kystoskopische Bild gibt in Wirklichkeit nur ein Stück der Falte wieder, die der Breite des Prismas entspricht.

Was die feineren Details der normalen Falte eines jugendlichen Individuums (Tafel Nr. 1) anbetrifft, so ist dieselbe gegen die helle Partie des Gesichtsfeldes mehr oder weniger konkav begrenzt. Der konkave Rand ist scharf konturiert, zart, transparent und weißglänzend. Die Färbung der Falte zeigt eine Nüancierung vom durchscheinenden Hellrot des konkaven Randes bis zum Tiefdunkelrot gegen die Konvexität hin. Diese Färbung wird durch die verschiedene Dicke der die Sphinkterfalte bildenden Gewebsschicht bedingt. Die Falte ist besonders, wie schon erwähnt, bei jugendlichen Personen am freien Rande zart und dünn; der Rand markiert sich daher im diaphonoskopischen Bilde als heller, durchscheinender, konkaver Saum. Mit zunehmender Entfernung vom freien Rand wird das Gewebe der Falte dicker, hierdurch erklärt sich das allmähliche Dunklerwerden des roten Farbentons nach der Konvexität hin. Die geschilderten Details kommen in Tafel Nr. 1, welche die obere, fast die ganze untere Hälfte des Gesichtsfeldes einnehmende Sphinkterfalte wiedergibt, deutlich zum Ausdruck.

Mit zunehmendem Alter verliert die Falte ihre Zartheit, sie wird derber, eine Veränderung, die auch im kystoskopischen Bilde (Tafel Nr. 8) zum Ausdruck kommt. An Stelle des zarten, transparenten, gleichmäßigen Saumes erblicken wir an der Falte leichte Unebenheiten, Einziehungen, kleine Wulstungen und dunkle Einlagerungen, die oft als die ersten objektiven Befunde der beginnenden Prostatahypertrophie zu deuten sind.

Wenn wir das Kystoskop von der Stellung aus, bei welcher die obere Zirkumferenz der Falte im unteren Teile des Gesichtsfeldes erscheint, nach der linken oder rechten Seite des Patienten drehen, so können wir beobachten, daß sich die Falte in der vorher beschriebenen Form gleichmäßig fortsetzt, daß sie aber, sobald das Prisma gegen den Blasenboden gerichtet wird, nicht mehr wahrnehmbar ist. An Stelle der scharf konturierten, transparenten Mondsichel tritt uns alsdann eine dunkelrote, schiefabwärts verlaufende Fläche entgegen, die in manchen Fällen eine leichte Wulstung bietet, in anderen wiederum eine scharfe Kante (Tafel Nr, 4, 15) zeigt, welche die Grenze zwischen Blasenboden und Urethra andeutet. Dieses Verhalten der Sphinkterfalte an der unteren Zirkumferenz wird durch zwei Momente bedingt; einmal stoßen Blasenboden und Harnröhre nicht wie an den Seiten und oben unter mehr oder weniger spitzem Winkel, sondern unter ziemlich stumpfem Winkel zusammen; dann aber wird die nur schwach ausgebildete Falte am Blasenboden durch das Einführen des Kystoskopes fast völlig verstrichen.

Daß ohne Anwendung meines Korrigierapparates die obere Zirkumferenz der Sphinkterfalte im unteren Teile des Gesichtsfeldes mit nach oben

gerichteter Konkavität (Tafel Nr. 1 und 13) sichtbar wird, findet seine Erklärung darin, daß wir das eingestellte, einen Teil eines Kreisbogens darstellende Stück der oberen Falte, das mit seiner Konkavität dem Spiegel des Prismas zugekehrt ist, in Spiegelumkehrung erblicken. Aus gleichem Grunde erscheint die Falte bei nach der linken Seite des Patienten gerichtetem Trichterknopf auf der rechten Seite des Patienten (d. h. rechts im Gesichtsfeld, vom Patienten aus betrachtet) mit nach links gekehrter Konkavität und bei nach rechts vom Patienten aus gerichtetem Trichterknopf auf dessen linker Seite (d. h. links im Gesichtsfeld) mit nach rechts gerichteter Konkavität. Bei Nichtanwendung des Korrigierapparates ist also die Richtung der Konkavität der Falte mit der Richtung des Trichterknopfes stets identisch.

Bei Anwendung meines Korrigierapparates hingegen erscheint die Falte stets dort im inneren Gesichtsfelde, wohin wir sie auch anatomisch lokalisieren müssen, also bei nach oben gerichtetem Trichterknopf gleichfalls im oberen Teile des inneren Gesichtsfeldes, bei nach links (vom Patienten aus betrachtet) gerichtetem Trichterknopf auf der linken Seite des Patienten und bei nach rechts gerichtetem Trichterknopf auf der rechten Seite des Patienten.

Es ist also bei Anwendung meines Korrigierapparates nicht die Richtung der Konkavität der Falte, sondern die Lage der Falte im Gesichtsfelde (vom Patienten aus betrachtet) identisch mit der Richtung des Trichterknopfes.

Vordere Blasenwand; suprasymphysaerer Recessus. Die über dem Orificium urethrae int. gelegene Partie der vorderen Blasenwand, die im kystoskopischen Bilde als spiegelglatte, hellbelichtete, weiße Fläche ins Auge fällt, bietet in manchen Fällen und zwar besonders bei alten Frauen (seltener bei Männern) ein sehr charakteristisches Bild, das durch die Nähe der Symphyse bedingt wird, deren oberer Rand die vordere Blasenwand gegen die Blasenhöhle vordrängt. Infolgedessen markiert sich der obere Symphysenrand, der nicht selten einen prominenten, rundlichen, dem Unerfahrenen leicht als Tumor imponierenden Höcker (Tafel Nr. 13) zeigt, als hellweiße, quer durch das Gesichtsfeld verlaufende Kante recht deutlich im Bilde. Gleichzeitig aber kommt es in manchen Fällen bei stark gefüllter Blase und zwar besonders häufig bei Frauen zur Bildung einer hinter dem oberen Rande der Symphyse sich verbergenden Ausbuchtung der Blasenwand, dem sog. suprasymphysaeren Recessus (Fig. 68). Wir erhalten auf diese Weise ein Bild, das durch Tafel Nr. 13 wiedergegeben wird.

Diese Tafel, von einer älteren Frau gewonnen, bringt die vordere Blasenwand vom oberen Sphinkterrand bis zum Übergang in den Scheitel mit deutlich wahrnehmbarem, suprasymphysaeren Recessus zur Darstellung. Das Prisma war während der Aufnahme nach oben gerichtet und zum Teil in das Orificium urethrae int. zurückgezogen; infolgedessen erblicken wir im unteren Teile des

Gesichtsfeldes einen schmalen, mit der Konkavität nach oben gerichteten Streifen der oberen Falte, an den sich die vordere Blasenwand mit der hellweißen Symphysenpartie anschließt; die letztere wird nach oben durch den deutlich sichtbaren, das Gesichtsfeld quer durchziehenden, oberen Symphysenrand abgegrenzt. Da sich zur Gewinnung dieses Bildes das Prisma zum Teil im Orificium urethrae int. befinden muß, nimmt das Kystoskop eine Stellung ein (Fig. 68 I), bei welcher der suprasymphysaere Recessus unserem Auge entzogen wird; infolgedessen tritt sofort oberhalb des Symphysenrandes der durch seine größere Entfernung von der Lichtquelle erheblich dunkler erscheinende Übergang der vorderen Blasenwand in den Scheitel in das Gesichtsfeld. Da wir es mit einem Spiegelbilde zu tun haben, geht die vordere Blasenwand im kystoskopischen Bilde nicht, wie in Wirklichkeit, von vorn her nach hinten in den Scheitel über, sondern gerade umgekehrt von hinten her nach vorn. Wenn wir diese Tafel (durch Umkehren derselben im Bildhalter) im aufrechten Bilde betrachten wollen, dann müssen wir, um die wirklichen Verhältnisse nachzuahmen, gleichzeitig das Stereoskop nach oben (annähernd vertikal) gerichtet halten (siehe letztes Kapitel); wir blicken alsdann direkt in den Scheitel, und die Sphinkterfalte mit der sich anschließenden vorderen Blasenwand erscheinen in anatomischer Lage.

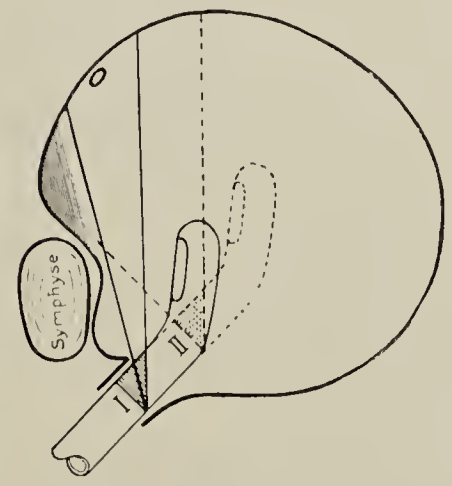

Fig. 68.

Der Vertex breitet sich flach kuppelförmig aus und enthält eine deutlich sichtbare, große, frei schwebende, hellreflektierende Luftblase. Etwas über dem mittleren Teile der Symphysenkante, hinter dem sich der Recessus verbirgt, befindet sich auch ein kleiner, rundlicher Symphysenhöcker, neben welchem der punktförmige, helle Luftblasenreflex leuchtet.

In Fig. 68, die einen Sagittalschnitt durch die weibliche Blase und Symphyse wiedergibt, bringt die Einstellung I des Kystoskopes die Situation zur Darstellung, bei welcher der suprasymphysäre, etwas dunkel gehaltene Recessus unserem Auge entzogen wird.

Um den Recessus dem Auge zugänglich zu machen, muß das Kystoskop unter leichtem Senken des Trichters tiefer in die Blase geführt werden, bis die Einstellung II des Kystoskopes gewonnen ist. Bei Einstellung II sind das vesikale Ende des Kystoskopes und die Grenzen des »ideellen Kegelmantels« durch unterbrochene Linien markiert.

Vertex vesicae. Der Blasenscheitel präsentiert sich im kystoskopischen Bilde gewöhnlich als flache, gleichmäßige Kuppel (Tafel Nr. 13 und 42), die wegen ihrer größeren Entfernung von der Lichtquelle weniger hell beleuchtet ist und infolgedessen gegen die weißglänzende, vordere Blasenwand absticht. Bisweilen jedoch zeigt der Vertex auch Abweichungen von dieser kuppelförmigen Form; wir gewinnen alsdann

im Bilde den Eindruck, als wenn der Blasenscheitel zipfelförmig ausgezogen ist; der Eingang in diese zipfelartige Ausbuchtung imponiert als dunkler Divertikeleingang. Vielleicht haben wir es in Tafel Nr. 17 mit dieser Form des Vertex zu tun.

Die Luftblase. Beim Füllen der Blase mit Flüssigkeit gelangt stets Luft in dieselbe. Die Luft steigt ihrem spezifischen Gewicht entsprechend in die Höhe und ist dann im Scheitel als ein weißes, helleuchtendes Bläschen mit stark glänzenden Reflexen stets anzutreffen. Da wir die kystoskopische Untersuchung bei horizontaler Lagerung des Patienten vornehmen, so entspricht der Übergang der vorderen Blasenwand in den Scheitel dem höchsten Punkte, so daß sich die Luftblase, eine normale Konfiguration des Vertex vorausgesetzt, ungefähr in gleicher Höhe mit dem oberen Symphysenrand befinden würde (Nitze); dies ist auch in Tafel Nr. 13 der Fall.

Die Luftblase dient als wichtiger Orientierungspunkt im kystoskopischen Bilde.

Gewöhnlich tritt die Luftblase schon in das Gesichtsfeld, bevor die obere Sphinkterfalte ganz verschwunden ist. Hat jedoch der Blasenscheitel die vorher beschriebene, mehr oder weniger langgezogene Zipfelform, und die Eingangsöffnung ist nicht sehr groß, so ist es oft unmöglich die Luftblase zu Gesicht zu bekommen; in manchen Fällen gelingt dies noch, wenn man die Bauchdecken über der Symphyse eindrückt und auf diese Weise die Luftblase für einen Moment aus ihrem Schlupfwinkel herauslockt.

Die Luftblase ist frei beweglich. Sie folgt den Atembewegungen und überhaupt allen Bewegungen, die sich auf die Blasenwand fortsetzen; auch durch die Bewegung des Kystoskopes wird sie beeinflußt. Die in die Blase eindringenden Luftbläschen haben das Bestreben sich zu vereinigen; oft werden sie jedoch durch hervorspringende Unebenheiten am Scheitel daran verhindert, so daß mehrere Luftbläschen in einem Gesichtsfelde zu erblicken sind.

Die Form der Luftblase kann eine sehr verschiedene sein; kleine Luftblasen sind gewöhnlich rundlich; größere hingegen sind bald langgezogen, bald oval, bald hantelförmig. Tafel Nr. 13 bietet das Bild einer großen, ovalen, Tafel Nr. 17 das einer bohnenförmigen Luftblase.

Zuweilen gelangen auch zusammen mit dem Kystoskope kleine Luftbläschen in die Blase, die auf dem Prisma haften bleiben und dann sehr störend wirken. Durch Klopfen auf den Kystoskopschaft werden diese Bläschen losgerissen und steigen in den Scheitel. In Tafel Nr. 6 kommen im oberen Teile des Gesichtsfeldes zufälligerweise diese störenden Luftbläschen zur Darstellung, die mit Sicherheit als solche zu deuten sind, weil sie in gleicher Ebene mit dem das Gesichtsfeld umgebenden, schwarzen Kreise liegen (s. Seite 104).

Bewegungen der Blasenwand. Die Bewegungen der Blasenwand, die aus sehr verschiedenen Gründen erfolgen können, sind im kystoskopischen Bilde deutlich wahrnehmbar. Wir sehen die sich bewegende Blasenwandpartie unserem Auge bald sich nähern, bald entfernen. Die Bewegungen sind je nach der Ursache rhythmisch wiederkehrende (infolge Atmung, fortgepflanzter Pulsation großer Gefäße) oder ganz unregelmäßige (durch die Fortpflanzung der Darmperistaltik, durch die Uretertätigkeit oder durch Husten und Drängen der Patienten während der Untersuchung). Auch die unbeabsichtigte Berührung der Blasenwand durch das Kystoskop kann durch Hervorrufen einer kurz dauernden Kontraktion einer begrenzten Blasenwandpartie eine Erschütterung der Blasenwand zur Folge haben.

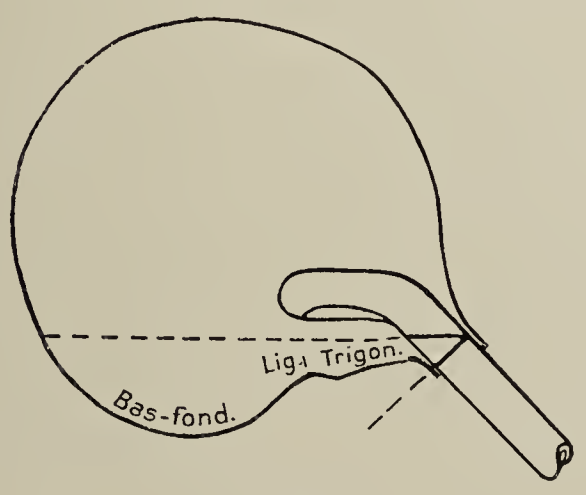

Fig. 69.
Einstellung des Kystoskopes, um einen Orienticrungsüberblick über den ganzen Blasenboden zu erhalten. Die punktiert eingezeichneten Linien markieren den »ideellen Kegelmantel«, d. h. die Grenzen des »äußeren Gesichtsfeldes«.



Fig. 70. Halbbild von Tafel Nr. 2.
a unterer Sphinkterrand;
b die weißglänzende Zone, die dem Trigonum Lieutaudii und den beiden Plana paratrigonalia entspricht;
c Ligamentum interuretericum, dessen Verlauf durch Punkte markiert ist;
d Bas-fond.
Diese Figur zeigt die Details des Blasenbodens im aufrechten Bilde. Wollen wir dieselben in Spiegelumkehrung, wie sie das Nitzesche Kystokop wiedergibt, erblicken, dann brauchen wir die Figur nur in einem kleinen, unter 45° geneigten Taschenspiegel zu betrachten.

Der Blasenboden. Um einen Orientientierungsüberblick über den Blasenboden als Ganzes im Zusammenhang mit seiner Umgebung zu gewinnen, müssen wir das Kystoskop, nachdem es die zur Besichtigung des Blasenbodens erforderliche Stellung (das Prisma dem Blasenboden zugekehrt) eingenommen hat, soweit aus der Blase herausziehen, daß nur ein schmaler, roter Streifen des unteren Sphinkterabschnittes noch im Gesichtsfeld sichtbar ist; gleichzeitig aber müssen wir den Trichter des Kystoskopes ein wenig senken, um durch die möglichst entfernte Aufstellung des Objektives vom Blasenboden und der hinteren Blasenwand ein großes »äußeres Gesichtsfeld« zu erzielen.

Bei der soeben beschriebenen Einstellung des Kystoskopes, die durch Fig. 69 veranschaulicht wird, sind die Tafeln Nr. 2, 3, 4 und 5 aufgenommen, deren Details durch Vermittelung der Fig. 70 leicht zu deuten sind.

Bei stereoskopischer Betrachtung der vorher erwähnten Tafeln erblicken wir im oberen Teil des inneren Gesichtsfeldes, unserem Auge am nächsten, den dunkel gehaltenen Sphinkterrand (Fig. 70, a), der in Wirklichkeit rot erscheint; an diesen schließt sich in den einzelnen Tafeln eine verschieden breite — je nachdem der Kystoskoptrichter mehr oder weniger tief gesenkt wird —, weißglänzende, quer durch das Gesichtsfeld verlaufende Zone (b) an, die nach hinten gegen den vertieften Teil des Blasenbodens, den Bas-fond (d), durch das deutlich in die Erscheinung tretende Lig. interuretericum (c) abgegrenzt wird. Der zwischen dem Sphinkter (a) und dem Lig. interuretericum (c) gelegene vordere Teil des Blasenbodens (b), dessen mittlerer Abschnitt dem Trigonum Lieutaudii und dessen seitliche Partien den Plana paratrigonalia entsprechen, erscheint bei der gegebenen Kystoskopeinstellung weißglänzend, ohne jede Differenzierung. Die feineren Details können erst durch Vergrößerung dieser Teile bei Annäherung des Objektives an dieselben wahrgenommen werden.

Um aus dem kystoskopischen Bilde die richtige Vorstellung von den wirklichen, anatomischen Lageverhältnissen des Blasenbodens und insbesondere des Trigonum zu gewinnen, müssen wir uns vor allem vergegenwärtigen, daß das Trigonum Lieutaudii eine ebene Platte von der Gestalt eines annähernd gleichschenkligen Dreiecks darstellt, die auf dem Blasenboden derart ausgebreitet ist, daß das Lig. interuretericum (c) den höchsten Teil des Blasenbodens bildet, und daß letzterer in der Richtung nach dem Orificium urethrae int. zu allmählich flacher wird, so daß die vordere Spitze des Trigonum, die mit der Harnröhrenmündung zusammenfällt, den tiefsten Punkt des Blasenbodens einnimmt. Ferner aber müssen wir berücksichtigen, daß alle kystoskopischen Bilder ohne Anwendung meines Korrigierapparates Spiegelbilder sind, und daß, wie schon vorher bemerkt, bei Betrachten des Blasenbodens der Spiegel des Prismas nach unten gerichtet ist. Die beiden letzten Momente bedingen es, daß wir den Eindruck gewinnen, als wenn die eingestellte Partie des Blasenbodens von oben her in das Gesichtsfeld tritt. Die gleiche Vorstellung rufen auch meine stereoskopischen Tafeln hervor, da sie ohne Korrigierapparat aufgenommen sind. Die Spiegelumkehrung ist bei denselben jedoch sofort ausgeschaltet, wenn die stereoskopischen Tafeln umgekehrt (mit der Druckschrift oberhalb der Halbbilder) in den Bildhalter gesetzt werden, d. h. so, daß das linke Halbbild nach rechts und das rechte nach links gelagert wird. Es tritt uns alsdann der Blasenboden so entgegen, wie wenn wir ihn direkt ohne Vermittelung des Kystoskopes betrachten. Der Umstand, daß durch die Tafelumkehrung die Seiten vertauscht werden, kompliziert die Auffassung des Bildes in keiner Weise. Wenn wir uns hingegen während der kystoskopischen Untersuchung meines Korrigierapparates bedienen, dann erblicken wir selbstverständlich die Details des Blasenbodens in ihrer anatomischen Lage, ohne daß die Seiten vertauscht sind.

Was die Anordnung der Details im kystoskopischen Bilde anbetrifft, so liegt es auf der Hand, daß dieselbe von der wechselnden Einstellung des Kystoskopes — je nachdem der Trichter gesenkt oder gehoben wird — beeinflußt werden muß. Solange beim Senken des Trichters (Fig 71 I) der hypotenutische Spiegel des Prismas bezw. dessen Verlängerung mit dem Trigonum einen gegen die hintere Blasenwand offenen Winkel (α) bildet, wird das kystoskopische Spiegelbild die Details des Trigonum in der anatomischen Anordnung wiedergeben, d. h. das Lig. interuretericum tritt uns im Bild als die höchstgelegene Partie des Blasenbodens entgegen und der Sphinkter als der tiefste Punkt desselben, wie in Wirklichkeit. Sobald aber durch Anheben des Trichters (Fig. 71 II, punktiert gezeichnet) der soeben charakterisierte Winkel in einen nach vorn offenen (β) umgewandelt wird, gewinnen wir ein Spiegelbild, in dem der Sphinkter den höchsten Punkt und das Lig. interuretericum die tiefste Partie des Blasenbodens wiedergeben. Diese Verhältnisse werden sofort klar, wenn wir in Fig. 71 einen kleinen Taschenspiegel mit seiner spiegelnden Fläche senkrecht zur Fläche der Druckseite zuerst auf die Hypotenuse a und dann auf b stellen und die gewonnenen Spiegelbilder mit einander vergleichen.

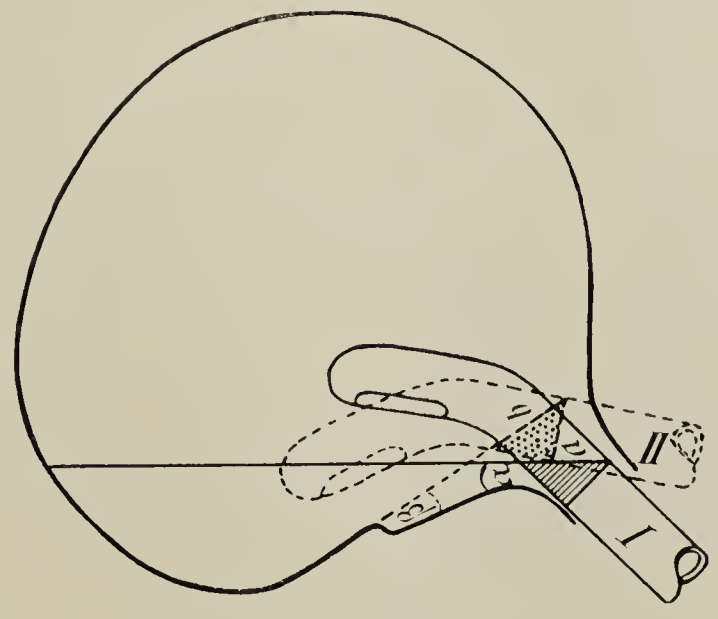

Fig. 71.

Der hinter dem Trigonum Lieutaudii etwas vertieft gelegene Bas-fond (Fig. 70 d), der den Übergang des Blasenbodens in die hintere Blasenwand bildet, nimmt den dem Auge entferntesten Teil des Gesichtsfeldes ein. Wir gewinnen ohne Anwendung des Korrigierapparates die Vorstellung, als wenn derselbe von oben her in die hintere Blasenwand übergeht. Gegen das weißglänzende Trigonum hebt sich der Bas-fond bei der vorher beschriebenen Einstellung des Kystoskopes (Fig. 69) durch seine nebelig graue Färbung, die auf allen Tafeln charakteristisch in die Erscheinung tritt, ab. Man gewinnt vom Bas-fond im Stereoskop die Vorstellung eines hinter dem Lig. interuretericum gelegenen, weniger hellbeleuchteten Raumes, wie es ja auch der Wirklichkeit entspricht.

Das Lig. interuretericum, das in Fig. 70 c als punktierte Linie eingezeichnet ist. imponiert als eine mehr oder weniger stark gekrümmte, nach vorn konvexe Bogenlinie. Das Ligamentum kann verschieden stark entwickelt sein, tritt aber stets bei der in Fig. 69 wiedergegebenen Einstellung des Kystoskopes selbst bei zartester Entwicklung deutlich in Erscheinung, weil es die Grenzlinie zwischen dem weißglänzenden Trigonum und dem nebelig grau erscheinenden Bas-fond darstellt.

Die folgenden Tafeln, die zum Teil von jugendlichen, zum Teil von älteren Individuen stammen, geben in der vorher geschilderten Weise einen Übersichtsblick über den ganzen Blasenboden und zwar bei verschiedener Einstellung des Kystoskopes. Alle Details des Blasenbodens sind in den stereoskopischen Bildern deutlich wahrnehmbar und können mit Hilfe der Erklärungsfigur 70 leicht identifiziert werden.

Tafel Nr. 2 gibt den Blasenboden einer Frau wieder, deren Blase stark gefüllt wurde, um den Uterus möglichst nach hinten zu verlagern. Der Blasenboden zeichnet sich durch eine ganz besondere Plastik aus. Das Lig. interuretericum (Fig 70 c) präsentiert sich nicht als gleichmäßige, nach vorn konvexe Bogenlinie, wie es in den folgenden Tafeln Nr. 3. 4, 6 und 7 der Fall ist. Die Dreieckform des Trigonum Lieutaudii tritt sehr deutlich hervor. Man sieht vom Sphinkterrand (Fig. 70 a) aus beiderseits die seitlichen Grenzlinien des Trigonum in der Richtung nach den beiden Enden des Lig. interuretericum, d. h. nach den Ecken des Trigonum ziehen. Wenn wir den Bas-fond (Fig. 70 d) besonders ins Auge fassen, glauben wir in einen Raum hineinzublicken, der unserem Auge am entferntesten ist und außerdem höher als das Lig. interuretericum gelegen zu sein scheint, weil der Bas-fond im Spiegelbilde von oben her in die hintere Blasenwand übergeht, während er in Wirklichkeit von unten her sich in die hintere Blasenwand fortsetzt. Durch Umkehren der Tafel im Stereoskope wird die verwirrende Spiegelumkehrung des Kystoskopes ausgeschaltet; der Bas-fond erscheint alsdann im aufrechten Bilde als der hinterste und zugleich am meisten vertieft liegende Teil des Blasenbodens, der, wie in Wirklichkeit, von unten her in die hintere Blasenwand übergeht.

In pathologischen Fällen — insbesondere, wenn entzündliche Prozesse im Septum vesico-vaginale bestehen, oder bei Portio- und Scheidenkarzinomen — hebt sich das Trigonum noch markanter vom Blasenboden ab als es schon in Tafel Nr. 2 der Fall ist, so daß dann auch die beiden seitlich vom Trigonum gelegenen, flachen, oft kaum angedeuteten, recessusartigen Vertiefungen deutlich in Erscheinung treten (Stoeckel).

Tafel Nr. 3. wurde von einem 40jährigen Manne gewonnen. Der Sphinkter ist schon gewulstet. Der Blasenboden zeigt normale, wenig plastische Verhältnisse. Das Lig. interuretericum (Erklärungsfigur 70 c) ist sehr zart entwickelt; gleichwohl tritt es durch den starken Farbenkontrast zwischen Trigonum und Bas-fond als scharf nach vorn konvexe, weiße Bogenlinie deutlich in die Erscheinung. Im Bas-fond sind zarte Gefäßverzweigungen sichtbar.

Tafel Nr. 4 stammt von einem Prostatiker. Der untere Sphinkterrand ist daher verdickt und zeigt auch kleine Einziehungen. Das Lig. interuretericum (Fig. 70 c) erscheint bei scharfer Einstellung im Stereoskop leicht gewulstet. Das Trigonum hebt sich im ganzen ab, so daß die Dreieckform deutlich sichtbar wird. Der

Bas-fond (Fig. 70 d), in dem wie in Tafel Nr. 3 zierliche Gefäßverzweigungen sichtbar sind, ist in großer Ausdehnung in das Gesichtsfeld getreten, weil in diesem Falle das Kystoskop etwas tiefer eingeführt, und der Trichter möglichst gesenkt war. Die Helligkeitsdifferenz zwischen Trigonum und Bas-fond tritt gleichfalls deutlich hervor.

Tafel Nr. 5. Diese Tafel stammt gleichfalls von einem Prostatiker, dessen unterer Sphinkterrand durch zwei kleine, wulstige Erhebungen ausgezeichnet ist; zwischen den Wülsten sind zwei wasserhelle Bläschen sichtbar, auf deren Bedeutung ich bei Tafel Nr. 33 näher eingehen werde. Auch hier tritt wiederum der Farbenkontrast zwischen dem hinter und dem vor dem Lig. interuretericum gelegenen Teil des Blasenbodens deutlich in die Erscheinung, der das Auffinden des in diesem Falle nur zart entwickelten Lig. interuretericum sehr erleichtert.

Die folgenden Tafeln Nr. 6 und 7, deren Details durch die Erklärungsfigur 72 leicht zu deuten sind, geben gleichfalls einen Übersichtsblick über den Blasenboden, aber bei veränderter Einstellung des Kystoskopes. Es war bei der photographischen Aufnahme die freie Fläche des Prismas gegen die rechte Seite des Patienten gekehrt, so daß das Prisma etwa um 90° gegen die Orientierungseinstellung des Kystoskopes in Fig. 69 verschoben war. Während der Drehung des Kystoskopes von der Orientierungseinstellung aus um seine Längsachse beobachten wir, daß die Details des Bildes diese Drehungen mitmachen, daß sie bei fortgesetzter Drehung aus der queren Richtung immer mehr in die senkrechte übergehen. Die Tafeln Nr. 6 und 7 zeigen daher die Details des Blasenbodens (den Sphinkter, das Trigonum, das Lig. interuretericum und den Basfond) annähernd um 90° gegen die Tafeln Nr. 2, 3, 4 und 5 verschoben.



Fig. 72.
Halbbild von Tafel Nr. 6. Die Buchstaben haben die Bedeutung wie in Fig. 70.

Tafel Nr. 6. Bei der photographischen Aufnahme war der Trichterknopf nach rechts (vom Patienten aus gedacht) gerichtet. Diese Tafel gibt daher die rechte Hälfte des Blasenbodens wieder; aber außerdem bringt sie in sehr deutlicher Weise den Übergang desselben in die rechte und in die hintere Blasenwand zur Darstellung Der im Gegensatz zum Trigonum (Fig. 72 b) weniger hellbeleuchtete Bas-fond (Fig. 72 d) erscheint in dem untersten Teil des Gesichtsfeldes am tiefsten — das würde in Wirklichkeit der Mitte des Bas-fond, in der Medianebene gedacht, entsprechen — und wird allmählich nach der Seitenwand zu — im Bilde nach dem oberen Teile des Gesichtsfeldes zu — flacher. Auch der allmähliche Übergang des Planum paratrigonale, der seitlichen Partie der weißen Zone (Fig. 71 b), in die Seitenwand tritt deutlich hervor. Das Ligamentum (Fig. 72 c) ist gleichmäßig und gut entwickelt. Im oberen Teile des Gesichtsfeldes sind drei kleine Luftblasen sichtbar, die aber nicht, wie die freibeweglichen Luftblasen, im Scheitel der Blase erscheinen, sondern in einer

Ebene mit dem das Gesichtsfeld umgebenden, schwarzen Kreise. Durch diese Feststellung ist bewiesen, daß wir Luftblasen vor uns haben, die am Prisma kleben (S. 98).

Tafel Nr. 7, bei der während der Aufnahme der Trichterknopf gleichfalls nach der rechten Seite des Patienten gerichtet war, zeigt ein breites, gleichmäßig geformtes, kräftig entwickeltes Lig. interuretericum (Fig. 72 c), an dessen oberem Ende die rechte Uretermündung als deutlicher Spalt sichtbar ist, der ebenso, wie der ganze Blasenboden, gegen seine anatomische Lage um 90° im Bilde verschoben ist. Auf der einen Seite des Lig. interuretericum blicken wir in den dunklen, tiefen Bas-fond (Fig. 72 d), auf der andern Seite desselben fällt das weißglänzende Trigonum Lieutaudii, das fast in seiner ganzen Tiefe auf dem Bilde erscheint, von der Höhe des Ligamentum ziemlich steil in der Richtung des nicht mehr auf die Platte gekommenen Sphinkters ab (siehe S. 57).

Die Tafeln Nr. 31, 32, 33, 37 und 45, die an anderer Stelle beschrieben werden, geben gleichfalls einen räumlichen Überblick über den Blasenboden und dessen Übergang in die untere Partie der hinteren Blasenwand.

Wenn wir die feineren Details des Blasenbodens studieren wollen, müssen wir dieselben aus nächster Nähe betrachten, um die eingestellte Partie unter Vergrößerung in Augenschein nehmen zu können.

Ich empfehle zu diesem Zweck gleichfalls von der in Fig. 69 beschriebenen Einstellung des Kystoskopes auszugehen, da dieselbe uns ein Bild des ganzen Blasenbodens bietet, das durch seine Farbenkontraste die einzelnen Teile desselben leicht erkennen läßt, so daß wir in der Lage sind, zielbewußt und mit Sicherheit die wichtigsten Punkte des Blasenbodens aufzufinden.

Um das Lig. interuretericum aus der Nähe zu betrachten, stellen wir die weiße Grenzlinie an der Basis des Trigonum, die in Wirklichkeit das Ligamentum ist, ein und schieben alsdann, ohne diese Grenzlinie aus dem Gesichtsfeld zu verlieren, das Kystoskop wenige Millimeter tiefer in die Blase hinein, bis das Ligamentum etwa in die Mitte des Gesichtsfeldes gerückt ist. Hierauf wird, um das Prisma dem Ligamentum zu nähern, der Trichter noch etwas angehoben. In dieser Weise läßt sich das Lig. interuretericum stets deutlich sichtbar machen; es ist stärker entwickelt als gewöhnlich angenommen wird; auch bei schwacher Entwicklung ist es leicht sichtbar zu machen; es kommt eben nur darauf an, es richtig einzustellen.

2. Aufsuchen der Harnleitermündungen.

Das Ligamentum, dessen Form ich schon an anderer Stelle (Tafel Nr. 2—7 und Seite 56, 57) beschrieben habe, imponiert sowohl in der männlichen als auch in der weiblichen Blase in den meisten Fällen als balkenähnliche Erhabenheit, die mit ge-

gen das Orificium urethrae int. gerichteter Konvexität quer durch das Gesichtsfeld zieht. Selbst bei zartester Entwicklung des Ligamentum ermöglicht noch der Helligkeitskontrast zwischen Trigonum und Bas-fond die Einstellung des Ligamentum; in diesen Fällen springt dasselbe allerdings nicht plastisch als Balken hervor, sondern wir gewinnen im kystoskopischen Bilde den Eindruck, als wenn es nur eingezeichnet wäre.

Wenn wir das Kystoskop, ohne das vergrößert sichtbare Ligamentum aus dem Gesichtsfelde zu verlieren, um seine Längsachse nach der einen Seite drehen, so sehen wir allmählich die eine Hälfte des Ligamentum an unseren Augen vorüberziehen, bis endlich das Ende desselben sichtbar wird, auf welchem Wulst und Mündung liegen müssen. Um die Uretermündung der anderen Seite in das Gesichtsfeld zu bringen, wird das Kystoskop bei unveränderter Einstellung in entgegengesetzter Richtung um seine Längsachse gedreht, bis wir, nachdem diesmal das ganze Ligament an unseren Augen vorübergezogen, an das andere Ende desselben gelangen. Daß das Ligamentum (in gleicher Weise auch der Bas-fond und der Harnleiterspalt) bei beginnender Drehung des Kystoskopes um seine Längsachse seine ursprünglich das Gesichtsfeld quer durchlaufende Lage aufgibt und eine Verschiebung erleidet in dem Sinne, daß es bei fortgesetzter Drehung aus der queren Richtung immer mehr in die senkrechte übergeht (vgl. Tafel Nr. 6 und 7), wird durch den die Drehung des Kystoskopes mitmachenden Prismenspiegel bedingt (S. 16).

Mein Verfahren, sich des Ligamentum gleichsam als des anatomischen Führers zu den Harnleitermündungen, deren Verbindungslinie es darstellt, zu bedienen, stützt sich auf die entwicklungsgeschichtlichen Beziehungen, die zwischen den Ureteren (Wülsten und Ostien) und dem Trigonum Lieutaudii und zwar insbesondere dem Lig. interuretericum bestehen. Nach Waldeyer entstehen die Ureterenwülste dadurch, daß die Ureteren die Blasenwand schräg durchsetzen und so dieselbe, anfangs Muskulatur und Schleimhaut, schließlich letztere allein, vorwölben. Indem sich die obere Wand des Ureters spaltet, wird die Harnleitermündung gebildet. Nach Bildung der letzteren setzt sich ein Teil der Längsmuskulatur des Harnleiters unter der Schleimhaut medianwärts über die Mündung hinaus fort und bildet zusammen mit den analogen Fasern der anderen Seite die hintere Begrenzung des Trigonum, das sog. Lig. interuretericum.

Aus dieser Darstellung geht hervor, erstens, daß die Ureterenmündungen an den beiden Endteilen des Lig. interuretericum liegen müssen, und zweitens, was ich als ein sehr wichtiges Kriterium betrachte, daß sie auf dem Ligamentum liegen müssen; das letztere ist von ganz besonderer Bedeutung in differentialdiagnostischer Hinsicht, wenn zwischen mehreren spaltförmigen Lücken und grübchen-

förmigen Öffnungen zu entscheiden ist, welche die Uretermündung ist. Einen solchen Fall demonstriert Tafel Nr. 8.

Diese Tafel stammt von einem Prostatiker mit stark entwickelter Balkenblase, dessen Blasenboden gleichfalls erhebliche Veränderungen aufwies. Das (vom Patienten aus gedacht) rechte Endstück des Ligamentum, das in der Erklärungsfigur Fig. 73 mit Ausnahme der Uretermündung schraffiert dargestellt ist und quer durch das Gesichtsfeld am Rande der verdickten und mehrere Einziehungen darbietenden Übergangsfalte vorbeizieht, zeigt einen deutlichen, horizontalen, quer verlaufenden Spalt, der wegen seiner Lage auf dem Ligamentum als Uretermündung anzusprechen ist; die übrigen neben dem Ligamentum sichtbaren, spaltförmigen Lücken kommen wegen ihrer Lage als Uretermündung gar nicht in Frage.

Das Auffinden der zweiten Uretermündung macht, auch wenn wir uns nicht des Ligamentum als Führer bedienen, gewöhnlich keine Schwierigkeit, da die Mündung sofort in das Gesichtsfeld tritt, sobald man den Orientierungsknopf des Kystoskopes von der Stellung aus, in der man die erste Mündung gesehen, um den gleichen Winkel nach der anderen Seite der Vertikalen dreht, vorausgesetzt natürlich, daß das Trigonum symmetrisch geformt ist. Ist letzteres nicht der Fall (Schiefstellung des Trigonum), verläuft das Ligamentum derart, daß die eine Mündung erheblich näher am Sphinkter liegt als die andere, so bleibt für das Auffinden der zweiten Uretermündung das Ligamentum der einzig sichere Wegweiser.

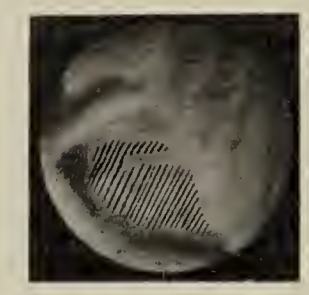

Fig. 73.
Halbbild von Tafel Nr. 8.

Der Wert meiner Methode, auf dem Wege über das Ligamentum zu den Ureterostien zu gelangen, tritt ferner besonders in den Fällen hervor, in denen die Mündungen als solche gar nicht oder nur schwer zu erkennen sind, weil in der Ruhe die Lippen der Uretermündungen so nahe aneinanderliegen, daß nichts die Mündungen andeutet. In dieser Notlage gibt das Endstück des Ligamentum den kleinsten Bezirk an, auf dem die Harnleitermündung liegen muß. Wenn wir diesen kleinen Bezirk aus nächster Nähe betrachten, indem wir bei quergestelltem Kystoskopschnabel den Trichter etwas anheben und gleichzeitig nach der entgegengesetzten Seite bewegen (d. h. wenn wir die linke Uretermündung aufsuchen nach der rechten Seite des Patienten), so gelingt es oft, durch die starke Vergrößerung die zart entwickelte Uretermündung noch zu erkennen. Verrät jedoch trotzdem nichts die Uretermündung, so kann uns dieselbe nicht entgehen, sobald wir »den kleinen Bezirk« so lange im Auge behalten, bis wir plötzlich im Moment des Herausspritzens des Urins die kleine lochförmige Öffnung entstehen sehen, die ebenso plötzlich wieder verschwindet. Für die Ausführung des Ureterkatheterismus in Fällen, wo das Ureterostium nicht sichtbar ist, empfehle ich als ultimum refugium »diesen kleinen Bezirk« einzustellen und

mit der Katheterspitze vorsichtig auf dem Endteile des Ligamentum herumzutasten; zuweilen gelingt es, auf diese Weise in das Ostium zu gelangen.

Auch in den seltenen Fällen, in denen das Trigonum so wenig tief entwickelt ist, daß das Ligamentum sehr nahe an den Sphinkter herangerückt ist, entstehen für den Ungeübten Schwierigkeiten, die Uretermündungen einzustellen. Es gelingt dann nicht ohne weiteres durch die in Fig. 69 von mir angegebene Kystoskopeinstellung die Uretermündung zu finden, sondern der Trichter muß ausnahmsweise tiefer gesenkt werden; dann erst markiert sich im kystoskopischen Bilde das Trigonum, und zwar nicht wie bei der Orientierungseinstellung (Fig. 69) als weiße, sondern als hellrote Fläche, bedingt durch die Nähe von Lampe und Prisma. Der hintere Rand des eingestellten Trigonum führt dann mit Sicherheit zu den Ureterostien. Wir gewinnen in diesen Fällen gewöhnlich den Eindruck, als wenn die Mündungen, die wegen der Nähe der Lampe hellrot durchleuchtet sind, direkt am Sphinkter liegen.

Jene Fälle hingegen, bei denen das Ligamentum sehr stark konvex geformt ist, so daß die mittlere Partie desselben sehr nahe an den Sphinkter heranreicht, während die seitlichen Partien mit den Wülsten sich in normaler Entfernung vom Sphinkter befinden, erschweren das Aufsuchen der Uretermündungen in keiner Weise.

Bei sehr entwickelter Prostatahypertrophie, die durch das Wachsen der vergrößerten Prostata gegen den Blasenboden zur Bildung eines Recessus und zur Verlagerung und zur Verzerrung von Trigonum und Ligament führt, ist es notwendig, um die Uretermündungen einzustellen, durch starke Füllung der Blase den Recessus erst auszugleichen; dann kommen annähernd normale Verhältnisse wieder zustande, die das Ligamentum und den Bas-fond charakteristisch, wie geschildert, in die Erscheinung treten lassen. Gerade in diesen Fällen, die stets mit exzessiver trabekulärer Hypertrophie des M. Detrusor einhergehen, — einer Komplikation, die, wie schon bemerkt, das Auffinden der Uretermündungen sehr erschwert, ja oft unmöglich macht — hat sich mir das Lig. interuretericum als unentbehrlicher Wegweiser bewährt.

Wenn alle erwähnten Hilfsmittel nicht zum Ziele führen, so dürfen wir immer noch nicht annehmen, daß auf der betreffenden Seite die Uretermündung fehle, sondern müssen in diesen äußerst seltenen Fällen noch die Chromokystoskopie (siehe dort) zu Rate ziehen, die volle Aufklärung geben wird. Der geführte Nachweis, daß in Wirklichkeit nur eine Uretermündung vorhanden ist, berechtigt uns aber noch nicht ohne weiteres zu der Annahme, daß eine Solitärniere vorliege (X. Kap. 2), da es Fälle gibt, in denen der nicht in die Blase mündende Ureter mit dem andern Ureter kommuniziert oder irgendwo anders einmündet (Urethra, Vagina); im letzteren Falle würde natürlich unwillkürliches Harnträufeln bestehen. Die Chromokystoskopie ist auch sehr wertvoll, wenn wir uns vergewissern wollen, ob ein in der Nähe einer Uretermündung sichtbarer Spalt eine zweite Uretermündung ist (Tafel Nr. 11 und 12).

Nach meinen Erfahrungen führt die Methode, welche als Ausgangspunkt zum Aufsuchen der Uretermündungen die Stelle des Sphinkters nimmt, an welcher die seitliche, mondsichelförmige Falte in den unteren Sphinkterrand übergeht, um von diesem Punkt aus das Kystoskop ein klein wenig nach hinten zu schieben, bis der Wulst und mit ihm die Uretermündung in das Gesichtsfeld tritt, bei weniger Geübten oft nicht zum Ziel. Diese Methode läßt im Gegensatz zu der meinigen, die mit Hilfe des Ligamentum direkt auf das Ziel hinführt, dem Suchenden einen immer noch zu weiten Spielraum, so daß er sich nicht zurechtfinden kann. Denn bekanntlich sind die Entfernungen der Ureterenmündungen sowohl voneinander, d. h. von der Medianlinie als auch vom Orificium urethrae int., wenn auch nur in kleinen Grenzen, sehr wechselnde. Wenn man ferner berücksichtigt, daß bei Betrachtung des Blasenbodens wegen der Nähe des Prismas das »äußere Gesichtsfeld« nicht groß sein kann, so liegt es auf der Hand, daß man leicht den Ureterwulst verfehlen wird, wenn man das Kystoskop von dem soeben bestimmten Ausgangspunkt aus ein wenig nach hinten bewegt; denn der Wulst wird in vielen Fällen nicht in das Gesichtsfeld treten können, bald, weil er etwas näher zur Medianlinie liegt, bald, weil seine Entfernung von derselben etwas größer ist. Dann aber versagt auch der Ureterwulst (der auf die angegebene Weise erst gefunden werden soll) vollständig als Hilfsmittel, um zum Ureterostium zu gelangen, in den durchaus nicht seltenen Fällen, in denen er nur schwach oder gar nicht entwickelt ist.

Auch die Gefäßanordnung soll gelegentlich das Auffinden der Uretermündungen erleichtern. Stoeckel schreibt in der zweiten Auflage seiner ausgezeichneten gynäkologischen Kystoskopie: »Verfolgt man die vom Sphinkter ausstrahlenden Gefäßbüschel bis dahin, wo sie sich in der Trigonumschleimhaut verlieren, und trifft man dann bei weiterem Vorschieben des Instrumentes unvermutet auf eine umschriebene Stelle mit stärkeren Gefäßästen, so ist das häufig die Harnleitermündung«.

Ureterwülste und -mündungen. Sowohl die Ureterwülste als auch die Uretermündungen können die verschiedensten Formen zeigen, und wenn auch bestimmte Grundformen immer wiederkehren, so sind die Variationen doch so mannigfacher Art, daß kaum zwei Blasen vollständig gleiche Formen aufweisen. Bei kräftiger Entwicklung können die Ureterenwülste, deren Richtung dem Verlauf der Ureteren in der Blasenwand entspricht, als tumorartige Prominenzen von bald länglicher, bald runder Form imponieren, die lateralwärts allmählich abflachen. In vielen Fällen jedoch sind sie nur schwach entwickelt. Besonders in der weiblichen Blase werden die Wülste häufig vermißt (Stoeckel).

Die Harnleitermündung liegt gewöhnlich auf dem medialen, am stärksten entwickelten Anteil ihres Wulstes, so daß wir auf Grund dieser Tatsache, ganz abgesehen von der Knopforientierung, wie ich im Kapitel VIII ausgeführt habe, in der Lage sind

festzustellen, ob die eingestellte Uretermündung die rechte oder die linke ist. Die häufigsten Formen, die wir bei den Uretermündungen beobachten, sind die spaltförmigen (Tafel Nr. 7, 8 und 9), grübchenförmigen (Tafel Nr. 48) und die rinnenförmigen (Tafel Nr. 10), die auch in meinen zitierten Tafeln wiedergegeben sind. Selbst unter diesen Grundformen gibt es wieder sehr zahlreiche Variationen. Im allgemeinen jedoch ähneln sich die beiden Mündungen innerhalb einer Blase, ebenso wie auch die Wülste, in Form und Größe, vorausgesetzt natürlich, daß beide Mündungen und Wülste in gleicher Entfernung und bei derselben Einstellung des Prismas betrachtet werden.

Die folgenden Tafeln Nr. 9—12 und 48 geben alle vorher beschriebenen anatomischen Details im stereoskopischen Bilde wieder. Die Tafeln wurden bei möglichst naher Einstellung des Objektivs aufgenommen, wodurch die feinsten Niveaudifferenzen im Bilde zum Ausdruck kommen. Die freie Fläche des Prismas war während der Aufnahme dem Blasenboden annähernd parallel gestellt, infolgedessen sind die Details im Bilde nicht, wie in den Tafeln Nr. 6 und 7, gegen ihre anatomische Lage verschoben (also keine Bildverdrehung).

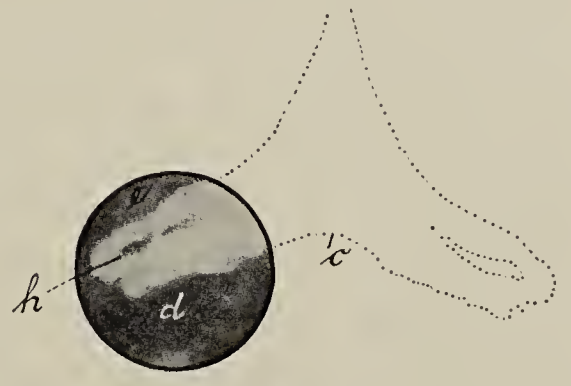

Fig. 74.
h Harnleitermiindung.
c Ligamentum interuretericum (gleichzeitig hinterer Rand des Trigonum Lieutaudii).
d Bas-fond.
e Planum paratrigonale.

Tafel Nr. 9 zeigt nur die rechte Ecke eines sich plastisch vom Blasenboden abhebenden Trigonum Lieutaudii. Ich empfehle diese Tafel auch umgekehrt in den Bildhalter zu setzen, um unter Ausschaltung der Spiegelumkehrung die wirklich anatomischen Lageverhältnisse des Blasenbodens studieren zu können, ohne hierbei zu vergessen, daß durch die Tafelumkehrung die Seiten vertauscht werden. und infolgedessen die Mündung als die linke imponiert. Wie schon auf Seite 97 angedeutet, empfiehlt es sich ferner, das Stereoskop bei allen den Blasenboden wiedergebenden Tafeln direkt nach unten gerichtet zu halten. Um die Deutung der Details dieser Tafel zu erleichtern, ist in ihrer Erklärungsfigur (Fig. 74) das Trigonum durch punktierte Linien ergänzt worden. Die Harnleitermündung hat die am häufigsten vorkommende Form eines Spaltes, durch den man in den Anfangsteil des Ureters zu blicken glaubt. Der Ureterwulst (h) und das Lig. interuretericum (c) sind kräftig entwickelt. Der Blasenboden vertieft sich am hinteren Rande des Trigonum (c) zum Bas-fond (d). Auch eine schmale Partie des dem Trigonum benachbarten Planum paratrigonale (e) tritt durch ihre Tiefenwirkung deutlich in die Erscheinung.

Tafel Nr. 48. Fast in der Mitte und auf dem höchsten Punkte des stark prominierenden, rechten Harnleiterwulstes liegt die grübchenförmige Harnleitermündung.

Rechts vom Beschauer setzt sich der Harnleiterwulst in das gleichfalls kräftig entwickelte Lig. interuretericum fort. Die untere Partie des Gesichtsfeldes wird von der rechten Hälfte des tiefen Bas-fond eingenommen, der während der Aufnahme der Lichtquelle sehr nahe lag und infolgedessen nicht dunkelgrau, sondern ziemlich hell erscheint. Die obere Partie des Gesichtsfeldes gibt ein Stück des Trigonum wieder. Siehe auch: Chromokystoskopie.

Tafel Nr. 10. Die einer schräg durchschnittenen Federpose (Bec de flûte der Franzosen) ähnelnde linke Harnleitermündung liegt auf einem flachen Wulste, der sich in das kräftig entwickelte Ligamentum fortsetzt. Wir gewinnen im Stereoskop den der Wirklichkeit entsprechenden Eindruck, als wenn eine schmale Rinne in die lochförmige Uretermündung hineinführt. Das Ligamentum begrenzt den dunklen, sehr vertieften Bas-fond, der die Hälfte des Gesichtsfeldes einnimmt. Der obere, dem Auge näher gelegene, hell erscheinende Teil des Gesichtsfeldes gibt eine kleine Partie des Trigonum und des Planum paratrigonale wieder.

Tafeln Nr. 11 und 12 geben die Harnleitermündungen eines Mannes wieder, der wiederholt auf beiden Seiten Nierensteinkoliken überstanden hat. Die doppelt vorhandenen, spaltförmigen Öffnungen auf den beiden Enden des Ligamentum ließen in mir die Vermutung entstehen, daß es sich beiderseits um eine Verdoppelung der Harnleitermündungen handele. Die Chromokystoskopie bestätigte meine Vermutung, denn es konnten vier kräftige Indigkarminstrahlen wahrgenommen werden. Links (Tafel Nr. 11) kamen die Strahlen stets in kurzem Zwischenraum nach einander aus den Mündungen heraus, rechts hingegen stets gleichzeitig; dieses Verhalten läßt auch gewisse Schlüsse auf die vorhandenen Harnleiteranomalien zu (X. Kap. 2).

In beiden Tafeln erblicken wir im Stereoskop nicht nur eine Partie des Blasenbodens, sondern wir sehen deutlich, wie diese Blasenbodenpartie in die hintere, seitliche und vordere Blasenwand übergeht; wir gewinnen also eine räumliche Vorstellung eines Teiles der Blasenhöhle. Beide Tafeln zeigen ferner, daß das Ligamentum recht kräftig entwickelt ist. In Tafel Nr. 11 ist im unteren Teile des Gesichtsfeldes der tiefe Bas-fond in großer Ausdehnung sichtbar, während oben und rechts vom Beschauer aus nur eine kleine Partie des linken Planum paratrigonale wiedergegeben ist. Tafel Nr. 12 zeigt uns das rechte Planum paratrigonale in großer Ausdehnung und die rechte Ecke des Trigonum; vom Bas-fond ist nur eine schmale Partie, entsprechend der Ecke des Trigonum, auf die Platte gekommen.

3. Die Ureteraktion.

Um die Ureteraktion in allen Phasen genau beobachten zu können, muß die Uretermündung möglichst nahe eingestellt und außerdem in die Mitte des Gesichts-

feldes gerückt werden, und zwar bei fast quergestelltem Kystoskopschnabel, damit der Harnspritzer direkt gegen die Prismafläche gerichtet ist. Bei länger dauernder Beobachtung des Ureterostiums empfiehlt sich die Anwendung eines Stativs, da jede unwillkürliche Bewegung des Kystoskopes sehr störend ist. Die peristaltischen Bewegungen, die am Blasenendteil des Ureters schon unmittelbar vor dem Herausspritzen des Urins einsetzen, während der Entleerung ihren Höhepunkt erreichen und dann entweder plötzlich aufhören oder allmählich abklingen, sind bald so kräftig, daß das Harnspritzen dem Auge nicht leicht entgehen kann, bald aber wiederum so schwach, daß der Beobachter im Zweifel sein kann, ob überhaupt gleichzeitig eine Entleerung erfolgt ist.

Die Intensität und Häufigkeit der Ureteraktion ist im allgemeinen abhängig von der sekretorischen Tätigkeit der Nieren. Nach reichlicher Aufnahme von harntreibenden Flüssigkeiten (Kaffee, Tee, Selters) wird sich die Ureteraktion besonders gut beobachten lassen. Im besonderen aber sind die peristaltischen Bewegungen um so kräftiger und lebhafter, je muskelkräftiger die Ureteren sind. Gut entwickelte Ureterenwülste lassen auf einen besonders kräftigen Harnleitermuskelapparat schließen.

Es ist sehr interessant, im kystoskopischen Bilde zu beobachten, in wie verschiedener Weise der Harnleiterwulst auf die den Ureter entlang laufende peristaltische Welle reagiert. In manchen Fällen sehen wir unmittelbar vor der Entleerung den Ureterwulst voluminöser werden, er nähert sich unseren Augen, plötzlich klafft die Uretermündung und der Harnstrahl wird herausgeschleudert. Die Mündung schließt sich dann gewöhnlich ebenso plötzlich und die Aktion ist beendet. Nicht selten aber öffnet sich noch einigemal schnell hintereinander die Mündung, um gleichsam die letzten Tropfen herauszuwürgen. In anderen Fällen jedoch retrahiert sich der Ureterwulst, er wird einen Moment unsichtbar, und dann öffnet sich die Uretermündung und ein Harnwirbel wird wahrgenommen. Wir gewinnen den Eindruck, als wenn sich der Blasenendteil des Ureters über die herausstürzende Flüssigkeit zurückzieht, ähnlich der Funktion des Levator ani bei der Defäkation.

In noch anderen Fällen endlich, in denen fast regelmäßig die Wülste sehr schwach entwickelt oder gar nicht angedeutet sind, öffnet sich ganz unvermittelt die Uretermündung, und wir sehen plötzlich durch ein schwarzes Loch in den Blasenendteil des Ureters hinein; in diesen letzteren Fällen ist es oft schwierig den Harnspritzer wahrzunehmen, weil, worauf ja schon das Fehlen des Ureterwulstes hinweist, durch die mangelhafte Entwicklung des Muskelapparates die peristaltische Welle kraftlos am Endteil des Ureters anlangt.

Wir dürfen daher nur mit allergrößter Vorsicht bei wahrnehmbarer Ureteraktion das Fehlen jeglicher Harnentleerung — das »Leergehen« des Ureters —, wie es Viertel bezeichnete, annehmen. Es ist ratsam, um jeden Irrtum

auszuschließen, erst dann das Leergehen eines Ureters für sichergestellt zu halten, sobald die Chromokystoskopie den Befund bestätigt hat.

Ein dauerndes »Leergehen« des Ureters, d. h. Peristaltik ohne Harnspritzer, ist stets pathologisch, und zwar ist dieses Phänomen pathognomonisch für Ureterfisteln, bei denen die Kontinuität des Ureters nicht aufgehoben ist (Winter), und auch für Uretersteineinklemmung.

Ist die Aktion eines Ureters vollständig aufgehoben, wird selbst das »Leergehen« nicht beobachtet, so ist die Kontinuität des Ureters vollständig unterbrochen (Winter). Die vom Nierenbecken ausgelöste peristaltische Welle kann dann nicht mehr bis zur Uretermündung gelangen.

Die Schwierigkeit der Beobachtung der Ureterentleerung für den, der das Phänomen noch niemals gesehen hat, liegt darin, daß unter dem hellweißen, elektrischen Licht im kystoskopischen Bilde jegliche Farbendifferenz zwischen der Borlösung und dem Harn verschwindet, und wir daher nur die Wellenbewegung, die der Harnspritzer in der Borlösung hervorruft, wahrnehmen. Nitze vergleicht sehr treffend den durch den Harnspritzer hervorgerufenen Flüssigkeitswirbel mit der Flüssigkeitsbewegung, die beim Eintropfen von absolutem Alkohol in reines Wasser entsteht.

Sehr konzentrierter Harn, der allerdings nur selten zur kystoskopischen Beobachtung gelangt, gibt ein wesentlich anderes Bild, da seine dunkle Farbe ganz zur Geltung kommt; es macht den Eindruck, als wenn Öltropfen aus dem Ureter geschleudert werden.

Die Aktion beider Harnleiter erfolgt weder synchron, wie man früher vielfach annahm, noch sind die Intervalle zwischen zwei Ureterentleerungen gleichmäßig. Gewöhnlich kommen in einer Minute 2 bis 4 Harnspritzer an einer Uretermündung zur Beobachtung; zuweilen aber sistiert minutenlang die Ureteraktion. Häufig ist, wie Nitze annahm, ein Ureterspasmus hierfür als Ursache anzusprechen.

Stoeckel hat die Beobachtung gemacht, daß im Anfange der kystoskopischen Untersuchung die Uretermündungen oft viele Minuten untätig daliegen. Er vermutet, daß die Untersuchung als solche gelegentlich einen die Harnentleerung hemmenden Reflex auslöst, der erst nach einer gewissen Zeit überwunden wird.

VIII. Kapitel.

Die Orientierung im kystoskopischen Bilde.

Mit Hilfe der orientierenden Eigenschaften des Kystoskopes und der Orientierungspunkte, die das Blaseninnere im kystoskopischen Bilde bietet, sind wir in der Lage, ohne Schwierigkeit das Gesehene richtig zu lokalisieren.

Über die jedesmalige Lage des Prismenspiegels, ohne deren genaue Kenntnis wir uns innerhalb der Blase nicht orientieren können, unterrichtet uns auf die einfachste Weise der neugeformte Orientierungsknopf (Seite 12); durch denselben gewinnen wir auch die richtige Vorstellung von der Form und Lage der eingestellten Blasenwandpartie.

Die Blase selbst gibt uns folgende Orientierungspunkte an die Hand:

1. Die Übergangsfalte.
2. Das Trigonum Lieutaudii.
3. Das Ligamentum interuretericum mit den Harnleitermündungen und -Wülsten.
4. Den Bas-fond.
5. Die Luftblase.

Kystoskopieren wir ohne Korrigierapparat, so gibt der freie, konkave Rand der Übergangsfalte die Richtung der freien Fläche des Prismas in gleicher Weise an wie der orientierende Trichterknopf; wir blicken also immer nach der Seite des Patienten, nach welcher der konkave Rand der Falte gerichtet erscheint. Selbst wenn die Übergangsfalte nicht gleichzeitig mit dem eingestellten Objekt, z. B. einem Tumor oder Ureterostium, im Gesichtsfelde erscheint, kann sie gleichwohl noch als Orientierungspunkt sehr wichtige Aufschlüsse geben. Wir brauchen nur, um den Tumor zu lokalisieren, das Kystoskop langsam aus der Blase herauszuziehen (natürlich ohne die Lage und Richtung des Instrumentes zu ändern), bis die Übergangsfalte sichtbar wird;

die Richtung des freien, konkaven Randes der Falte gibt alsdann in eindeutiger Weise an, ob der vorher gesehene Tumor der rechten oder der linken Seitenwand oder dem Übergang der rechten oder linken Seitenwand in den Scheitel usw. angehört. Endlich können wir durch Schätzung der Länge des bis zum Erscheinen der Übergangsfalte zurückgelegten Weges des Prismas feststellen, wie weit der Sitz des Tumors vom Orificium urethrae int. entfernt ist.

Wer sich aber meines Korrigierapparates bedient, für den liegen die Orientierungsverhältnisse infolge der Ausschaltung der Spiegelumkehrung viel einfacher, da nicht wie vorher die Richtung des konkaven Randes der Übergangsfalte für die Orientierung maßgebend ist, sondern einzig und allein die Lage der Falte im inneren Gesichtsfelde, die selbstverständlich auch stets mit der Richtung des Trichterknopfes identisch ist. Die Falte liegt in Wirklichkeit dort, wo wir sie erblicken. Erscheint also die Falte im inneren Gesichtsfelde auf der linken Seite des Patienten, so sehen wir auch nach der linken Seite des Patienten hin, oder liegt sie im oberen Teile des inneren Gesichtsfeldes, so blicken wir auch in Wirklichkeit nach dem Scheitel der Blase.

Eine besonders genaue und leichte Orientierung gestattet der Blasenboden mit seinen zahlreichen Details, die sich im kystoskopischen Bilde bei der von mir angegebenen Orientierungseinstellung des Kystoskopes (Fig. 69) stets wirkungsvoll darstellen.

Die Tafeln Nr. 2—5, die schon ausführlich beschrieben worden sind, geben uns einen Orientierungsüberblick über den ganzen Blasenboden. Wenn wir diese Tafeln, die bei nach unten gerichtetem Trichterknopfe aufgenommen wurden, umgekehrt (d. h. mit oberhalb der Halbbilder befindlicher Tafelschrift) in den Bildhalter des Stereoskopes stecken, so erscheint der Blasenboden mit seinen Details ohne Spiegelumkehrung, also — abgesehen von der Seitenvertauschung*) — in derselben Weise als wenn wir mit Hilfe meines Korrigierapparates kystoskopieren; hier-

*) Die stereoskopischen Tafeln sind sämtlich, wie schon an anderer Stelle bemerkt, ohne Korrigierapparat hergestellt; sie geben daher die Details wie das Nitzesche Kystoskop in Spiegelumkehrung wieder. Durch Umkehren der Tafeln im Stereoskophalter, wodurch die Tafelschrift oberhalb der Halbbilder zu liegen kommt, wird die Spiegelumkehrung ausgeschaltet. Da hierbei aber das rechte Halbbild nach links und das linke Halbbild nach rechts verlagert wird, so werden gleichzeitig die Seiten der Bilder vertauscht; was in Wirklichkeit links in der Blase liegt, erscheint im stereoskopischen Bilde infolgedessen rechts und umgekehrt. Dies muß stets bei Betrachtung einer verkehrt in den Stereoskophalter gesteckten Tafel berücksichtigt werden. Um nochmals zu rekapitulieren: es erscheinen durch Einstellen der Tafeln mit unterhalb der Halbbilder befindlicher Druckschrift die Bilder seitenrichtig aber in Spiegelumkehrung, hingegen bei oberhalb der Halbbilder befindlicher Druckschrift ohne Spiegelumkehrung aber seitenverkehrt.

durch werden wir in die Lage versetzt, die einzelnen Details des Blasenbodens, die eine präzise Lokalisation einer erkrankten Partie desselben gestatten, von vorn*) nach hinten in ihrer anatomischen Lage und Reihenfolge zu verfolgen: Den unteren Sphinkterrand, das Ligamentum interuretericum; zwischen beiden die weiße, glatte Fläche des Trigonum Lieutaudii mit den seitlich gelegenen Plana paratrigonalia**) und endlich am weitesten nach hinten, hinter dem Lig. interuretericum gelegen, den weniger hell beleuchteten Bas-fond. Mit Hilfe der eben aufgezählten Orientierungspunkte können wir z. B. aus dem kystoskopischen Bilde ohne Schwierigkeit feststellen, daß ein Tumor direkt am Sphinkterrand (Tafel Nr. 34) oder auf dem Trigonum nahe dem Lig. interuretericum oder hinter dem Ligamentum sitzt, oder, wie es bei dem Patienten, von dem die Tafeln Nr. 31, 32 und 33 gewonnen wurden, der Fall ist, genau bestimmen, daß der Tumor direkt auf dem Ligamentum seitlich von der Uretermündung entspringt und in den Bas-fond, denselben zum Teil ausfüllend, hineingewachsen ist.

Ob die eingestellte Uretermündung die rechte oder die linke ist, können wir gleichfalls durch das kystoskopische Bild ohne orientierende Mitwirkung des Trichterknopfes bestimmen und zwar auf dreifache Weise:

1. Bei Anwendung eines Nitzeschen Kystoskopes durch die Richtung des konkaven Randes der gleichzeitig mit der Uretermündung sichtbaren (Tafel Nr. 8) oder der erst später (durch Zurückziehen des Prismas) eingestellten Übergangsfalte (vergl. Anfang dieses Kapitels). Unter Zuhilfenahme meines Korrigierapparates durch die Lage der Übergangsfalte im inneren Gesichtsfelde;
2. durch Vermittlung des Ureterwulstes;
3. durch das Ligamentum interuretericum.

An der Hand der Tafeln Nr. 9, 10, 11, 12 und 48, die wie die vorher erwähnten Tafeln gleichfalls bei nach unten gerichtetem Trichterknopfe gewonnen wurden, können wir uns die hier in Betracht kommenden, anatomischen Beziehungen, die zwischen der Uretermündung einerseits und dem Ureterwulst bezw. dem Lig. interuretericum andererseits bestehen, vergegenwärtigen. Es sind dies folgende Beziehungen:

---

*) D. h. von der unserem Auge am nächsten gelegenen Partie der Blase.

**) Durch die entfernte Einstellung des Blasenbodens zur Gewinnung eines großen »äußeren Gesichtsfeldes« erscheinen das Trigonum Lieutaudii und die Plana paratrigonalia zusammen als glatte, weiße Fläche, ohne jede Differenzierung.

1. Die Harnleitermündungen liegen auf den Harnleiterwülsten, die sich lateralwärts über die Mündungen hinaus noch fortsetzen.
2. Das Lig. interuretericum zieht von der einen Uretermündung medianwärts quer durch das Gesichtsfeld zur anderen Mündung hin.

Eine jede dieser beiden Feststellungen ermöglicht es zu bestimmen, welcher Seite die eingestellte Uretermündung angehört, mit anderen Worten von welcher Niere der beobachtete Harnspritzer stammt.

Richten wir uns nach dem Ureterwulst, so gibt die Lage der lateral von der Uretermündung gelegenen Partie desselben — vom Patienten aus betrachtet — die Seite der beobachteten Uretermündung an, wie es auch bei den vorher erwähnten Tafeln der Fall ist. Die Tafeln Nr. 9, 12 und 48 geben rechtsseitige, die Tafeln Nr. 10 und 11 linksseitige Uretermündungen wieder, weil die lateral von den Uretermündungen gelegenen Partien der Wülste auf der rechten bezw. linken Seite der Patienten liegen. Voraussetzung ist natürlich, daß das Lig. interuretericum im kystoskopischen Bilde horizontal oder doch annähernd horizontal eingestellt wird, da sonst die Feststellung von rechts nach links unmöglich wird.

Bedienen wir uns hingegen bei weniger gut entwickeltem Wulst zur Orientierung des gleichzeitig mit der Uretermündung im Gesichtsfeld erscheinenden Stückes des Lig. interuretericum, so ist dasselbe in seiner Richtung nach der eingestellten Uretermündung als Richtungspfeil nach der Seite des Patienten aufzufassen, zu welcher die Uretermündung gehört. In den Tafeln Nr. 9 und 48 zeigt das sichtbare gegen die Uretermündung gerichtete Stück des Ligamentum nach der rechten Seite, in den Tafeln Nr. 10 und 11 nach der linken Seite der Patienten, infolgedessen gehören auch die Uretermündungen der erst erwähnten Tafeln zur rechten, die der letzterwähnten Tafeln zur linken Niere. Tafel Nr. 48 ist besonders instruktiv, da Harnleiterwulst und Ligamentum kräftig entwickelt sind, so daß wir uns beider Orientierungsmöglichkeiten zur Lokalisierung der Uretermündung bedienen können, die auch beide zu demselben Resultate führen.

Ich möchte nicht unerwähnt lassen, daß es bei Bestimmung der Seite einer im kystoskopischen Bilde sichtbaren Uretermündung ganz gleichgültig ist, ob dies mit oder ohne Korrigierapparat geschieht, da die Seiten weder durch das Kystoskop noch durch den Korrigierapparat vertauscht werden. Die vorher erwähnten Tafeln dürfen jedoch zur Lokalisierung der Uretermündungen nur so in den Stereoskophalter gesteckt werden, daß wir die Bilder in derselben Anordnung erblicken, wie sie das Kystoskop bei ihrer Aufnahme gezeigt hat, d. h. mit Spiegelumkehrung; dies ist der Fall, wenn die Druckschrift unterhalb der Halbbilder erscheint. Wir dürfen daher niemals zum Zwecke der Lokalisierung von Details die Tafeln

umgekehrt, d. h. mit oberhalb der Halbbilder befindlicher Druckschrift (Anmerkung Seite 114) in den Stereoskophalter stecken, weil hierdurch gleichzeitig die Seiten vertauscht werden, und infolgedessen die rechte Uretermündung als die linke im Stereoskop erscheinen würde.

Endlich wäre noch der Luftblase als Orientierungspunkt zu gedenken, die bei Füllung der Blase unvermeidlich in dieselbe hineinschlüpft und ihrem spezifischen Gewicht entsprechend stets in den Vertex der Blasenhöhle steigt. Wenn daher die Luftblase im kystoskopischen Bilde (Tafel Nr. 13 und 17) erscheint, so ist stets ein Stück des Blasenscheitels in das Gesichtsfeld getreten. Bei der üblichen Lagerung des Patienten erblicken wir dann gewöhnlich eine oberhalb des oberen Symphysenrandes gelegene Partie.

IX. Kapitel.

Die erkrankte Blase im kystoskopischen Bilde.

1. Die verschiedenen Formen der Cystitis.

Das Kystoskop ermöglicht es mit nicht zu übertreffender Sicherheit die Diagnose Cystitis zu stellen, während der klinische Befund in vielen Fällen über die Herkunft des im Urin gefundenen Eiters Zweifel bestehen läßt. Die vergrößernde Eigenschaft des Kystoskopes setzt uns ferner in die Lage, die feineren Details der pathologischen Veränderungen, die die Blasenschleimhaut bei katarrhalischer Erkrankung eingeht, mit einer solchen Deutlichkeit wahrzunehmen, daß wir in der Tat alle Phasen der Veränderungen, die die akut erkrankte und in das chronische Stadium übergehende Blasenschleimhaut bietet, kystoskopisch besser verfolgen können, als wenn dies bei direkter Betrachtung geschähe. Stets orientiert uns auch das Kystoskop über den Sitz und die Ausdehnung des Katarrhs, und in den meisten Fällen erhalten wir gleichzeitig Aufschluß über die Ursache der Cystitis, denn bald können wir feststellen, daß die Infektion von den Nieren her erfolgt ist, bald daß dieselbe durch Fremdkörper bedingt wird oder von den Nachbarorganen ausgegangen ist. Bei Frauen werden wir oft per exclusionem zu dem Schluß kommen, daß die Blaseninfektion von der kurzen Urethra aus durch den mangelhaft schließenden Sphinkter hindurch erfolgt ist. Ferner müssen wir beim Forschen nach der Ätiologie einer festgestellten Cystitis, für die sich auch kystoskopisch eine Ursache nicht finden läßt, stets die Möglichkeit im Auge behalten (worauf ich auch an anderer Stelle hingewiesen habe), ob nicht etwa Tuberkulose oder Gonorrhoe eine Rolle spielen. Also auch zu dieser Erkenntnis verhilft uns das Kystoskop, das eben in allen Fällen von Cystitis, die der üblichen Behandlung nicht weichen wollen, zu Rate gezogen werden muß. Auf den richtigen Weg geleitet, werden wir dann mit Hilfe des Mikroskopes oder des Tierexperimentes auch in diese dunklen Fälle Licht bringen.

Bevor ich auf die zahlreichen, kystoskopisch nachweisbaren Cystitisformen, die nach ihrer Lokalisation in der Blase oder nach dem gerade hervorstechendsten Symptom benannt werden, eingehe, möchte ich zuerst die beiden Grundformen der Cystitis, die akute und die chronische, behandeln.

Cystitis acuta. Wie bei allen Entzündungen, so erscheint auch bei der akuten Cystitis die erkrankte Partie der Blasenschleimhaut gerötet. Diese Rötung, die je nach der Intensität des Prozesses eine verschieden starke sein kann, wird durch die kystoskopisch oft noch wahrnehmbare, kapilläre Gefäßinjektion bedingt. In manchen Fällen jedoch hat die Hyperämie einen solchen Grad erreicht, daß die Schleimhaut eine diffuse Rötung darbietet. Die Gefäßzeichnungen sind infolgedessen in der erkrankten Partie gar nicht oder nur sehr undeutlich wahrnehmbar. Die Rötung einer Schleimhautpartie allein berechtigt uns aber noch nicht zur Diagnose Cystitis acuta, da auch die normale Schleimhaut bei mangelhafter Beleuchtung oder aus nächster Nähe kystoskopisch betrachtet rot erscheint. Auf diese Verhältnisse bin ich im Kap. VII ausführlich eingegangen. Die suspekte Rötung wird in normalen Fällen sofort verschwinden, sobald wir das Kystoskop bei genügend heller Beleuchtung etwas entfernter einstellen. Auch die dichte Gefäßinjektion einer Schleimhautpartie muß streng von Cystitis geschieden werden. Nur bei sehr oberflächlicher Betrachtung kann ein solcher Irrtum unterlaufen, da zwischen den Verästelungen die normale Schleimhaut deutlich erkennbar ist. Aber selbst wenn eine Blasenwandpartie bei Annäherung und Entfernung des Prismas gleich gerötet erscheint, so dürfen wir immer noch nicht ohne weiteres einen akuten Blasenkatarrh diagnostizieren, da die Rötung durch andere Ursachen (Trauma. Sanguis auf dem Prisma) bedingt sein kann. Wir müssen daher kystoskopisch außer der Rötung auch das Vorhandensein der übrigen Merkmale der Entzündung, soweit dies der Gesichtssinn ermöglicht, feststellen, erst dann ist die Diagnose der akuten Cystitis zweifellos. Wir finden auch stets in allen Fällen von akuter Cystitis eine ödematöse Schwellung der erkrankten Schleimhautpartie; dieselbe ist kystoskopisch selbst bei geringen Graden nachzuweisen, da die Schleimhaut gewöhnlich nicht in toto, sondern nur herdweise erkrankt und die affizierte Partie von normaler Schleimhaut umgeben ist. Früher nahm man irrtümlich allgemein an, daß in den meisten Fällen die ganze Schleimhaut erkrankt wäre, denn das klinische Bild spricht sehr dafür. Die Aufklärung dieses Irrtums verdanken wir allein dem Kystoskope. Ganz besonders in die Augen fallend ist ferner der erhöhte, viele Reflexe verursachende, feuchte Glanz der akut katarrhalisch erkrankten Blasenschleimhaut, der eine Folge des das Epithel bedeckenden Schleims, des katarrhalischen Sekretionsproduktes der Entzündung, ist. Also nur wenn eine Schleimhautpartie stark gerötet erscheint und gleichzeitig Schwellung und einen

erhöhten, feuchten Glanz darbietet, dürfen wir eine akute Cystitis annehmen; ein jedes dieser Merkmale für sich allein berechtigt uns nicht zu dieser Diagnose.

Die Reizbarkeit der Blase, die fast stets mit der akuten Cystitis verbunden ist, verbietet es, in allen akuten Fällen eine kystoskopische Untersuchung vorzunehmen. Durch geeignete Behandlung, bei welcher in sehr empfindlichen Fällen Narkotica nicht zu entbehren sind, gelingt es meistens nach kurzer Zeit die Empfindlichkeit so weit zu beseitigen, daß eine kystoskopische Untersuchung möglich wird. Diese Fälle sind dann mit ganz besonderer Vorsicht zu behandeln, da die hyperämischen Schleimhautpartien bei Berührung mit dem Kystoskope leicht bluten. Ja selbst ohne jeden traumatischen Insult erfolgen durch Bersten der unter erhöhtem Drucke stehenden, stark angefüllten und überdehnten feinen Gefäßverzweigungen Blutergüsse (Haemorrhagien) in die Schleimhaut, die nur langsam resorbiert werden, und deren Reste oft noch im chronischen Stadium kystoskopisch nachweisbar sind. Berstet ein sehr oberflächlich gelegenes Gefäß, so kann es zur Kontinuitätstrennung im Gewebe und zur Bildung eines katarrhalischen Ulcus kommen. Aber nicht alle Ulcera, die wir auf katarrhalisch erkrankter Schleimhaut finden, haben die gleiche Entstehungsursache. In manchen Fällen werden sie durch die den Katarrh selbst bedingenden Fremdkörper verursacht, in anderen Fällen wiederum müssen wir sie als die direkte Folge der den Katarrh veranlassenden Infektion ansehen. Meist nur in chronischen Fällen finden sich größere, tiefe Ulcera mit erheblichem Substanzverlust, auf deren eitrig belegtem Grunde Gewebsfetzen flottieren. Nicht selten inkrustieren die katarrhalischen Ulcera mit Erdsalzen; sie erscheinen infolgedessen im kystoskopischen Bilde weiß. Oft überragen auch die Inkrustationen das Niveau der Schleimhaut und täuschen Konkremente vor. Umschriebene, inkrustierte Geschwüre (Stalaktitgeschwüre) sah O. Zuckerkandel häufig nach puerperalen Cystitiden in den basalen Teilen der Blase.

Gelingt es die Ursache einer akuten Cystitis zu beseitigen, so klingen nicht nur die schmerzhaften, klinischen Erscheinungen allmählich ab, sondern auch die Schleimhautveränderungen beginnen sich zurückzubilden. Die starke diffuse Rötung läßt nach, und als sicheres objektives Zeichen fortschreitender Besserung müssen wir das immer Deutlicherwerden der Gefäßzeichnungen ansehen (Nitze).

Aber oft bleibt der erfreuliche Ausgang in Heilung aus. Der akute Katarrh geht in das subakute und in das chronische Stadium über, da sich die Ursache der Cystitis nicht dauernd beseitigen läßt. Die chronisch katarrhalisch erkrankte Blasenschleimhaut bietet kystoskopisch ein wesentlich anderes Bild als die akute Cystitis.

Cystitis chronica. Das hervorstechendste Merkmal der chronischen Cystitis ist die Gefäßarmut der erkrankten Blasenschleimhaut. In vielen Fällen ist überhaupt keine Gefäßzeichnung wahrnehmbar, selbst aus nächster Nähe betrachtet nicht. In anderen Fällen sind die Zeichnungen sehr undeutlich, verwaschen (Tafel Nr. 14); wir vermissen die scharfen Konturen der Gefäße, wie sie die normale Schleimhaut (Tafel Nr. 15) stets zeigt. Selbst größere Gefäßstämme werden unsichtbar oder erscheinen oft in ihrem Verlaufe unterbrochen, weil sie streckenweise unsichtbar geworden sind. Dieses Zurücktreten der Gefäße im Bilde der chronischen Cystitis verleiht der chronisch katarrhalisch erkrankten Schleimhaut ein blasses, grauweißes Aussehen im Gegensatz zur Hyperämie bei der akuten Cystitis. Als Ursache der Gefäßarmut müssen wir die Veränderungen ansprechen, welche das Schleimhautepithel während des langdauernden Katarrhs eingeht. Das zarte und durchsichtige Epithel verliert Zellen, deren Ersatz immer mehr von den Eigenschaften einbüßt, die der normalen Schleimhaut das glatte, glänzende Aussehen geben, und die dem normalen Epithel die Durchsichtigkeit verleihen; diese letztere allein ermöglicht es, die feinen Gefäßverästelungen innerhalb der Schleimhaut wahrzunehmen. Der chronische Katarrh verdickt und trübt das zarte Epithel; dasselbe wird infolgedessen undurchsichtig und die Schleimhaut erscheint gefäßarm. Das verdickte Epithel ist auch trocken und läßt daher den feuchten Glanz vermissen; im kystoskopischen Bilde erscheint die Schleimhaut aus diesem Grunde stumpf. Ferner macht der chronische Katarrh die glatte Oberfläche rauh und uneben.

Endlich aber führt die chronische Cystitis in sehr erheblicher Weise zur Schwellung und Auflockerung der Schleimhaut. Dieselbe ragt dann oft tumorartig an mehreren Stellen in das Blasenkavum hinein, so daß schon irrtümlich die Diagnose Blasentumor gestellt worden ist. Bei genauer Ableuchtuug der ganzen Blasenhöhle und unter Berücksichtigung des klinischen Verlaufes werden aber diese tumorartigen Schwellungen unschwer als zum Bilde der chronischen Cystitis gehörig erkannt werden.

Tafel Nr. 42 gibt in sehr charakteristischer Weise das Bild einer viele Jahre bestehenden chronischen Cystitis wieder. Die Schleimhaut erscheint glanzlos, stumpf. Ein Vergleich mit Tafel Nr. 15, die den Glanz der normalen Schleimhaut erkennen läßt, ist sehr instruktiv. Ferner erscheint die erkrankte Schleimhaut aufgelockert, rauh, uneben; sie macht einen fast sammetartigen Eindruck. Gefäßzeichnungen sind nirgends auch nur andeutungsweise erkennbar. Links oben und seitwärts im Gesichtsfelde (vom Beschauer aus) ragt eine Partie der Schleimhaut tumorartig über die Umgebung empor. Endlich sehen wir auch, daß Schleim- und Eiterpartikelchen sich der Blasenflüssigkeit in großer Menge beigemischt haben.

Tafel Nr. 19, die wie die vorhergehende Tafel in sehr ausgeprägter Weise die

chronische Cystitis zur Darstellung bringt, gibt uns gleichzeitig ein Bild von den Fällen, in denen ulzerative Prozesse vorherrschen. Wir erblicken im Gesichtsfelde zahlreiche kleine, oberflächliche, fast punktförmige Ulzerationen, und eine quer durch das Gesichtsfeld ziehende größere, eitrig belegte Ulzeration mit erhabenem Rande.

Bei Prostatikern und Tabikern, welche auf den Selbstkatheterismus angewiesen sind, weil sie die Blase nicht spontan entleeren können, oder weil sie zu große Mengen von Residualharn haben, kommt es fast immer zur Entwicklung der chronischen Cystitis. Dieselbe führt infolge des häufigen Katheterismus von Zeit zu Zeit zu Exazerbationen, so daß wir neben Schleimhautpartieen, die das Bild der chronischen Cystitis bieten, auch akut oder subakut erkrankte Flächen im kystoskopischen Bilde erblicken können. Wenn auch die akuten, oft mit Fieber einhergehenden Attacken gewöhnlich von kurzer Dauer sind, so führen sie nicht selten zu Blasenwandabszessen (Cystitis parenchymatosa), welche die Blase schließlich in einen Narbensack, eine Schrumptblase, verwandeln, die oft nicht mehr das Quantum von Flüssigkeit faßt, bei dem eine Kystoskopie noch zur Not ausführbar ist.

Wie die Schwierigkeiten zu überwinden sind, die cystitische Blasen der kystoskopischen Untersuchung bereiten können, ist bereits im Kapitel VI ausführlich behandelt worden. Ich möchte an dieser Stelle nur noch kurz darauf hinweisen, daß das katarrhalische Sekret, dessen vorherige totale Entfernung aus der Blase für das Gelingen der kystoskopischen Untersuchung von großer Bedeutung ist, in sehr wechselnden Mengen produziert wird, und daß dasselbe, sowohl was seine Zusammensetzung als auch seine Konsistenz anbetrifft, von sehr wechselnder Beschaffenheit ist. Bald wird der Urin, weil das ihm beigemengte Sekret einen mehr schleimigen Charakter hat, weniger trüb sein, bald hingegen wird er milchig trüb erscheinen, weil das Sekret vorwiegend aus Eiter besteht. Bei sehr zäher Konsistenz bleibt das Sekret an den Blasenwänden haften und wird durch Ausspülungen dann nur zum Teil aus der Blase entfernt. Oft werden auch mit der Spülflüssigkeit Epithelfetzen und in seltenen Fällen Pseudomembranen entfernt.

Der Katarrh etabliert sich gewöhnlich zuerst auf dem Blasenboden (Trigonum) und in der Umgebung des Orificium urethrae int. und bleibt daselbst oft lokalisiert, ohne auf andere Teile der Blase überzugehen. Diese Fälle von Cystitis werden wegen ihrer typischen Lokalisation mit Cystitis colli bezeichnet.

Die sog. Cystitis gonorrhoica ist stets eine Cystitis colli, nur sehr selten werden noch andere Partieen der Blase ergriffen. Nach Nitze und Kolischer zeichnen sich die chronischen Fälle der gonorrhoischen Cystitis »durch die fleckenweise auftretende Entzündung« aus; außerdem aber bieten die affizierten Partieen fast stets eine erhebliche, entzündliche Schwellung, und die Sphinkterfalte verliert oft den zarten, konkaven Rand. Die kystoskopischen Bilder der Falte er-

innern nicht selten an die Veränderungen bei beginnender Prostatahypertrophie. Der Rand der Falte ist verdickt und mit kleinen Wülsten besetzt, zwischen denen Einkerbungen sichtbar werden. Aber trotzdem ist das kystoskopische Bild der gonorrhoischen Cystitis doch nicht so charakteristisch, daß wir allein auf Grund desselben die Diagnose stellen können. Erst die typische Lokalisation und der Nachweis, daß eine Gonorrhoe besteht oder bestanden hat, ermöglicht die Diagnose.

Die akuten Formen der Cystitis gonorrhoica können wegen der großen Empfindlichkeit der Patienten nicht Objekt der kystoskopischen Untersuchung werden.

Finger, der akute Fälle endoskopiert hat, hebt besonders die Schleimhautschwellung am Blasenhals hervor, die zu unregelmäßig kugeligen Wulstungen führt. Das Epithel fand Finger in Fetzen abgehoben, zum Teil von der Unterlage ganz abgelöst. Die Schleimhaut war stark gerötet und wurde von erweiterten, stark mit Blut gefüllten Gefäßen durchzogen.

Der entzündliche Reiz, der durch die chronische Cystitis ausgelöst wird, kann auch zu Veränderungen der Blasenschleimhaut führen, die einer spontanen Rückbildung nicht mehr fähig sind. Es entstehen auf diese Weise Schleimhautbilder, die so charakteristisch sind, daß sie als besondere Cystitisformen aufgeführt werden.

Es ist das Verdienst von Knorr und Bierhoff darauf hingewiesen zu haben, daß die Cystitis colli chronica bei Frauen häufig und zwar besonders am oberen Sphinkterrand zur Bildung von zierlichen, keulenförmigen, gestielt aufsitzenden und in der Flüssigkeit flottierenden Pseudopolypen führt, die im kystoskopischen Bilde gewöhnlich zu mehreren, in verschiedener Größe und diaphanoskopisch erscheinen Die Zartheit, Kleinheit und Multiplizität dieser Gebilde, die auch in männlichen Blasen nicht selten gefunden werden, schützen vor Verwechselung derselben mit gestielten, am Sphinkterrand oder in dessen nächster Nähe sitzenden Papillomen, die gewöhnlich solitär angetroffen werden. Pseudopolypen werden auch nicht selten ohne gleichzeitiges Bestehen einer Cystitis colli als zufälliger Befund kystoskopisch festgestellt.

Zechmeister und Matzenauer bezeichnen diese Form der Cystitis colli als Cystitis colli proliferans oedematosa (Fig. 75). Die Autoren heben besonders das sulzig gequollene Aussehen der durchscheinenden, kolbig verdickten Exkreszenzen hervor und sprechen als Entstehungsursache der vorher beschriebenen Gebilde die chronische Cystitis und eine gleichzeitig bestehende Lymphstauung an.

Knorr hat auch an einem großen weiblichen Krankenmaterial die kystoskopischen Befunde studiert,

Fig. 75. Zechmeister u. Matzenauer. (Centralbl. f. d. Krankh. d. Harn- u. Sexualorgane, XII. Bd., Nr. 1.)

die er bei Patientinnen mit lästigen Harnbeschwerden (häufigem Harndrang, Schmerz und Krampf bei der Harnentleerung) oft erheben konnte. Er fand das Trigonum stets affiziert, in den meisten Fällen mit Beteiligung des Sphinkters. Dieses Krankheitsbild müßte eigentlich Cystitis trigoni benannt werden. Das im kystoskopischen Bilde besonders in die Augen Fallende sind die die Grenzen des Trigonum oft etwas überschreitende, verwaschene, dunkle Rötung und die ödematöse Schwellung der Schleimhaut; die letztere besonders läßt das Trigonum in seinen Konturen recht deutlich hervortreten und führt oft zur Bildung kleiner, transparenter, an Zysten erinnernder Erhebungen. Die Schwellung fand Knorr am stärksten am Sphinkterrand, der häufig Wulstungen und Vorsprünge zeigt (s. vorher Cystitis colli proliferans). Ätiologisch kommt für die Entstehung der Cystitis trigoni wohl hauptsächlich die gonorrhoische Urethritis (Stoeckel) in Frage; aber auch venöse Stauung infolge Uterusverlagerung, Gravidität usw. kann dasselbe Krankheitsbild hervorrufen.

Cystitis villosa. Bei dieser Form der chronischen Cystitis finden wir als den Endeffekt des chronischen Reizes große Flächen der Blasenschleimhaut, und zwar besonders auf dem Blasenboden, mit kurzen, dünnen Exkreszenzen bedeckt. Einzelne dieser Prominenzen zeigen in manchen Fällen eine besondere Wachstumenergie und können daher, besonders wenn sie isoliert stehen, zur Verwechselung mit Papillomen Veranlassung geben.

Mit Cystitis granulosa hat Casper eine Cystitisform bezeichnet, die ihrem Aussehen nach eine auffallende Ähnlichkeit mit der Conjunctivitis granulosa hat. Kleine, solide Knötchen, die aus lymphoiden Rundzellen bestehen, finden sich vereinzelt oder in Gruppen über die katarrhalisch erkrankte Schleimhaut zerstreut. Diese Knötchen haben eine große Ähnlichkeit mit Tuberkelknötchen, mit denen sie leicht verwechselt werden können (Kap. Blasentuberkulose).

Cystitis tuberculosa siehe Kap. IX. 2.

Endlich ist noch die von Stoeckel mit Cystitis dissecans gangraenosa benannte, zur Blasengangrän führende Cystitis zu erwähnen. Langdauernde Harnverhaltung (wie z. B. infolge Inkarzeration des graviden Uterus) und hinzutretende sekundäre Infektion bilden das ätiologische Moment für die Blasengangrän.

Stoeckel hat nach Ablauf des gangränösen Prozesses eine Reihe von Fällen kystoskopiert — vorher ist eine kystoskopische Untersuchung unmöglich — und konnte feststellen, »daß bei der Exfoliation der Blasenwand die gesamte Blaseninnenfläche betroffen wird, und daß eine Narbenschrumpfblase mit stark reduziertem Gesamtvolumen zurückbleibt«. Die Uretermündungen fand Stoeckel sehr erweitert; sie stellten starrwandige Öffnungen dar. Ureterwülste waren nicht sichtbar. Eine Ureteraktion war überhaupt nicht nachweisbar; der Urin floß in die Blase, ohne daß auch nur die geringste Veränderung an den verbildeten Ure-

terostien wahrnehmbar war. Die Blaseninnenfläche war »fast gefäßlos und sah fast reinweiß und narbig aus«.

Stoeckel erwähnt auch Fälle von zirkumskripter Gangrän infolge geburtshilflicher Drucknekrose oder nach abdomineller Radikaloperation des Uteruskarzinoms durch Ausschaltung zahlreicher Venen und Lymphgefässe oder durch Exstirpation wichtiger Nervengeflechte.

2. Nieren- und Blasentuberkulose.

Wenn uns auch an dieser Stelle nur die kystoskopische Feststellung der Nieren- und Blasentuberkulose interessiert, so ist es doch nicht allein für den Gang der kystoskopischen Untersuchung, sondern auch für die Deutung der Bilder, die das Kystoskop bei Tuberkulose der Harnwege liefert, wichtig im Auge zu behalten, daß die Tuberkulose der Niere fast ausschließlich auf hämatogener Infektion beruht, und daß infolgedessen die tuberkulöse Erkrankung der Blase, die deszendierend von den Nieren her erfolgt, eine sekundäre ist. Wir werden uns daher nicht wundern, daß wir in manchen Fällen, obwohl der Harn reichlich Tuberkelbazillen enthält, die Blase im kystoskopischen Bilde normal finden oder nur Veränderungen, die sich auf die nächste Umgebung der Uretermündungen allein erstrecken; und wenn auch in anderen Fällen wiederum die klinischen Symptome allein auf die Blase hinweisen, und auch der kystoskopische Befund eine ausgedehnte Blasentuberkulose sicherstellt, so müssen wir gleichwohl eine Nierentuberkulose als das Primäre annehmen. Wir dürfen daher Heilung der Blasentuberkulose nur erwarten, nachdem wir den primären Nierenherd aus dem Körper entfernt haben.

In der Mehrzahl der Fälle werden wir, da oft schon der klinische Verlauf den Verdacht auf Tuberkulose erregt und uns nach Tuberkelbazillen zu suchen veranlaßt, erst nach sicherer Feststellung der Tuberkulose der Harnwege zum Kystoskop bzw. Ureterkystoskop greifen, um eine engere lokale Diagnose zu stellen, d. h. um einmal zu bestimmen, ob nur eine oder beide Nieren erkrankt sind, und dann um zu sehen, wie weit der tuberkulöse Prozeß die Blase mitgenommen hat. In manchen Fällen wird eine renale Pyurie, seltener eine renale Hämaturie (X. Kap. 1.) auf die erkrankte Seite hinweisen. In den meisten Fällen jedoch werden die sehr charakteristischen Veränderungen, welche die Ureterostien selbst und ihre Umgebung so häufig bei Nierentuberkulose bieten, die Situation aufklären, denn oft erscheint die Uretermündung der erkrankten Niere als klaffender Spalt mit zernagten oder eingekerbten Rändern, oft ist sie unregelmäßig kraterförmig erweitert (Taf. Nr. 21); nicht selten wird auch das Ureterostium und seine nächste Umgebung infolge Verkürzung des erkrankten Ureters trichterförmig retrahiert (Fenwick).

Neben diesen Befunden wird oft gleichzeitig eine träge Aktion des Ureters beobachtet, da letzterer durch die entzündlichen Prozesse in ein starres Rohr umgewandelt ist. Auch die Zahl der Harnleiterkontraktionen auf der kranken Seite ist erheblich geringer, als auf der gesunden Seite, und zwar umso geringer, je mehr Nierengewebe durch den tuberkulösen Prozeß zerstört worden ist. Der tuberkulöse Prozeß kann sogar durch völlige Zerstörung des Nierenparenchyms und Verödung des Nierenbeckens zu einer „geschlossenen tuberkulösen Pyonephrose“ (Zuckerkandl) führen, so daß also die Niere vollständig außer Funktion gesetzt ist.

Hottinger*) hält auch das Auftreten von Granulationen an der Uretermündung und ihrer Umgebung für sehr tuberkuloseverdächtig; dieselben erinnern an kleine, papillomatöse Exkreszenzen, wie sie sich oft am Orificium urethrae int. finden. Durch Zerfall der Granulationen nimmt das Ureterostium ein ulzeröses Aussehen an. Den Hauptwert legt der zuletzt genannte Autor jedoch auf größere Gebilde, die er als Granulome bezeichnet, und in denen er „eine typische Manifestation der Nierentuberkulose“ erblickt. Die Granulome sitzen am Ureter und breiten sich oft nach der Seite aus; bald imponieren sie als kleine, himbeerförmige Papillome, bald erscheinen sie als hahnenkammförmige, lineäre Gebilde, die nach einiger Zeit zerfallen und daher oft nicht zur Beobachtung kommen (Hottinger).

Bietet die Blase nichts Pathologisches und zeigt auch der Harnspritzer keine Abweichung von der Norm, dann sichert nur der doppelseitige Ureterkatheterismus die lokale Diagnose. Ich möchte noch besonders hervorheben, daß selbst in den Fällen, in denen das kystoskopische Bild auf die kranke Seite hinzeigt, wir gleichwohl noch den Beweis zu erbringen haben, daß die andere, nach dem kystoskopischen Ergebnis vermutlich gesunde Niere auch wirklich gesund ist. Für diese Feststellung genügt in den meisten Fällen die kystoskopische Beobachtung und die Voelker-Josephsche Indigkarminprobe. Nur in Ausnahmefällen werden wir es nötig haben, zum doppelseitigen Harnleiterkatheterismus zu greifen, bei dessen Anwendung die in Kapitel XIV angegebenen prophylaktischen Maßnahmen stets zu befolgen sind.

Aus dem kystoskopischen Blasenbefunde dürfen wir über die Dauer der Erkrankung und über die Ausbreitung des Nierenprozesses keine Schlüsse ziehen; denn nicht selten wurde bei ausgebreiteter Nierentuberkulose die Blase ganz frei oder nur wenig beteiligt gefunden; in anderen Fällen zeigte die Blase bei kleinem, primären Nierenherd die typischen, schon beschriebenen tuberkulösen Veränderungen an den Ureterostien.

*) Zur Diagnose der Nierentuberkulose. Zentralblatt f. d. Krankh. der Harn- u. Sexualorgane, XVII. Bd., Nr. 8.

Wenn auch oft die kystoskopischen Bilder bei Tuberkulose der Harnwege, besonders in den Fällen, in denen eine Mischinfektion hinzugetreten ist, nicht so eindeutig sind, daß sie allein zur Diagnose genügen, so muß doch bedingungslos zugegeben werden, daß wir kein sichereres Hilfsmittel als das Kystoskop besitzen, um bei bakteriologisch festgestellter Tuberkulose der Harnwege den genauen Sitz innerhalb der Harnorgane zu erforschen. Andererseits aber sind die oft vorhandenen Veränderungen an den Harnleitermündungen und die vorher erwähnten Blasenveränderungen so charakteristisch, daß, wenn es der klinische Verlauf noch nicht getan, sie den Verdacht auf Nierentuberkulose erregen müssen und uns veranlassen, nachträglich nach Tuberkelbazillen zu suchen oder eine Tierimpfung vorzunehmen, um die Diagnose zu bestätigen.

Dem Kystoskope verdanken wir auch unsere Kenntnis von dem Ausbreitungsmodus der deszendierenden Nierentuberkulose innerhalb der Blase. Von den Ureterostien geht der tuberkulöse Prozeß auf deren Umgebung über und bleibt oft halbseitig lokalisiert, was in ganz besonderem Maße tuberkuloseverdächtig ist. „Als frühesten Befund" konnte Nitze bei sonst normaler Blase die jeden Zweifel ausschließenden Tuberkelknötchen nachweisen, die sich als flache „halbkuglige, etwa stecknadelkopfgroße, leicht transparente Knötchen von graurötlicher Farbe" präsentieren (Taf. Nr. 20). Diese Knötchen, welche bei starker Vergrößerung betrachtet einen sie ganz umgebenden, zarten Gefäßkranz deutlich erkennen lassen (Nitze), findet man gewöhnlich in herpesähnlicher Anordnung in der Nähe der Gefäße, mit Vorliebe in den Gefäßgabelungen, und zwar am häufigsten in der Nähe der Ureterostien und auf dem Trigonum, wo sie oft gruppenweise längs des Weges lokalisiert auftreten, den der infizierte Urin stets nach dem Orificium urethrae int. hin innehält. Nur wer in dem frühesten Stadium der Blasentuberkulose, in dem es noch zu keinen den Zerfall der Knötchen anzeigenden Hämaturien gekommen ist, die Fälle kystoskopiert, wird fast stets auf der normalen Blasenschleimhaut die Tuberkelknötchen, die sich durch ihre Lokalisation, Anordnung, Form und Farbe von ähnlichen Gebilden mit Sicherheit unterscheiden lassen, nachweisen können; denn die Tuberkelknötchen sind sehr vergängliche Gebilde; sie können vollständig ausheilen (Stoeckel), oder sie zerfallen, und es entstehen auf diese Weise kleine Geschwürchen, die als „dunkelrote Flecke" imponieren, und die auch etwas Typisches an sich haben, da sie die gleiche Anordnung wie die Knötchen, aus denen sie entstanden sind, zeigen (Nitze). Wenn mehrere in einer Gruppe dicht nebeneinander stehende Knötchen zerfallen, entstehen auch größere und tiefere Geschwüre, die zwar wegen der Mannigfaltigkeit ihrer Formen nichts für Tuberkulose Charakteristisches an sich haben, aber doch stets den Verdacht auf Tuberkulose erregen müssen und dies ganz besonders, wenn sie multipel auftreten. Stellenweise erscheint

auch die Blasenschleimhaut geschwollen, aufgelockert und gerötet und nicht selten kommt es in der Nähe der Ureterostien, oft, bevor sonst noch irgendeine Veränderung in der Blase wahrzunehmen ist, zur Bildung von bullösem Ödem (IX. Kap. 6), welches dann oft die Harnleitermündung nicht mehr erkennen läßt.

Das bullöse Ödem am Ureterostium ist, wenn es auch bei nicht tuberkulösen Nierenaffektionen gefunden wird, doch ein so häufiger Begleiter der Nierentuberkulose, daß der erhobene Befund den Verdacht auf Nierentuberkulose erregen und uns veranlassen muß, nach dieser Richtung hin den Fall weiter zu untersuchen.

Solange es sich allein um eine von den Nieren fortgeleitete Tuberkulose der Blase handelt, werden wir die geschilderten Veränderungen auf der sonst normalen Blasenschleimhaut recht deutlich wahrnehmen, ist jedoch durch Mischinfektion eine allgemeine Cystitis hinzugetreten, dann beherrscht letztere vollständig das kystoskopische Bild. Es gelingt alsdann nur in den seltensten Fällen, abgesehen von den sehr charakteristischen Veränderungen an den Ureterostien selbst, kystoskopisch einen Anhalt für den tuberkulösen Charakter der Erkrankung zu finden. Kystoskopisch läßt sich nur der Befund einer Cystitis erheben; die Tuberkelknötchen sind nicht mehr erkennbar und die Ulzera sind mit schmierigem Belag bedeckt. Besonders häufig finden sich bei tuberkulöser Cystitis Sugillationen in verschiedener Größe und Form in der Blasenschleimhaut (Nitze).

Bei lange bestehender Erkrankung können alle Teile des Blaseninneren, selbst der Vertex, von den tuberkulösen Veränderungen ergriffen werden. Es können sogar die zuerst erkrankten Partieen zur Abheilung gelangen, so daß das kystoskopische Bild bei oberflächlicher Betrachtung in einem solchen Falle gegen eine Blaseninfektion von den Nieren her zu sprechen scheint.

Durch den tuberkulösen Prozeß leidet die Toleranz der Blase und dies besonders, wenn Mischinfektion hinzugetreten ist, so daß wir wegen der großen Reizbarkeit der Blase in vielen Fällen eine Vorbehandlung einleiten und uns oft mit geringeren Füllungsmengen als 150 ccm begnügen müssen. Die Anästhesie ist bei Tuberkulose fast niemals zu umgehen. Wer es vermeidet, bei akuten Beschwerden die Kystoskopie auszuführen und stets den Patienten nach der Beleuchtung unter Kontrolle behält, wird auch bei Tuberkulose der Harnwege niemals einen dauernden Schaden durch die Kystoskopie entstehen sehen.

Die beiden Tafeln Nr. 20 und 21 wurden von zwei sicher gestellten Fällen von Tuberkulose der Harnwege gewonnen.

Tafel Nr. 20 zeigt miliare Tuberkelknötchen auf der Blasenschleimhaut (Tri- (Trigonum) in der vorher geschilderten Form und Anordnung. Im oberen Teile des Gesichtsfeldes liegen die Knötchen in gerader Linie perlenschnurähnlich angeordnet; an dieselben schließt sich eine Gruppe von fünf zusammenliegenden Knötchen an.

Die tuberkulöse Veränderung, die infolge deszendierender Nierentuberkulose das Ureterostium und dessen nächste Umgebung erleiden, wird durch Tafel Nr. 21*) illustriert. Die Aufnahme wurde ein Jahr nach erfolgter Nierenexstirpation gemacht, und gleichwohl finden wir noch an Uretermündung und Wulst so deutliche Veränderungen, daß sie den Verdacht auf Nierentuberkulose erwecken müssen. Der Ureterwulst ist geschwollen, er springt stark in das Gesichtsfeld hinein. Die Schleimhautoberfläche bietet bei scharfer Einstellung der Tafel ein unebenes, rauhes Aussehen. Der Ureterwulst wird ferner durch eine unregelmäßige Linie begrenzt, die als Rest des ulzerativen Prozesses zurückgeblieben ist. Die Uretermündung, die bei scharfer Einstellung in der Tiefe des Wulstes sichtbar wird, ist retrahiert; sie klafft dauernd lochartig und ist von einer kahnförmigen Narbenmasse umgeben.

3. Leukoplakia vesicae.

J. H. Brik**) war der erste, der die Leukoplakia vesicae, eine Schleimhautaffektion, die auch bei anderen Schleimhäuten (Leukoplakia buccalis) beobachtet worden ist, kystoskopisch diagnostizierte. Vorher war der Befund schon wiederholt von Anatomen und auch Chirurgen bei geöffneter Blase erhoben worden. Brik sah in seinen beiden Fällen »unbewegliche Flecken von hellweißer Farbe«, die, wie wiederholt ausgeführte Kystoskopien erkennen ließen, sich vergrößerten. Ganz besonderes Interesse erweckt der Dittelsche***) Fall. Dittel konstatierte im kystoskopischen Bilde »an vielen Stellen der Schleimhaut unbewegliche, unregelmäßige, nicht prominierende, mattweiße Flecken von dem Umfange eines Fingernagels, einige kleiner, einige etwas größer«. Auf Grund dieses Befundes glaubte D. Narben vor sich zu haben. Die Sektion des an einer interkurrenten Krankheit verstorbenen, einige fünfzig Jahre alten Patienten klärte jedoch den Irrtum auf; denn es wurde festgestellt, »daß diese weißen Plaques dicke Schichten verhornten Epithels sind, ähnlich wie sie nach lang bestehender chronischer Urethritis bei strikturierter Harnröhre auf der Schleimhautoberfläche sich ablagern«.

Auch der von Lohnstein†) beschriebene Fall bietet das gleiche kystoskopische Bild wie die vorher erwähnten Fälle. Eine Beobachtung von Ravasini††) lehrt, daß auch Plaques inkrustiert werden und dann inkrustierte Tumoren vortäuschen können.

---

*) Um diese Tafel scharf einzustellen, muß der rechte Seitenrand ein wenig gehoben werden.

**) Über Leukoplakia vesicae. Wiener med. Presse 1896, S. 36/37.

***) Endoskopische Täuschungen. Wiener klin. Wochenschrift 1895.

†) Über Leukoplakia vesicae. Monatsberichte des Harn- u. Sexualapparates, Bd. III, S. 65.

††) Beitrag zur Leukoplakia der Blase. Centralblatt f. d. Krankh. der Harn- u. Sexualorgane 1903, S. 254.

Brik verdanken wir auch die Sicherung der kystoskopischen Diagnose in differentialdiagnostischer Hinsicht. Er empfiehlt, um Verwechslungen mit Narben und Neubildungen, welche letztere zuweilen der papillären Form der Leukoplakie sehr ähnliche Bilder bieten, zu vermeiden, das Harnsediment, in dem schon makroskopisch eine große Menge von »Schuppen« auffällt, zu mikroskopieren. Das Auffinden sehr zahlreicher Epithelialgebilde, die undeutliche Kerne aufweisen und keine Färbung mehr annehmen, die sich also als verhornte Zellen erweisen, ist ausschlaggebend für die Leukoplakie. Gegen Verwechslungen mit Geschwüren schützt »das Vorhandensein der den Geschwürsrand stets umgebenden hellroten Zone«. Gelegentlich können auch durch Plaques Schleimhautflocken vorgetäuscht werden; der Irrigationsstrahl dürfte jedoch jeden Zweifel beseitigen.

Nach Brik kann die »Fleckenform« in die schon erwähnte »papilläre Form« übergehen, die sich wiederum, wie Hallé annimmt, in ein malignes Kankroid umwandeln kann. Der zuletzt genannte Autor fand wiederholt beide Veränderungen nebeneinander.

Die Leukoplakie ist durchaus nicht so selten, wie man früher angenommen hat; es sind schon 31 Fälle beschrieben worden. Die Affektion muß als die Folgeerscheinung einer langdauernden Entzündung angesprochen werden, die, wie die Beobachtungen lehren, sehr verschiedene Ätiologie (Gonorrhoe, Konkremente, Cystitis, traumatische Cystitis, Neoplasmen, Prostatahypertrophie) haben kann. In manchen Fällen erreichten die Blasenbeschwerden einen so hohen Grad, daß die Autoren von Cystitis dolorosa sprechen. Bezüglich der Therapie sind günstige Resultate nur durch gänzliche Entfernung (Exzision) der erkrankten Teile erzielt worden.

4. Malakoplakia vesicae. (v. Hansemann.)

Die beiden ersten über Malakoplakia vesicae post mortem erhobenen Befunde verdanken wir v. Hansemann*), der die Freundlichkeit hatte, mir den einen dieser Fälle zum Zwecke der stereoskopischen Aufnahme für meinen Atlas (Tafel Nr. 46) zu überlassen.

Kystoskopisch den ersten Fall diagnostiziert zu haben, ist das Verdienst Zangemeisters**). Den seltenen Befund erhob Z. an einer 42jährigen, sonst gesunden Patientin, die seit acht Wochen über vermehrten Harndrang und stechende Schmerzen beim Urinieren klagte. Der Urin war trüb, enthielt massenhaft Leukozyten, wenig Blasenepithelien. Der steril aufgefangene Urin ergab Streptokokken und Bakterium coli. Über das Ergebnis der Kystoskopie berichtet Z. folgendes:

---

*) Über Malakoplakie der Harnblase. Virchows Archiv, Bd. 173.

**) Über Malakoplakie der Harnblase. Centralblatt f. d. Krankheiten der Harn- u. Sexualorgane 1906, Bd. XVII, und Zeitschrift f. Urologie, Bd. I, Heft X.

»In der Blase fallen zunächst zahlreiche, breiten Kondylomen vergleichbare, etwas erhabene, gelbliche Herde auf, welche teils isoliert sitzen, teils zu größeren Plaques konfluieren. Die Oberfläche der Herde ist matt, ohne Gefäßzeichnung, sie sind teilweise mit Schleim belegt. An einzelnen erkennt man kleine, rote Fleckchen (tiefer gehende Epitheldefekte und Hämorrhagien). Die kleinen Herde sind mehr rundlich, während größere eine mehr ovaläre, vielfach etwas eckige, polygonale Form haben. Nähert man sich den Herden mit dem Kystoskop, so erscheinen sie mehr rosafarben und etwas heller als die Umgebung.

Sieht man sich die Herde im Profil an, so bemerkt man, daß die Oberfläche uneben, teilweise zerfetzt ist, und man erkennt auch den Schleimbelag einzelner Herde nun deutlicher. Ihre Basis ist etwas kleiner als die Oberfläche, so daß eine flache Pilzform entsteht. Die Höhe der Herde beträgt etwa 1 mm. Vielfach sieht man im Zentrum eine dellenartige Einsenkung, welche sich auch in der Aufsicht als dunklere Mittelpartie zu erkennen gibt. An den kleineren, rundlichen Herden fehlt die zentrale Einsenkung zumeist. Die Größe der einzelnen Herde ist verschieden; sie beträgt etwa 5—10 mm. — Die nächste Umgebung der Plaques ist im schmalen Bezirk etwas gerötet, so daß ein roter Saum entsteht, der aber nicht bei allen vorhanden ist. Die übrige Blasenschleimhaut ist etwas gerötet.

Die beschriebenen Herde sind über die Blase verstreut; am spärlichsten sitzen sie beim Übergang des Bodens auf die hintere Wand; wenig zahlreich sitzen sie im Vertex.«

Die Betrachtung meiner Tafel Nr. 46 läßt erkennen, daß die Beschreibung Zangemeisters durchaus in allen Details, was die Form, Größe und Anordnung anbetrifft, zutreffend ist. Zahlreich finden wir die Herde auf dem Trigonum, vereinzelt an den Seitenwänden und der hinteren Wand. Bei scharfer Einstellung der Tafel treten die Dellen und die erhabenen Ränder recht plastisch hervor. Entsprechend den die einzelnen Plaques umgebenden schmalen, roten Säumen läßt die Tafel ein dicht verzweigtes Gefäßnetz erkennen.

Die Zahl der bis jetzt beschriebenen Fälle beträgt 18, darunter 16 Sektionsbefunde. In der Mehrzahl der Fälle bestand Cystitis. Die klinischen Erscheinungen waren auffallend gering.

Über die Natur der Malakoplakie gehen die Ansichten der Autoren noch sehr auseinander. Englich bringt die Affektion in Beziehung zur Leukoplakie. Kimla*) hingegen, der in allen von ihm beobachteten Fällen Tuberkelbazillen fand — auch die Patientin Zangemeisters reagierte typisch auf Tuberkulin —, ist der Ansicht, daß die als Malakoplakie der Blase beschriebenen Fälle als infiltrierende Tuberkulose der Blase aufzufassen sind.

---

*) Virchows Archiv, Bd. 184 u. 186.

5. Ulcus vesicae simplex. Ulcus kystoskopicum. Traumen der Blase.

Die ersten Fälle von Ulcus vesicae simplex wurden von Fenwick beobachtet, nach dessen Angaben die Affektion nicht zu den Seltenheiten gehört, während Nitze niemals einen Fall zu sehen bekam. Nach Fenwick sitzt das Ulcus im Fundus, ist flach und zeigt einen roten Rand. Die Erkrankten, die fast ausschließlich noch im jugendlichen Alter stehen, klagen zuerst über vermehrten Harndrang, der nicht selten mit Hämaturien einhergeht. Erst später entwickelt sich eine schwere Cystitis; es kommt dann zu erheblicher Inkrustation der Geschwürsfläche mit Phosphaten. Endlich nach vielen Jahren tritt in einzelnen Fällen Narbenbildung ein. So schildert Fenwick den Verlauf des Ulcus vesicae simplex. Die von Le Fur gesammelten Fälle hingegen zeigen in ihrem Verlaufe eine große Ähnlichkeit mit dem Ulcus ventriculi. Das Ulcus kann, wie aus der Le Furschen Zusammenstellung hervorgeht, die verschiedensten Formen annehmen und sich bis zur Größe eines silbernen Fünfmarkstückes entwickeln; es kann auch einen mehr akuten Verlauf nehmen und wie das Magenulcus zur Perforation führen.

Das Ulcus kystoskopicum entsteht durch Verbrennung der Blasenschleimhaut mit der Kystoskoplampe. Natürlich kann der Ungeübte eine jede Stelle der Blasenwand durch ungeschickte Bewegungen mit dem Kystoskop verbrennen. Aber ganz besonders gefährdet ist der Blasenboden, da die unter Mercierkrümmung stehende Lampe demselben sehr genähert ist. Um Verbrennungen des Blasenbodens zu vermeiden, müssen wir durch Senken des Trichters stets bemüht sein, die Lampe vom Blasenboden entfernt zu halten.

Tafel Nr. 45 zeigt das Ulcus kystoskopicum an seiner Prädilektionsstelle und in seiner gewöhnlichen, der Lampenfensterfläche entsprechenden Größe. Der weiße, peripher schon abgehobene Brandschorf liegt direkt auf dem Lig. interuretericum, mit seiner hintersten Partie auf den Bas-fond übergehend. Die das Ulcus umgebende Schleimhaut erscheint ödematös aufgelockert. Der Schorf beginnt sich schon in Fetzen aufzulösen, denn wir sehen vereinzelte Fetzen in der Flüssigkeit flottieren. Eine besondere Behandlung erfordert das Ulcus kystoskopicum nicht, falls es nicht im weiteren Verlaufe zu profusen Blutungen führt (Kap. XIII, 2).

Diese Tafel bringt bei umgekehrtem Einlegen in den Bildhalter in recht instruktiver Weise den Blasenboden in seiner anatomischen Konfiguration zur Anschauung. Die weiße, etwas prominente Partie des Gesichtsfeldes entspricht dem an das Ligamentum angrenzenden Teil des Trigonum. Quer durch das Gesichtsfeld zieht das gut entwickelte Ligamentum, und dahinter liegt der vertiefte, dunkel erscheinende Bas-fond.

Auch der von ungeübter Hand ausgeführte Katheterismus und die Litholapaxie führen nicht selten zu Verletzungen der Blasenschleimhaut, die fast immer Sugillationen zur Folge haben. Im kystoskopischen Bilde erscheinen die sugillierten Partieen blutig tingiert. Ferner sind nach Quetschung der Blase infolge bimanueller Palpation bei Frauen (Kolischer) oder Rektalpalpation ähnliche kystoskopische Befunde erhoben worden.

6. Blasenödeme. Oedema bullosum.

Die Bilder, die das Kystoskop bei Ödemen der Blase liefert, sind verschiedenartig und sehr charakteristisch. Bald finden wir das Ödem über eine größere Fläche der Blasenwand ausgebreitet (»kissenartiges Ödem«, Stoeckel); die affizierte Schleimhaut erscheint dann aufgelockert, blaß, feucht glänzend und zeigt, wenn das Ödem nicht gleichmäßig ist, einzelne, etwas mehr gewulstete Partien. Bald legt sich die Blasenschleimhaut in mehr oder weniger hellweiß erscheinende, parallel ziehende Querfalten (s. Text Tafel Nr. 39). Diese Form des Ödems entwickelt sich bei infiltrierter Blasenwand, die mit der Ausdehnungsfähigkeit der Schleimhaut nicht gleichen Schritt halten kann. Eine dritte Form, welche die ödematöse Schleimhaut bietet, ist das Oedema bullosum (Fig. 76), das besonders häufig in der weiblichen Blase angetroffen wird.

Fig. 76. Zechmeister u. Matzenauer (Centralblatt f. d. Krankh. d. Harn- und Sexualorgane, XII. Bd. Nr. 1).

Die diagnostische Bedeutung dieses gewöhnlich auf eine umschriebene Stelle der Blase beschränkten Ödems richtig erkannt zu haben, ist das Verdienst Kolischers,*) der das kystoskopische Bild folgenderweise beschreibt: »Es erscheinen zirkumskripte Partieen der Vesikalmukosa mit hirsekorn- bis erbsengroßen, wasserhellen Bläschen besetzt; zwischen diesen oft sehr gedrängt stehenden Bläschen sieht man weißliche Fetzen, wahrscheinlich die Hüllenreste schon geplatzter Bläschen, die übrige Schleimhaut ist normal tingiert und injiziert. In besonders exquisiten Fällen ist die Blasenbildung eine an Größe und Zahl der Blasen geradezu kolossale, so daß man das Stück einer Blasenmole vor sich zu sehen glaubt.« So oft K. ein bullöses Ödem der Schleimhaut feststellte, fand er in unmittelbarer Nähe der Blase ein Genitalexsudat oder Anlötung einer Pyosalpinx an die Blase. Das bullöse Ödem wird aber nicht nur bei entzündlichen Prozessen in der Nähe der Blase angetroffen, sondern auch bei den die Blasenwand infiltrierenden Karzinomen der Nachbarschaft, in der Nähe der Ureterostien tuberkulös erkrankter Nieren, an der Nahtstelle nach Fistelopera-

*) Das bullöse Ödem der weiblichen Blase. Centralblatt f. Gynäkologie 1895, Nr. 27.

tionen und in der Umgebung von Blasentumoren. In allen diesen Fällen kommt es zu Zirkulationsstörungen, die das ätiologische Moment für das bullöse Ödem liefern.

Schon Kolischer erwähnt, daß das bullöse Ödem zuweilen so »abenteuerliche« Formen annimmt, daß es zu Verwechselungen mit proliferierenden Neoplasmen kommen kann.

Die Geschwulsttafel Nr. 37 zeigt im unteren Teil des Gesichtsfeldes dem bullösen Ödem ähnliche Bildungen. Aber das kystoskopische Bild im Ganzen und der klinische Befund sichern stets die Diagnose. Sobald die Ursache des Ödems beseitigt ist, kehrt die Schleimhaut spontan zur Norm zurück. Die aus der v. Frisch-schen Sammlung stammende Fig. 76 illustriert sehr zutreffend die vorher zitierte Schilderung Kolischers.

Stoeckel glaubt nicht, »daß die Ödemarten für die Spezialisierung der Karzinomdiagnose mit absoluter Sicherheit verwandt werden können. Wird der Fall sonst für operabel gehalten, so bildet das nachweisbare Blasenödem keine strikte Kontraindikation. Wir erkennen nur die Nähe des Karzinoms, aber nicht, wie nahe es sich befindet. Bestehen Zweifel der Operabilität, so gibt das Blasenödem einen Fingerzeig, daß technische Schwierigkeiten bei der Operation oder Komplikationen in der Rekonvaleszenz nicht unwahrscheinlich sind.«

»Der Sitz der ödematösen Schwellung oder Blasenbildung sind in Fällen von Uterus- bzw. Scheidenkarzinom ausschließlich die Sphinktergegend, der Blasenboden und der Übergangsteil zur hinteren Blasenwand« (Stoeckel).

7. Balkenblase (Trabekelblase, Vessie à colonnes); Divertikelblase, Blasentabes.

(Taf. Nr. 8, 16, 17, 18, 25, 26, 28.)

Die Balkenblase ist vor allem als die Folge der vermehrten Arbeit aufzufassen, die die Blasenmuskulatur zu leisten hat, um bei der Harnentleerung ein mechanisches Hindernis zu überwinden. Prostatahypertrophie, Harnröhrenstrikturen, Steine oder paraurethale Tumoren zwingen am häufigsten der Blase eine Mehrleistung an Arbeit auf, weil sie dem Harnstrahl den Weg mechanisch verlegen. Die auf diese Weise entstandene Hypertrophie des Detrusor ist zweifellos als eine kompensatorische Arbeitshypertrophie aufzufassen.

Es gibt aber zahlreiche Fälle von stark entwickelter Balkenblase, für deren Erklärung wir ein mechanisches Hindernis in den Harnwegen nicht nachweisen können. In diesen Fällen hat der Detrusor sogar in seiner Leistungsfähigkeit gelitten, oft ist er ganz gelähmt, so daß Harnretention besteht. Nitze hat als erster diese Fälle von Balkenblase als zentralen Ursprungs erkannt und darauf hingewiesen, daß in Fällen von Blasenschwäche bei Fehlen eines mechanischen

Abflußhindernisses die Balkenblase als Symptom einer Zentralerkrankung, am häufigsten als Tabessymptom aufzufassen ist. Schon in den frühesten Stadien der Blasentabes, in denen nur über Krisen geklagt wird oder nur partielle Parästhesieen sich nachweisen ließen, wurde die Balkenblase gefunden. Bei weiterer Beobachtung dieser Fälle stellten sich dann die klassischen Tabessymptome ein. Durch Böhmes Arbeit*) ist sogar der Beweis erbracht, daß in vielen Fällen die Balkenblase als erstes Frühsymptom gefunden wird, also zu einer Zeit, wo überhaupt noch keine klinischen Symptome bemerkbar geworden sind. Daß aber die Beobachtungszeit sich auf viele Jahre erstrecken muß, zeigt der von Asch berichtete Fall, bei dem sich erst 10 Jahre nach Feststellung der Balkenblase die übrigen Tabessymptome einstellten. Auch die Balkenblase zentralen Ursprungs ist als eine infolge kompensatorischer Arbeitshypertrophie entstandene aufzufassen.

Da bei der Frau mechanische Abflußhindernisse seltener in Frage kommen als beim Manne, so treffen wir in der weiblichen Blase auch seltener die pathologische Balkenentwicklung an. Die Blasentabes ist in den meisten Fällen die Ursache der weiblichen Trabekelblase. Auch bei Cystozelenbildung wird die Balkenblase nicht selten gefunden (Stoeckel).

Tafel Nr. 16, die ebenso wie Tafel Nr. 18 von einem Prostatiker stammt, bietet uns das Bild einer kräftig entwickelten Balkenblase. Die hypertrophierten, weißglänzenden, die Schleimhaut überragenden Detrusorbündel, die sog. Balken, kreuzen sich unter den verschiedensten Winkeln und schließen, gleichsam ein Balkennetz bildend, unregelmäßige (dreieckige, viereckige, rundliche, ovale und spaltenförmige), leicht vertiefte, dunkel erscheinende Felder von verschiedener Größe ein. Diese Felder stellen Ausbuchtungen der muskelfaserärmeren Blasenwandpartieen, Taschen, dar, die infolge des dauernd gesteigerten intravesikalen Druckes immer mehr dilatiert werden. Auf diese Weise kommt es oft zur Bildung sehr tiefer Ausbuchtungen der Blasenwand, der sog. Divertikel, von denen uns

Tafel Nr. 18 ein sehr charakteristisches Bild liefert. Die Balken sind durch den dauernden Druck und Zug, dem sie ausgesetzt waren, sehr verdünnt; sie erscheinen wie ausgespannte Segel, welche Räume von verschiedenster Form von einander scheiden. Die Divertikelöffnungen, durch die man in die dunklen Divertikel, mehr oder weniger tief, hineinblickt, gleichen schwarzen Defekten der Schleimhaut, deren Form durch die verschiedenen Winkel bedingt wird, unter denen sich die die Divertikeleingänge umgebenden Balken kreuzen. Der Patient litt außerdem an chronischer Cystitis, was auch im stereoskopischen Bilde zum Ausdruck kommt und be-

---

*) Die Balkenblase als Frühsymptom bei Tabes dorsalis. Münchner med. Wochenschrift 1908, Nr. 50.

sonders auffällt, wenn man diese Tafel mit den vorher beschriebenen vergleicht, die eine normale Blasenschleimhaut aufweisen. Wir vermissen die Klarheit und Deutlichkeit des Bildes, den feuchten Glanz, Eigenschaften, die die normale Blasenschleimhaut im kystoskopischen Bilde stets bietet. Die Schleimhaut scheint im Gegenteil glanzlos, trocken, trübe, sammetartig aufgelockert. Die Klarheit und Deutlichkeit des Bildes macht einer Unbestimmtheit und Stumpfheit Platz; nirgends ist die Andeutung einer Gefäßverzweigung erkennbar.

Tafel Nr. 17, gleichfalls von einem Prostatiker gewonnen, bietet den seltenen Fall eines ein Divertikel darstellenden Blasenscheitels, dessen kreisrunde Eingangsöffnung wegen seiner Größe nur zur Hälfte im Gesichtsfelde erscheint. Die im Innern des Divertikels sichtbare, frei schwebende, oval geformte Luftblase, die sich durch die beiden hell glänzenden, punktförmigen Lichtreflexe ganz besonders markiert, ist ein Beweis dafür, daß das Divertikel in Wirklichkeit den höchsten Punkt der Blase einnimmt. Die Eingangsöffnung des Divertikels wird von einer Zahl kreisförmig verlaufender, zarter Balken umgeben, zwischen denen kleine, spaltförmige, dunkel erscheinende Taschen liegen. Quer über diese Balken ziehen bei genauer Einstellung im Stereoskop scharf konturierte, die Schleimhaut etwas überragende Gefäßverzweigungen.

Tafel Nr. 28, die im Kapitel Prostatahypertrophie ausführlich beschrieben wird, zeigt im unteren Teil des inneren Gesichtsfeldes, am Blasenboden, die oval geformte. tief dunkel erscheinende Eingangsöffnung eines Divertikels.

Außer den erworbenen gibt es auch angeborene Divertikel; die letzteren sind selten; sie kommen gewöhnlich solitär vor und sind erheblich größer als die erworbenen Divertikel, so daß sie als zweite Blase imponieren können; ihre Eingangsöffnungen sind gewöhnlich gleichmäßig rund; dieselben bieten nicht die unregelmäßigen Formen der auf dem Wege über die Balkenblase entstandenen erworbenen Divertikel; aus gleichem Grunde sind die Blasenwände der kongenitalen Divertikel auch ziemlich glatt, da die Trabekelbildung nicht die physiologische Grenze überschreitet. »Der Lieblingssitz der kongenitalen Divertikel ist die Partie etwas außen und hinten von den Harnleitermündungen« (Nitze).

Die schon beschriebenen Tafeln Nr. 8 und 25, die von Prostatikern mit stark entwickelter Balkenblase stammen, zeigen Veränderungen des Blasenbodens, die recht typisch sind und die fast regelmäßig in der auf der Höhe der Balkenentwicklung befindlichen Prostatikerblase gefunden werden. Die Tafeln zeigen uns, daß sich sowohl das Ligamentum interuretericum als auch die Harnleiterwülste gleichfalls erheblich an der Hypertrophie beteiligen. In seltenen Fällen kann das sonst glatte Trigonum Vertiefungen und spaltförmige Nischen darbieten, die das Aufsuchen der Harnleitermündungen sehr erschweren.

Hat die Balkenblase den Höhepunkt ihrer Entwicklung erreicht, mit anderen Worten, ist die Blase an die äußerste Grenze der Kompensationsfähigkeit gelangt, dann tritt sie, wenn das Grundleiden nicht beseitigt wird, in das Dilatationsstadium ein; dasselbe führt allmählich zur Abplattung der kräftigen Balkenzüge, so daß man nach Jahren an den sehr dilatierten, dünnen, blassen Blasenwänden oft nur noch Spuren der früheren Balkenblase auffinden kann.

8. Die Prostatahypertrophie. (Tafel Nr. 4, 5, 8, 15, 22—28.)

Auf die leichteren Veränderungen, die wir bei Prostatikern in der das Orificium urethrae int. umgebenden Falte noch kystoskopisch nachweisen können, habe ich schon bei den von Prostatikern stammenden Tafeln Nr. 4, 5, 8 und 15 kurz hingewiesen. Um die Abweichungen von der Norm, die die eben erwähnten Tafeln in charakteristischer Weise bieten, festzustellen, müssen wir uns erinnern, daß die Schleimhautfalte, welche die innere Harnröhrenmündung in ihrer oberen Zirkumferenz und zu beiden Seiten bildet, uns im endoskopischen Bilde als gleichmäßiger, zarter, scharf begrenzter, mondsichelförmiger Saum (wie in Tafel Nr. 1) entgegentritt; der letztere erscheint an der konkaven Randpartie schwach transparent. Mit zunehmendem Alter verdickt sich die Falte, in manchen Fällen mit einer gewissen Gleichmäßigkeit, nicht selten aber auch nur stellenweise; diese Veränderungen drücken sich natürlich auch im diaphanoskopischen Bilde aus. Die verdickten Partieen erscheinen dunkler; an Stelle des zarten, transparenten, gleichmäßigen Saumes erblicken wir an der rigiden Falte leichte Unebenheiten, Einziehungen und kleine Wulstungen, die oft ein Stück normaler Falte oder Einsenkungen zwischen sich lassen. Durch diese Abweichungen von der Norm, die oft als die ersten objektiven Befunde beginnender Prostatahypertrophie zu deuten sind, kann der Sphinkterrand ein zackiges, sehr unregelmäßiges Aussehen gewinnen.

In Tafel Nr. 8 (Seite 106), die den Teil der Übergangsfalte wiedergibt, den die rechte (vom Patienten aus) Zirkumferenz der inneren Harnröhrenmündung bildet, vermissen wir alle vorher aufgezählten, charakteristischen Eigenschaften, die der normalen Falte eigen sind. Die Sphinkterfalte ist in ihrer ganzen Ausdehnung mehr oder weniger verdickt, daher erscheint sie auch nicht transparent. Es wechseln in der Falte dunkle Partieen mit weniger dunklen ab, infolgedessen kommt es zur Bildung eigentümlicher streifiger Figuren. Der freie Rand der Falte ist nicht gleichmäßig geformt, er zeigt flache Einziehungen.

Die untere Zirkumferenz des Orificium urethrae int., die dem Blasenboden angehört und bekanntlich die mondsichelförmige Übergangsfalte (Seite 95) vermissen läßt, bietet gleichfalls bei Prostatikern im kystoskopischen Bilde sehr charakteristische Veränderungen. Normalerweise tritt uns am oberen Rande im kystoskopischen Ge-

sichtsfelde (im Spiegelbilde) eine dunkelrote, schiefabwärts nach hinten verlaufende Fläche entgegen, die in manchen Fällen eine leichte Wulstung bietet, in anderen wiederum eine schmale Kante zeigt, welche die Grenze zwischen Blasenboden und Urethra andeutet. Bei Prostatikern finden wir häufig die Wulstung erheblich vergrößert und die vorher erwähnte Kante durch Einziehungen (Tafel Nr. 4) oder durch Wulstbildungen (Tafel Nr. 5) sehr verändert.

Auch die schon beschriebene Tafel Nr. 15 (Seite 92), die von einem Prostatiker stammt, bietet an der unteren Zirkumferenz die eben beschriebene, für Prostatahypertrophie sehr typische Veränderung. An der Stelle, wo es in normalen Fällen im Spiegelbilde zur Bildung einer kleinen Wulstung kommt, erhebt sich bei etwas veränderter Haltung des Stereoskops im oberen Teile des Gesichtsfeldes ein quer verlaufender, nach unten geradlinig begrenzter Wulst, der wie eine breite, dicke Barriere (Nitze) Blasenboden und Harnröhre voneinander trennt. Bei üblicher Haltung des Stereoskops verläuft die Barriere von oben nach unten, weil die Details um 90^0 verschoben*) sind. Wir gewinnen aber die richtige kystoskopische Vorstellung, wenn wir beim Durchsehen durch das Stereoskop den Kopf mit dem Stereoskop zur Seite und zwar nach rechts (vom Beobachter aus) um 90^0 drehen, so daß die beiden Halbbilder übereinander liegen. Bei dieser Anordnung der Halbbilder, bei der sie auch photographisch aufgenommen wurden, erscheint dann die Barriere im oberen Teil des Gesichtsfeldes von oben herabhängend (im Spiegelbilde) wie bei der kystoskopischen Betrachtung.

Ein wesentlich anderes Bild von der unteren Zirkumferenz des Orificium urethrae int. als Tafel Nr. 15 bietet bei gleicher Einstellung des Kystoskops (Prisma dem Blasenboden zugekehrt und ein wenig in den Sphinkter hineingezogen) der kleinapfelgroß erscheinende, rundliche, nach allen Seiten scharf abgegrenzte Prostatawulst in Tafel Nr. 22, der einen sog. mittleren Prostatalappen darstellt; derselbe tritt wegen der kystoskopischen Spiegelumkehrung von oben her in das Gesichtsfeld. Die untere Fläche (d. h. im kystoskopischen Spiegelbilde; in Wirklichkeit, bei aufrechtem Bilde, ist es die obere Fläche) des Prostatawulstes erscheint hellweiß; sie wird gegen die vordere, dunkle Fläche, die zwei kleine, etwas hellere Wulstungen zeigt, durch die quer über den Lappen verlaufende, bei scharfer Einstellung prall gefüllt erscheinende Vene begrenzt.

Der mittlere Lappen ist in Wirklichkeit erheblich kleiner, als er uns im kystoskopischen Bilde erscheint. Auch alle übrigen Tafeln, welche Veränderungen an der Falte und Prostatawülste wiedergeben, bringen die Details wegen der Nähe des Prismas sehr vergrößert.

*) Diese Tafel wurde noch mit meinem alten Schlitten aufgenommen, der nur eine Verschiebung meines Photographier-Stereokystoskops in der Längsachse zuließ.

Die Gewißheit, daß es sich in einem gegebenen Falle in Wirklichkeit um einen mittleren Prostatalappen und nicht bloß um eine breite, gleichmäßige Wulstung (Tafel Nr. 15) handelt, gewinnen wir dadurch, daß wir von dem Bilde ausgehend, das Tafel Nr. 22 liefert, den Prostatawulst durch Drehung des Kystoskopes um seine Längsachse nach beiden Seiten hin verfolgen und feststellen, daß sich der Wulst beiderseits gegen die Übergangsfalte hin »durch einen mehr oder weniger tiefen Einschnitt absetzt« (Nitze).

Tafel Nr. 23 gibt das kystoskopische Spiegelbild von dem Übergange des in Tafel Nr. 22 dargestellten mittleren Lappens in die linke und Tafel Nr. 24 in die rechte Seitenfalte (vom Patienten aus) wieder (vgl. Erklärungsfigur 77). In beiden Tafeln ist neben der zur Darstellung gebrachten Partie der seitlichen Falten noch fast die Hälfte des mittleren Prostatalappens sichtbar, so daß wir feststellen können, einmal, daß der freie Rand des Wulstes beiderseits gegen die Seitenfalten abgesetzt ist, daß also der Wulst in der Tat ein mittlerer Lappen ist, und zweitens, daß die Winkel, unter denen die Übergänge beiderseits erfolgen, stumpfe sind. Auch die letztere Feststellung ist von Bedeutung, da ein mittlerer Lappen um so breiter dem Blasenboden aufsitzt, je größer die Übergangswinkel sind. Würden die Übergangswinkel nicht stumpfe, sondern spitze Winkel sein, deren Scheitelpunkte sehr nahe aneinander liegen, dann würde der mittlere Lappen gestielt dem Blasenboden aufsitzen. Dies läßt sich kystoskopisch leicht nachweisen, indem man während der Drehung des Kystoskops um seine Längsachse nach der Seite hin den Prostatarand aufmerksam im Auge behält, der sich im kystoskopischen Spiegelbilde ein Stück direkt auf dem Blasenboden hin verfolgen läßt, um dann unter möglichst spitzer Inzisur auf den Blasenboden überzugehen.

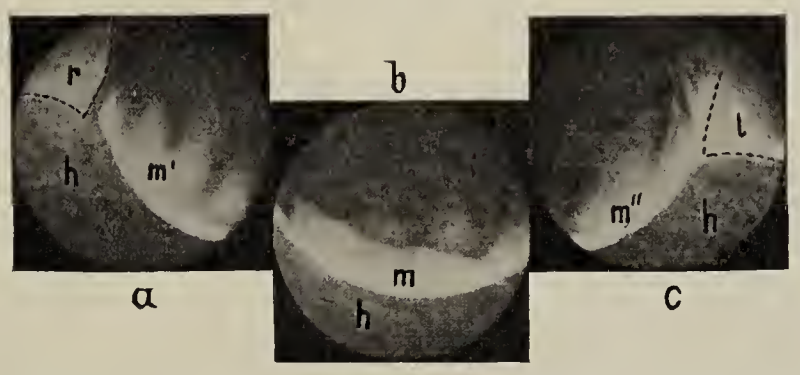

Fig. 77.

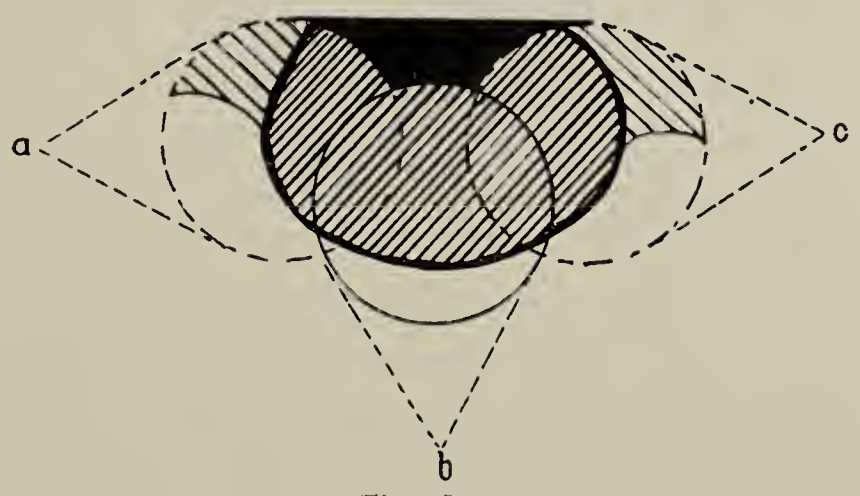

Fig. 78.

Fig. 77 ist die Erklärungsfigur der Tafeln Nr. 22, 23 u. 24; in ihr sind die drei entsprechenden Halbbilder dieser Tafeln zusammengestellt. b entspricht der Tafel Nr. 22, c der Tafel Nr. 23 und a der Tafel Nr. 24; m, m″, m′ sind die Anteile dieser Tafeln an dem mittleren Lappen; h ist die Blasenhöhle und l und r, die von

punktierten Linien begrenzt werden, sind die wiedergegebenen Anteile der linken bzw. rechten Seitenfalte.

Durch Fig. 78, die eine Kombination der Tafeln Nr. 22, 23 und 24 darstellt, und in die der mittlere Lappen in der Lage und Größe, wie er im kystoskopischen Bilde erscheint, in toto eingezeichnet ist, gewinnen wir eine Vorstellung von dem ganzen, dem Blasenboden breit aufsitzenden mittleren Prostatalappen. Die schraffierte Partie der Figur ist gleichsam als ein Frontalschnitt durch den mittleren Lappen und die angrenzenden Teile der Seitenfalten aufzufassen. Die vom Kreise b eingeschlossene Partie der Figur entspricht der Tafel Nr. 22 und die von den Kreisen c und a eingeschlossenen Partieen den Tafeln Nr. 23 und 24. Der ganz schwarz gehaltene Teil der Figur entspricht der anatomisch untersten Partie des mittleren Lappens, die auf keiner der drei Tafeln wiedergegeben ist, und welche die Verbindung mit dem Blasenboden herstellt.

Fig. 79. Halbbild von Tafel Nr. 25. m rechter Rand des mittleren Prostatalappens. n rechte Uretermündung. Der Pfeil zeigt in den Recessus hinein.

Tafel Nr. 25 (vgl. Erklärungsfigur 79), die von demselben Patienten gewonnen wurde, dessen mittlerer Prostatalappen durch die Tafeln Nr. 22, 23 und 24 wiedergegeben wird, zeigt uns denselben mittleren Lappen und zwar in einer Einstellung, die von der rechten Seite her (vom Patienten aus gedacht) einen Blick in den hinter dem mittleren Prostatalappen befindlichen, dunkel erscheinenden Recessus gestattet. Das Ligamentum interuretericum ist in der Tafel nicht sichtbar; es wird von dem Prostatalappen ganz verdeckt; nur am Rande des letzteren ist der rechte Harnleiterspalt in das Gesichtsfeld getreten. Um auch das Ligamentum in das Gesichtsfeld zu bringen, muß das Kystoskop unter gleichzeitigem Anheben des Trichters in der Richtung nach unten in den Recessus etwas hineingeschoben werden. Wir erblicken alsdann die der Blasenhöhle zugekehrte Fläche des mittleren Prostatalappens und gleichzeitig auch das Ligamentum, das durch Drehung des Kystoskopes um seine Längsachse nach beiden Seiten zu den Harnleitermündungen führt.

Das Wachsen großer Prostatawülste gegen den Blasenboden hin ist für die Blase von folgenschwerer Bedeutung. Während die seitlich gelegenen Prostatawülste und die leichteren Veränderungen an der unteren Zirkumferenz des Orificium urethrae int. dem Prostatiker nur die Entleerung des Harns erschweren und ihn nötigen, unter verstärktem Druck zu urinieren, so daß es schließlich zur Entwicklung der Balken- und Divertikelblase kommt, bewirkt die von unten her gegen das Blasenkavum wachsende Prostata nicht selten eine Formveränderung des Blasenbodens, welche die Kystoskopie bei der üblichen Blasenfüllung oft unmöglich macht. Indem durch die vordrängende Prostata der Blasenboden gleichsam zur Bekleidung

der sich präsentierenden, sehr verbreiterten Prostataoberfläche in die Höhe gezogen wird, wird gleichzeitig ein Heranziehen der hinteren Blasenwand an die innere Harnröhrenmündung bedingt, so daß die Blasenhöhle in ihrer Ausdehnung von vorn nach hinten erheblich verringert wird. Ein Blick auf Fig. 80 zeigt ferner, daß infolge dieser Formveränderung der Blase zugleich der tiefste Punkt der normalen Blase, das Orificium urethrae int., in die Höhe rückt, so daß es also zur Bildung einer schmalen, tiefen, hinter der Prostata gelegenen Tasche, eines sog. Recessus kommen muß, in dem das Urinquantum, das wir den Residualharn der Prostatiker nennen, zurückgehalten wird.

Prostatiker, bei denen wir einen Recessus vermuten, bedürfen ganz besonderer kystoskopischer Maßnahmen. Wenn wir während der Untersuchung den Recessus bestehen lassen, wird es uns nie gelingen, den Blasenboden ganz abzuleuchten und den Boden des Recessus, auf dem sich ganz symptomlos Steine verbergen können, in das Gesichtsfeld treten zu lassen. Oft auch wird es unmöglich sein, die eine oder auch beide Harnleitermündungen einzustellen, da das Trigonum und mit ihm das Ligamentum interuretericum auf die Prostata herauf-, oft nahe in das Orificium herangezerrt wird. Nicht selten aber ist die Entfernung der Prostata von der hinteren Blasenwand (das ist der Eingang in den Recessus [Fig. 80]) eine so kleine, daß unter den gegebenen Verhältnissen eine kystoskopische Untersuchung überhaupt unmöglich ist, weil sich Lampe plus Prisma dem Recessus nicht gegenüberstellen lassen. Wir müssen daher dem Kystoskop die Möglichkeit geben, durch den erweiterten Recessuseingang in den Recessus hineintreten zu können, indem wir die Blase mit mehr als mit 150 ccm Borlösung — nicht selten sind 200 bis 300 und mehr ccm erforderlich — anfüllen; hierdurch wird die hintere Blasenwand nach hinten gedrängt und gleichzeitig unter der Spannung der Blasenfüllung der Blasenboden für die Dauer der Untersuchung in annähernd normale Verhältnisse gebracht.

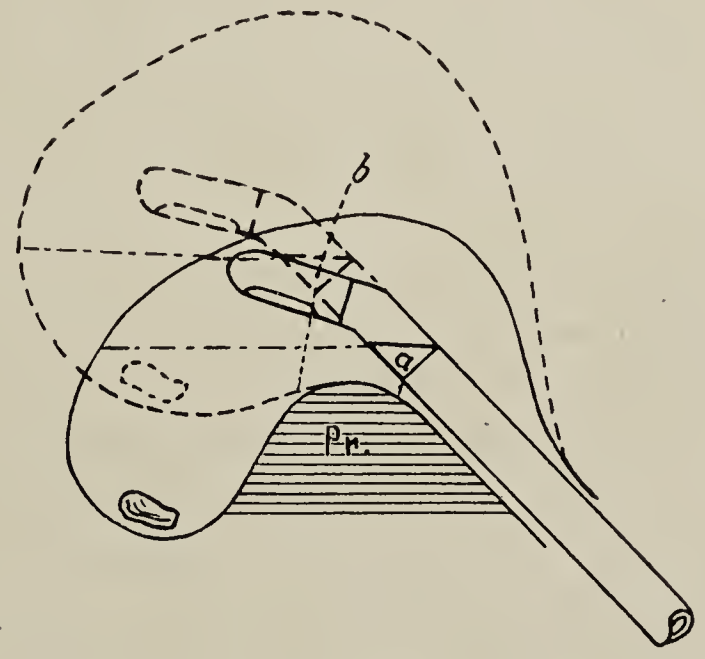

Fig. 80 stellt einen Sagittalschnitt durch die Blase dar Pr. Prostata. Am Boden des Recessus ist ein Konkrement angedeutet, das bei einer Blasenfüllung von 150 ccm Borsäurelösung und der nur möglichen Stellung a des Prismas nicht in das Gesichtsfeld treten kann. Der durch Nachfüllen von Flüssigkeit erweiterte Recessus ist durch unterbrochene Linien angedeutet. Die Einstellung b des Prismas ermöglicht es, den ganzen Blasenboden zu übersehen.

Wir dürfen eine Recessusblase erst dann als restlos abgeleuchtet betrachten, wenn wir beide Harnleitermündungen gesehen haben, denn dann ist zweifellos auch

der tiefste Punkt des Recessusbodens ausgeglichen und in das Gesichtsfeld getreten. Solange wir daher nicht beide Harnleitermündungen eingestellt haben, muß durch fortgesetztes Nachspritzen von Borlösung versucht werden, das Trigonum immer weiter von der Prostata herunterzuziehen, um auf diese Weise das Ligamentum und mit ihm die Harnleitermündungen dem Auge zugänglich zu machen.

Prostatiker sollten stets nur mit dem Irrigations- oder Evakuationskystoskop untersucht werden, da sich oft erst während der Untersuchung die Füllung als eine noch zu geringe herausstellt und sich die Nachfüllung, die ein Assistent besorgt, mit diesen Kystoskopen unter Kontrolle des Auges bequem ausführen läßt. Nach Ableuchtung des Blasenbodens kann sofort wieder ein Teil der Borlösung durch den Irrigationskanal entleert werden, um den Patienten von dem belästigenden Spannungsgefühl zu befreien. Auch in Rücksicht darauf, daß Prostatiker leicht bluten, ist die Irrigation unentbehrlich. Wie schon an anderer Stelle erwähnt, erweisen sich auch die Führungskystoskope bei Prostatikern als sehr brauchbar, da der Katheterismus oft besondere Schwierigkeiten bereitet.

Über die »Gleichgewichtslage« des eingeführten Kystoskopes bei Prostatikern ist das Erforderliche schon auf Seite 60 gesagt worden.

Tafel Nr. 26 bringt gleichfalls einen mittleren Lappen zur Darstellung, der zwar nicht gestielt, aber doch weniger breit dem Blasenboden aufsitzt, als es in Tafel Nr. 22 der Fall ist. Man gewinnt den Eindruck, als wenn zwei hintereinander liegende mittlere Prostatalappen zur Entwicklung gekommen sind, da der mächtige Prostatawulst durch eine fast frontal verlaufende Einschnürungsfurche in zwei Wülste geschieden wird, von denen der vordere, unserem Auge näher gelegene, stärker entwickelt ist und dem Blasenboden breiter aufsitzt als der hintere. Der Recessus ist im Bilde nicht eingestellt. Die Blase ist wie alle Prostatikerblasen im vorgeschrittenen Stadium durch starke Balken- und Divertikelbildung ausgezeichnet.

Das kystoskopische Bild, das Tafel Nr. 28 bietet, zeigt die Formveränderung eines breit aufsitzenden, mittleren Prostatalappens nach mit Erfolg ausgeführter Bottinischer Operation. Im unteren Teil des Gesichtsfeldes erblicken wir einen oval geformten, schwarz erscheinenden Divertikeleingang. Über letzterem, das ganze Gesichtsfeld einnehmend, tritt uns im Stereoskop die mittlere Partie eines mittleren Prostatalappens entgegen, der einen dreieckigen, mit der Spitze nach oben gerichteten, durch die Kaustik bewirkten Defekt zeigt.

Das typische Bild eines hypertrophierten Prostata-Seitenlappens wird durch Tafel Nr. 27 wiedergegeben. An Stelle der bei normaler Falte stets sichtbaren konkaven Begrenzungslinie zwischen der dunklen (der Sphinkter-) und der hellen (der Blasenwand-)Partie des Gesichtsfeldes erblicken wir eine nach der linken Seite des Patienten hin konvexe Grenzlinie, die durch ihre Richtung (im Spiegelbilde)

den Wulst als zum linken Seitenlappen gehörig anzeigt. Nicht selten hypertrophieren beide Seitenlappen. Wenn in einem solchen Falle die beiden Wülste, bei nach oben gekehrtem Prisma, sich so weit nähern, daß sie in ein Gesichtsfeld treten, so bietet sich uns ein häufig beobachtetes Bild, die sog. »torförmige Öffnung« (Nitze). Wir erblicken alsdann im Gesichtsfeld zwei rote Wülste, die infolge der Umkehrung, die das Bild im Spiegel erleidet, am unteren Rande des Gesichtsfeldes zusammenstoßen oder sich doch nähern, so daß sie nur durch ein kurzes Stück normaler, oberer Falte, getrennt sind. In dem Raume zwischen den beiden roten Wülsten erscheint wie ein tiefes, weißes Tal ein entsprechend großer Teil der vorderen Blasenwand. Von diesem stets charakteristischen Bilde können wir auch durch die vorher beschriebene Tafel Nr. 28, die den Effekt der Bottinischen Operation demonstriert, die richtige Vorstellung gewinnen, wenn wir dieselbe umgekehrt in den Bildhalter des Stereoskops hineinsetzen.

In seltenen Fällen ist die Hypertrophie der beiden Seitenlappen eine so beträchtliche, daß sich die Lappen mit ihren freien Rändern dauernd berühren und erst durch Einführung des Kystoskopes um die Breite desselben auseinander gedrängt werden; dann präsentiert sich uns im kystoskopischen Bilde ein schmaler, länglicher Spalt, der an beiden Seiten von rotleuchtenden Seitenwülsten begrenzt wird.

Nur äußerst selten kommen am oberen Umfang des Orificium urethrae int. Prostatawülste zur Entwicklung. Meistens stehen die bei Einstellung der oberen Zirkumferenz der Falte in das Gesichtsfeld tretenden Wülste mit den seitlichen Prostatalappen im Zusammenhang.

Um auch die richtige anatomische Vorstellung von den in den Tafeln wiedergegebenen Objekten zu gewinnen, empfehle ich sämtliche Tafeln auch im aufrechten Bilde im Stereoskope zu betrachten.

Daß gerade bei Prostatikern, die für Cystitis so sehr empfänglich sind, unter den strengsten aseptischen Kautelen vorzugehen ist und außerdem ganz besondere Maßnahmen getroffen werden müssen, habe ich schon Seite 84 ausführlich erörtert.

Auch wie die Schwierigkeiten zu überwinden sind, die eine mit Cystitis komplizierte Divertikelblase — zu deren Bildung es bei Prostatikern so häufig kommt — der kystoskopischen Untersuchung bereitet, ist auf Seite 70 schon besprochen worden.

Endlich möchte ich noch unter Hinweis auf die auszuübende Technik des Katheterismus (Seite 59). äußerste Vorsicht und Zartheit bei der Einführung des Kystoskopes empfehlen, da die sehr veränderte und durch Wülste oft verlagerte Pars post. urethrae leicht blutet, wodurch dann oft die kystoskopische Untersuchung unmöglich wird (Führungskystoskope). Es ist auch zweckmäßig, sobald die Kystoskopspitze die Pars post. urethrae entriert hat, den Penis zu komprimieren, da die Harnröhre

der Prostatiker stets verlängert ist. Gelingt es trotz Komprimierens des Penis nicht, das Kystoskop in die Blase zu führen, so daß es frei beweglich ist, dann ist die Untersuchung mit einem sog. Prostatakystoskop zu wiederholen.

9. Die kystoskopische Diagnostik der Blasentumoren. (Tafel Nr. 29—39.)

Die Nitzesche Statistik der Blasengeschwülste und die später publizierten Zahlen anderer Urologen lassen keinen Zweifel, daß die Mehrzahl der Blasentumoren gutartig ist, und daß die häufigste Form dieser Tumoren Papillome sind. Fibrome, Adenome und Myome gehören zu den Ausnahmen. Wenn, wie aus der Diskussion auf dem Kongresse der Deutschen Gesellschaft für Urologie, Berlin 1909, zu ersehen ist, die in chirurgischen Krankenhäusern gewonnenen Zahlen die malignen Tumoren als die häufigere Geschwulstform angeben, so ist dieser Feststellung nicht der Wert beizumessen, wie es von chirurgischer Seite geschehen ist. Denn das in die Hände der Chirurgen fallende Krankenmaterial ist ein völlig anderes als das Durchschnittsmaterial der Urologen, die mehr Gelegenheit haben, Frühfälle womöglich bei der ersten Hämaturie in Behandlung zu nehmen, während die älteren Fälle, die wegen der schon eingetretenen Komplikationen oft dem Patienten auch große Beschwerden bereiten, häufiger in die Behandlung der Chirurgen gelangen. Die Tatsache, daß gutartige Tumoren in maligne übergehen können, erklärt ohne weiteres die differenten Ergebnisse der urologischen und chirurgischen Zahlen.

Aus den Nitzeschen Publikationen, denen histologische Untersuchungen zugrunde liegen, ersehen wir ferner, daß es in der Mehrzahl der Fälle und besonders in den Frühfällen möglich ist, aus dem kystoskopischen Bilde die Benignität oder Malignität eines Tumors festzustellen. Nitze schreibt im Centralblatt für die Krankheiten der Harn- und Sexualorgane, VII. Bd., Heft 7 u. 8, unter anderem: »Es gibt Fälle, in denen der maligne Charakter auf Grund des kystoskopischen Bildes außer Zweifel ist. Ich habe mich selten in der Prognose geirrt, fast immer hat die mikroskopische Untersuchung des durch Sectio alta oder Obduktion gewonnenen Präparates die vorher auf Grund des kystoskopischen Bildes gestellte Diagnose bestätigt«. In der II. Auflage seines Buches gibt Nitze die Zahl der von ihm intravesikal operierten Blasentumoren auf 150 an und hierbei bemerkt er, daß er sich höchstens dreimal in der Gutartigkeit der Tumoren geirrt habe. Auch Casper vertritt in seinem auf dem Kongreß der Deutschen Gesellschaft für Urologie (Berlin 1909) gehaltenen Vortrag den gleichen Standpunkt.

Da also von der Frühdiagnose die Prognose des Falles abhängt, müssen wir bei dem geringsten Verdacht auf Blasentumor, der ganz besonders durch Hämaturien, für die sich eine sonstige Ätiologie nicht auffinden läßt, erregt wird, sofort an das Kystoskop appellieren, das mit Sicherheit entscheidet, ob ein Blasentumor vorliegt

oder nicht. Hierbei ist es zweckmäßig, zuerst die Prädilektionsstelle der Blasengeschwülste, den Blasenboden, abzusuchen. An den Harnleiterwülsten und deren Umgebung (Tafel Nr. 31—33 u. 35) werden am häufigsten Geschwülste angetroffen. Bei direkt an dem Ureterostium sitzenden Tumoren ist stets daran zu denken, ob es sich nicht etwa um eine aus dem Ureter herausgewachsene Geschwulst, also um eine Uretergeschwulst, handelt. Im Moment der Harnentleerung, bei geöffnetem Ostium, kann man am leichtesten die Diagnose Harnleitergeschwulst sichern; bei nicht deutlich wahrnehmbarem Harnspritzer empfiehlt sich die Anwendung der Chromokystoskopie. An zweiter Stelle kommt für den Sitz von Tumoren die Umgebung der inneren Harnröhrenmündung (Tafel Nr. 34) in Betracht. Zum Schluß sollte stets eine schulgemäße Ableuchtung der ganzen Blase angeschlossen werden, da auch an den Seitenwänden und am Vertex Tumoren zur Entwicklung kommen und das Vorkommen zweier oder noch mehrerer Tumoren wiederholt beobachtet worden ist.

Die Tafeln Nr. 29—35 bringen die bei weitem häufigste Form der Blasengeschwülste, das Blasenpapillom, im stereoskopischen Bilde zur Darstellung. Ich war bemüht bei der Aufnahme nicht nur den Tumor als solchen, d. h. seine Form, Oberflächenbeschaffenheit und Stielverhältnisse wiederzugeben, sondern ich legte ganz besonderen Wert darauf, in typischen Fällen (Tafel Nr. 31—35) auch den Sitz des Tumors, also die räumlichen Beziehungen der Geschwulst zur Blasenhöhle, im Bilde zum Ausdruck zu bringen.

Die Tafeln Nr. 29, 30 u. 31 zeigen uns ferner, wie verschiedenartige Bilder die Papillome im Kystoskope bieten können, im wesentlichen bedingt durch ihre Oberflächenbeschaffenheit. Die Blasenpapillome sind weiche, zottige Gebilde von zartem Gefüge; sie präsentieren sich im kystoskopischen Bilde als rosa gefärbte, gestielte oder breit aufsitzende, in das Blasenkavum hineinragende Geschwülste, deren mehr oder weniger längliche Zotten Pulsation zeigen und bei gefüllter Blase flottieren.

Tafel Nr. 29 wurde von einem Manne gewonnen, der seit Jahren an Hämaturien litt. Das auf dem Blasenboden in der Nähe des Ureterwulstes sitzende Papillom war etwa walnußgroß. Der Tumor, der fast das ganze Gesichtsfeld einnimmt, zeigt in den vorderen, unteren Partieen schmale, längliche, scharf konturierte Zotten, während die oberen Partieen breitere Zotten enthalten, die wegen der starken Pulsation, welche sie auch während der Aufnahme zeigten, scharfe Konturen vermissen lassen. Die Zotten sind an den Spitzen transparent, sie erscheinen im Bilde hellweiß. Der Tumor saß, worauf auch schon seine Konfiguration im Bilde schließen läßt, dem Blasenboden gestielt auf. Die Geschwulst bietet also das typische Bild eines Blasenpapilloms.

Tafel Nr. 30 stammt von einem Patienten, der mehrere Geschwülste in der Blase hatte. Das im Bilde wiedergegebene Papillom saß auf dem Übergange des Blasenbodens auf die Seitenwand. Das Papillom hatte eine solche Größe erreicht, daß es

sich in toto nicht ins Gesichtsfeld bringen ließ. Die photographische Aufnahme, die bei großem Objektivabstand vom Tumor erfolgen mußte, wurde erst nach einem voraufgegangenen intravesikalen Eingriff gemacht. Wir erkennen daher nur noch im unteren Teile des Gesichtsfeldes die wirkliche Konfiguration der Tumoroberfläche, die im Gegensatz zu Tafel Nr. 29 mit einer gewissen Gleichmäßigkeit mit kurzen, etwas breiteren Zotten besetzt ist. Der obere Teil des Gesichtsfeldes bietet nur die unregelmäßige, rauhe Schnittfläche der zentralen Tumorpartie, welche die intravesikale Schlinge bewirkt hat. Am oberen seitlichen Rande (links vom Beschauer) zeigt der Tumor, was häufig bei größeren Tumoren der Fall ist, einen tiefen Einschnitt, der die Geschwulst in zwei Lappen sondert.

Die Tafeln Nr. 31—33 stammen von demselben Patienten, und zwar zeigt Tafel Nr. 31 den Tumor in toto, während die beiden anderen Tafeln das veränderte Bild der Geschwulst nach dem jedesmal vorausgegangenen intravesikalen Eingriff wiedergeben. Alle drei Tafeln geben gleichzeitig die räumlichen Beziehungen der Geschwulst zur Blasenhöhle wieder.

Tafel Nr. 31. Der am höchsten gelegene und zugleich vorderste Teil im Gesichtsfelde gehört der hintersten Partie des weißglänzenden Trigonum Lieutaudii an, die von dem etwas hervorspringenden, quer durch das Gesichtsfeld ziehenden Ligamentum interuretericum abgegrenzt wird. Das rechte Ende des Ligamentum (links vom Beschauer) läßt deutlich den Harnleiterwulst erkennen, an dessen lateraler Seite, der Prädilektionsstelle der Blasenpapillome, ein gestieltes Papillom von über Walnußgröße sitzt, das ganz in den Bas-fond hineingewachsen ist, ohne auch nur den kleinsten Teil des Trigonum zu verdecken. Während der kystoskopischen Untersuchung konnte ich wiederholt beobachten, daß der Tumor jedesmal durch den aus der Uretermündung herausspritzenden Urin nach der Seite bewegt wurde, ein Phänomen, das ohne weiteres zu dem Schluß berechtigt, daß die Geschwulst gestielt ist. Dieses Papillom zeigt wieder eine andere Oberflächenbeschaffenheit als die beiden vorher beschriebenen Papillome. Wir gewinnen den Eindruck, als wenn diese Geschwulst mit kurzen, zum Teil spitzen Zotten besetzt wäre; daß dieselben in der Tat erheblich länger sind, zeigt die folgende, nach einem intravesikalen Eingriff aufgenommene Tafel. Ich empfehle diese und die beiden folgenden Tafeln auch im aufrechten Bilde zu betrachten, indem sie umgekehrt in den Bildhalter gesteckt werden. Durch Ausschaltung der Spiegelumkehrung gewinnt das Bild ganz erheblich an Körperlichkeit, weil hierdurch Schatten und Licht so zueinander angeordnet fallen, wie wir es gewöhnt sind und nicht, wie es bei den kystoskopischen Bildern der Fall ist, in Spiegelumkehrung.

Tafel Nr. 32. Die wiedergegebene Partie des weißglänzenden Trigonum und das Ligamentum mit dem rechten Ureterwulst, die den vorderen und zugleich höchsten

Teil des Gesichtsfeldes einnehmen, präsentieren sich wie auf Tafel Nr. 31. Durch dieses Bild wird es noch klarer, daß der Tumor gestielt aufsitzt, nahe am Ureterwulst entspringt und sich ganz in den Bas-fond hineinentwickelt hat. Der Tumorrest selbst zeigt uns, daß die Geschwulst in Wirklichkeit aus mehreren, gleichmäßig geformten, längeren Zotten besteht, die von dem Stiele wie Äste ausgehen.

Tafel Nr. 33. In der dieser Aufnahme vorangegangenen intravesikalen Sitzung wurde der Tumor bis auf den Stiel entfernt, so daß durch die Verkleinerung der Geschwulst die Möglichkeit gegeben wurde, den ganzen Blasenboden mit dem Tumorstiel — vom Sphinkter bis zum Bas-fond — in einem Gesichtsfeld wiederzugeben. Den vordersten und höchsten Teil des Gesichtsfeldes — ein wenig nach links vom Beschauer gelegen — nimmt die untere, tief dunkel erscheinende Sphinkterfalte ein, an deren freiem Rande wir ein etwa stecknadelkopfgroßes, transparentes, wasserhelles Bläschen wahrnehmen. Es ist dies ein Gebilde, das nicht selten an der inneren Harnröhrenmündung und auf dem Trigonum angetroffen wird und als Herpes vesicae aufzufassen ist. Tafel Nr. 5 zeigt ähnliche Gebilde am Orificium. Quer durch die Mitte des Gesichtsfeldes sehen wir das etwas unregelmäßig geformte, stark hervorspringende Ligamentum interuretericum ziehen; vor demselben ist eine große Partie des weißglänzenden Trigonum sichtbar, hinter demselben blicken wir in den dunklen, tiefen Bas-fond, in den auch der Tumorstiel hineinragt.

Tafel Nr. 34 gibt das kystoskopische Bild wieder, das nahe an der inneren Harnröhrenmündung befindliche Tumoren bieten. Um derartig sitzende Tumoren in das Gesichtsfeld zu bringen, darf nur eine sehr schmale Partie der Falte eingestellt werden. Der größte Teil der freien Prismenfläche befindet sich alsdann in der Blase und gestattet, während das Kystoskop um seine Längsachse herumgedreht wird, die vordere Blasenwand in möglichst großer Ausdehnung zu überblicken. Diese Tafel wurde von einem Patienten gewonnen, der ganz nahe an der oberen Sphinkterfalte ein etwa bohnengroßes, gestieltes Papillom besaß. Da bei dem Sitz des Tumors die Aufnahme nur aus allernächster Nähe gemacht werden konnte, so erscheinen die Details im Bilde stark vergrößert. Im untersten Teile erblicken wir eine schmale Partie der oberen, im Bilde dunkelgrau gefärbten Falte und dicht dahinter das Papillom. Das Bild gewährt uns einen Blick in den Raum zwischen Tumorseitenfläche und Blasenwand. Betrachtung im aufrechten Bild.

Tafel Nr. 35 bringt das Bild eines lokalen Rezidivs eines an typischer Stelle — lateral vom Ureterwulst — gelegenen, intravesikal entfernten Papilloms zur Darstellung. Bei scharfer Einstellung des kleinen Rezidivs im Stereoskop erblicken wir eine Anhäufung von zum Teil transparenten Wucherungen und kleinen Zotten, die in ihrer Anordnung den Eindruck eines aus kurz gestielten Blumen zusammengesetzten

Buketts machen. Rechts von der Geschwulst (vom Beschauer aus) ist die geöffnete und dunkel erscheinende Uretermündung sichtbar.

Wenn wir mit den soeben beschriebenen gutartigen Tumoren (Tafel Nr. 29 bis 35) die folgenden Tafeln Nr. 36—39, die von malignen Tumoren gewonnen wurden, vergleichen, so ist der Unterschied ein sehr in die Augen fallender. Die karzinomatösen Geschwülste zeigen nicht wie die gutartigen Blasenpapillome auf ihrer Oberfläche jene zarten, flottierenden, eine mehr längliche Form bietenden Zotten, sondern mehr kolbige, keulenförmige, knospenartige oder knollige Gebilde, die scharf gegen die gesunde Schleimhaut abgesetzt sind (Nitze) (Tafel Nr. 36) und oft ein höckriges Aussehen haben. In anderen Fällen, besonders wenn das Karzinom aus der Nachbarschaft per continuitatem auf die Blasenwand übergegangen ist, finden wir die Blasenwand infiltriert und nicht selten mit kleinerbsengroßen Knötchen durchsetzt (Tafel Nr. 38 und 39). Auch die Sarkome, die häufig in Kinderblasen angetroffen werden, bieten meistens sehr typische Bilder; es macht den Eindruck, als wenn diese Geschwülste zum größten Teil aus transparenten, blasenförmigen Gebilden zusammengefügt wären, und nur stellenweise findet man auch kolbige Bildungen (Tafel Nr. 37). Die Tumoren mit glatter, der Blasenschleimhaut ähnelnder Oberfläche hält Casper, wie er in seinem schon vorher zitierten Vortrag ausführt, fast alle für Karzinome oder Sarkome. Dieser Verdacht wird nach Casper zur Gewißheit, wenn an ihrer Grenze ein bullöses Ödem besteht. Bei kleinen Zottengeschwülsten, bei denen wir auch mit Hilfe des kystoskopischen Bildes die Frage nicht zur Entscheidung bringen können, ob der Tumor malign oder benign ist, empfiehlt Casper folgenden kleinen Kunstgriff: »Man faßt den Tumor oder ein Stück davon mit der Schlinge und zieht ihn von der Blasenwand ab. Den infiltrierenden bösartigen Tumoren folgt die Blasenwand nicht oder schlecht, bei den oberflächlichen gutartigen Zottengebilden geht die Schleimhaut mit und erscheint durchleuchtend rot.«

Da die malignen Tumoren leicht zum Zerfall neigen, finden wir auf ihrer Oberfläche häufig Ulzerationen, die sich nicht selten zu kraterförmigen Geschwüren in die Tiefe entwickeln (Tafel Nr. 39). Diese ulzerativen Prozesse treffen wir besonders häufig in katarrhalisch infizierten Blasen an. Unter Einwirkung des Katarrhs verlieren die kystoskopischen Bilder aller Tumoren, sowohl der gutartigen als auch der malignen, viel von ihrer Schönheit; die Bilder werden undeutlich, sie lassen die Schärfe der Konturen völlig vermissen, die Transparenz der zarten Zotten geht gleichfalls verloren. Stellenweise sind die Tumoren mit nekrotischen Epithelfetzen und eitrigen Massen belegt, so daß Phosphatsteine vorgetäuscht werden können.

Tafel Nr. 36 stammt von einem Patienten, dessen Karzinom den größten Teil der Blasenhöhle einnahm. Wir erblicken die vorher geschilderten, den Tumor zusammen-

setzenden kolbigen, knospenförmigen, sehr kurz oder überhaupt nicht gestielten Gebilde am Blasenboden und auch an der Seitenwand. Beim Betrachten dieser Tafel im Stereoskop empfangen wir den Eindruck, als wenn wir — der Wirklichkeit auch entsprechend — in eine Höhle schauen.

Tafel Nr. 37 gibt die Konfiguration des Blasenbodens im aufrechten Bilde wieder. Im unteren Teile des Gesichtsfeldes breitet sich das weißglänzende, nach vorn abfallende Trigonum Lieutaudii, auf welchem die Geschwulst sitzt, aus. Hinten und oben zieht das Ligamentum interuretericum quer durch das Gesichtsfeld. Den hintersten und zugleich tiefsten Teil des Gesichtsfeldes nimmt der dunkle Bas-fond ein, in dem Balkenzüge deutlich erkennbar sind. Die Spitze der Geschwulst zeigt kolbige und keulenförmige, scharf abgegrenzte Bildungen, die gegen die Basis der Geschwulst hin Bläschenform annehmen. Bei scharfer Einstellung im Stereoskop erkennt man deutlich, daß sich die dunkle Partie der Geschwulst am unteren Rande des Gesichtsfeldes aus isolierten, transparenten, blasenförmigen Gebilden zusammensetzt, wie sie bei Sarkomen fast regelmäßig angetroffen werden.

Die Tafeln Nr. 38 und 39 stammen von einer Frau, deren Uteruskarzinom auf die Blase und zwar aut den Blasenboden und die hintere Blasenwand per continuitatem übergegriffen hatte.

Tafel Nr. 38 gibt eine Partie der affizierten Blasenwand wieder, die ein typisch höckriges Aussehen bietet. Im unteren Teile des Gesichtsfeldes ist die Schleimhaut schon stellenweise ulzeriert.

In Tafel Nr. 39 tritt uns im Stereoskop die Blasenhöhle in ihrer anatomischen Konfiguration im aufrechten Bilde entgegen. Wir erkennen im hintersten Teil des Gesichtsfeldes den tiefen Bas-fond wieder, der nach oben in die hintere Blasenwand übergeht. Quer durch die Mitte des Gesichtsfeldes zieht das sich plastisch vom Blasenboden abhebende Ligamentum interuretericum, vor welchem, nach vorn etwas schräg abfallend, ein Teil des Trigonum sichtbar ist. Durch den Zerfall der einzelnen Karzinomknoten, die der Schleimhaut in der vorigen Tafel die höckrige Beschaffenheit verliehen haben, ist das Schleimhautbild ein völlig anderes geworden. Die zum Teil tiefen Ulzera (wie z. B. links oben vom Beschauer) werden von flottierenden Schleimhautfetzen umgeben. Nur die vorderste Partie des Trigonum zeigt noch die glatte, an ihrer Oberfläche vom Tumor noch nicht veränderte Blasenschleimhaut, die aber doch schon sehr ödematös erscheint und sich in breite Querfalten gelegt hat. Es erinnert dieses Bild an den Befund, den Winter*) an der Blasenwand erheben konnte, sobald sich ihr — meistens von unten und seitlich her — ein Karzinom

*) Winter; Über Kystoskopie und Ureterenkatheterismus beim Weibe. Zeitschrift für Geburtshilfe und Gynäkologie. Bd. XXXVI.

nähert. »Dann beginnt — wie Winter schildert — die Schleimhaut über der ergriffenen Stelle diffus allmählich anzuschwellen und sich in dicke Falten zu legen, welche zu mehreren parallel nebeneinander verlaufen, oft tiefe Täler zwischen sich lassend.«

10. Steine und Fremdkörper der Blase. (Tafel Nr. 40, 41, 42).

Der Nachweis von Steinen und Fremdkörpern innerhalb der Blase gelingt durch das Kystoskop am schnellsten und sichersten. Weder die früher allein in Frage kommende Steinsonde noch die Radiographie kommen dem Kystoskop auch nur im entferntesten an Leistungsfähigkeit gleich.

Was die Steinsonde anbetrifft, so muß dieselbe in vielen Fällen wie z. B. bei tiefem Recessus der Prostatiker oder bei Blasendivertikeln versagen, da die innere Konfiguration der in ihrer Form sehr veränderten Blase es unmöglich macht, die Sondenspitze in jede Nische der Blase gelangen zu lassen; auch bei sehr kleinen Steinen wird sie oft versagen. Die Steinsonde läßt ferner bei allen Fremdkörpern, die kein Kreptitationsgeräusch im Moment des Anschlagens erschallen lassen, vollständig im Stiche. Der negative Ausfall einer Sondenuntersuchung spricht also noch nicht gegen das Vorhandensein eines Steines oder Fremdkörpers. Aber selbst bei positivem Ausfall der Sondenuntersuchung ist die Auskunft, die wir der Sonde verdanken, keine erschöpfende, denn wir erfahren nichts über die Größe, Zahl und Beweglichkeit der Steine oder anderer Fremdkörper, obwohl unser therapeutisches Handeln durch Kenntnis aller dieser Feststellungen erheblich beeinflußt wird.

Auch die Radiographie hat bis jetzt, wie schon erwähnt, die Kystoskopie aus ihrer souveränen Stellung nicht verdrängen können. Wenn sie auch in vereinzelten Fällen mehr leistet als die Steinsonde, so bleibt sie doch stets die Antwort auf die wichtige Frage, ob der auf die Platte gekommene Stein beweglich oder fixiert ist, gleichfalls schuldig, und in zahlreichen Fällen versagt sie überhaupt. Die Radiographie kommt daher nur in Frage in Fällen, bei denen sich die Vorbedingungen für eine erfolgreiche Kystoskopie nicht erfüllen lassen, ferner bei Kindern und Divertikelsteinen.

Das kystoskopische Bild (Tafel Nr. 40 und 41) eines Blasensteines ist so charakteristisch, daß es wohl genügt, ein solches nur einmal gesehen zu haben, um stets die richtige Diagnose zu stellen. Viel eher bereitet dem Anfänger das Aufsuchen der Steine in der pathologisch veränderten Blasenhöhle Schwierigkeiten, d. h. die kystoskopische Technik, deren Beherrschung uns in den Stand setzt, jede Stelle des Blaseninnern dem Kystoskope zugänglich zu machen; denn es darf niemals

unterlassen werden, die Recessus der Prostatiker (Figur 80) oder einen etwa vorhandenen Kystokelensack bei älteren Frauen, der häufig Konkremente beherbergt, gründlich abzusuchen; auch müssen wir stets in alle Divertikelhöhlen, die es ermöglichen, hineinleuchten. Das Aufsuchen der Steine bei normalen Bodenverhältnissen gelingt leicht, da die beweglichen Steine bei der kystoskopischen Lagerung der Schwere nach in den hinteren und zwar tiefsten Teil des Blasenbodens, in den Bas-fond, hineinrollen. Es muß nur stets, um den Blasenboden in großer Ausdehnung übersehen zu können, der Trichter etwas gesenkt werden.

Bei der kystoskopischen Vorbereitung muß auch berücksichtigt werden, daß Blasen, die lange Zeit Fremdkörper beherbergen, oft sehr empfindlich sind, leicht bluten (Seite 70) und gewöhnlich infiziert sind. Fremdkörperblasen müssen daher mit der größten Schonung und unter Beobachtung der in Kapitel VI ausführlich besprochenen Kunstgriffe vorbereitet werden, um nicht gezwungen zu sein, vorzeitig die kystoskopische Untersuchung abzubrechen.

Der kystoskopische Befund sichert aber nicht allein die Diagnose Blasenstein, sondern er ist auch durch die Möglichkeit der kystoskopischen Feststellung der Zahl und Größe der Steine sowie durch die Möglichkeit des Nachweises, daß ein Stein fixiert oder frei beweglich ist, entscheidend für den vorzunehmenden therapeutischen Eingriff (Sectio alta oder Lithotripsie).

Das Zählen der Steine im kystoskopischen Bild macht nicht die geringsten Schwierigkeiten (Tafel Nr. 41).

Was die Größe eines Steines anbetrifft, so genügt für unsere Zwecke die Feststellung, daß ein Stein klein d. h. etwas größer als erbsengroß ist, oder mittelgroß d. h. etwa wallnußgroß oder größer ist. Wenn wir an einen Stein so nahe als möglich herangehen und er das innere Gesichtsfeld trotzdem nicht ausfüllt, so ist er sicher nicht viel größer als erbsengroß. Gelingt es einen Stein durch möglichst entfernte Aufstellung des Prismas noch ganz ins Gesichtsfeld zu bringen, so darf der Stein auf etwas größer als Walnußgröße geschätzt werden. Nitze gibt an, daß der größte Durchmesser eines Steines nicht 3 cm überschreiten darf, wenn derselbe bei 150 ccm Blasenfüllung ganz in ein Gesichtsfeld treten soll. Steine, die wir nicht in einem Gesichtsfeld übersehen können, sind zweifellos größer als walnußgroß. Auf diese Weise gewinnen wir also durch Betrachtung eines Steines aus verschiedener Entfernung ein Urteil über die Größe desselben. Außergewöhnlich große Steine, die den größten Teil der mit 150 ccm Flüssigkeit gefüllten Blase einnehmen, machen das Kystoskopieren überhaupt unmöglich, da sie sich, wie wir auch immer das Kystoskop drehen und wenden mögen, immer wieder zwischen Lampe und Prisma lagern und infolgedessen das Gesichtsfeld total verdunkeln. Diese nicht zu beseitigende Situation muß in uns den Verdacht eines außergewöhnlich

großen Konkrementes erwecken, der sich sofort zur Gewißheit verdichtet, sobald es gelingt, mit Hilfe des als Steinsonde benutzten Kystoskopes Krepitation zu erzeugen. Bei sehr großen die Blase ausfüllenden Tumoren wird in der gleichen Situation nicht totale Dunkelheit eintreten, sondern das Gesichtsfeld wird durch die diaphanoskopische Wirkung tief dunkelrot erscheinen. Bevor wir jedoch die Diagnose Blasentumor endgültig stellen, müssen wir uns davon überzeugen, daß nicht etwa die diaphanoskopische Wirkung durch Eintreten des Prismas in die Urethra post. oder durch Ausbuchten der hinteren Blasenwand durch die zu weit nach hinten geführte Lampe zustande gekommen ist (Seite 94).

Knorr empfiehlt mittels eines Zebrakatheters die Größe der Steine zu bestimmen.

Ferner ist es wichtig, in jedem einzelnen Falle festzustellen, ob der Stein auch frei beweglich ist; das ist der Fall, wenn sich der Stein mit dem Kystoskop von der Stelle verschieben läßt; nur dann allein kann die Lithotripsie in Frage kommen. Fixierte Steine, deren Sitz sich leicht kystoskopisch genau feststellen läßt, sind entweder Divertikelblasensteine (d. h. Steine, die im Divertikel fixiert sitzen), Harnleiterblasensteine oder Blasenharnröhrensteine (sog. Pfeifensteine). Bei Divertikelblasensteinen ist stets die Sectio alta indiziert, die Lithotripsie kann zur Eröffnung des Peritoneums führen. Bei den beiden anderen Arten von fixierten Steinen ist der Versuch, dieselben ganz in die Blase zu befördern und sie auf diese Weise in bewegliche Steine zu verwandeln, zu empfehlen, da dieser Versuch oft von Erfolg begleitet ist. Divertikelsteine, die nicht aus dem Divertikel heraus in die Blase ragen, können kystoskopisch nur nachgewiesen werden, wenn der Divertikeleingang genügend groß ist, um die Divertikelhöhle abzuleuchten; ist letzteres nicht möglich, so kommt nur die Röntgenographie in Frage.

Wiederholt hatte ich auch Gelegenheit, bei lang dauernden Nierensteinkoliken kystoskopisch festzustellen, daß ein Nierenstein in den Blasenendteil des Ureters getreten war, bevor er noch in die Blase einzutreten begann. Kystoskopisch war über der Harnleitermündung ein dunkelroter Tumor sichtbar, der der Konfiguration des Konkrementes entsprach und die anatomische Richtung des Ureters verfolgte. In einem anderen Falle konnte ich kystoskopisch feststellen, daß der Stein zum Teil schon in die Blase hineinragte.

Bei der Feststellung eines fixierten Steines muß stets die Möglichkeit eines inkrustierten Tumors im Auge behalten werden. Gewöhnlich wird schon der klinische Verlauf (stärkere und unmotivierte Haematurien, das Abgehen schalenförmiger Inkrustationen) den Untersucher auf die richtige Fährte bringen. Ein aufmerksames Absuchen der vermeintlichen Steinoberfläche wird oft Lücken in derselben aufweisen, oder es gelingt durch Druck des Kystoskopes gegen die Oberfläche die Schale stellenweise zu lädieren.

Bei einiger Übung gelingt es auch leicht durch die Oberflächenbeschaffenheit und die Farbe, welche die Steine im kystoskopischen Bilde bieten, ein Urteil über die chemische Beschaffenheit der Steinoberfläche zu gewinnen, vorausgesetzt, daß nicht der durch zystitische Prozesse produzierte Eiter und Blasenblutungen die natürliche Farbe der Konkremente ganz verdecken. Am häufigsten werden harnsaure Steine in der Blase angetroffen; sie erscheinen im kystoskopischen Bilde bei heller Beleuchtung hell-weißgelb, bei weniger heller Beleuchtung tritt das Gelb mehr hervor im Gegensatz zu den Phosphatsteinen, die stets schneeweiß und spiegelglatt wie geschliffene Kreide erscheinen. Die Glätte geht den harnsauren Steinen ab. Bei naher Betrachtung harnsaurer Steine gewinnen wir im Gegenteil den Eindruck der feinkörnigen Zusammensetzung. Die Oxalatsteine erscheinen im Kystoskope dunkelbräunlich, oft fast schwärzlich; ihre Oberfläche ist mit zahlreichen Stacheln (Maulbeerform) besetzt. Wenn Steine in größerer Zahl vorhanden sind, dann schleifen sie sich gegenseitig ab (Tafel Nr. 41). Bei Patienten, die an harnsaurer Diathese leiden, findet man nicht selten gelbrötlichen Sand, Gries, auf dem Blasenboden.

Auch für den Nachweis aller aus der Umgebung der Blase eingewanderter oder per urethram eingeführter Fremdkörper, für die uns die Anamnese keinen Anhalt gibt, ist das Kystoskop unentbehrlich; denn der klinische Befund ergibt fast immer das Bild eines mehr oder weniger schmerzhaften Blasenkatarrhs, der auf die übliche Behandlung nicht weichen will, und die Patienten, gewöhnlich weibliche, hüllen sich in Schweigen, weil sie aus masturbatorischen oder kriminellen Gründen gehandelt haben. Die kystoskopische Untersuchung klärt aber sofort und ohne Schwierigkeit den dunklen Fall auf. Es ist daher ratsam, gerade bei Frauen, die an ätiologisch unklaren Cystitiden leiden, immer an die Möglichkeit eines Fremdkörpers zu denken und die Vornahme der kystoskopischen Untersuchung nicht hinauszuschieben.

Bei Männern finden sich am häufigsten abgebrochene Katheterstücke in der Blase. Viel seltener als bei Frauen werden aus masturbatorischen Gründen Fremdkörper in die männliche Blase eingeführt.

Infolge masturbatorischer Manipulation sind schon die verschiedenartigsten Fremdkörper in die Blase gelangt. So wurden aus der männlichen Blase Wachsstöcke, Glasröhrenstücke, Halme, Vogelfedern, aus der weiblichen Blase Haarnadeln, Bleistifte, Nadeln, Erbsen, Bohnen und zahlreiche andere Körper entfernt. Nadeln und spitze Objekte dringen oft in die Blasenwand, gewöhnlich in die Seitenwände, ein und werden dadurch fixiert. Bleistifte fallen nach wenigen Tagen ihres Aufenthaltes in der Blase auseinander, und die Holzschalenhälften schwimmen dann, wie alle Fremdkörper, die ein geringeres spezifisches Gewicht haben (Wachsstock), auf der Füllungsflüssigkeit; sie können infolgedessen nur bei nach oben, gegen den Blasenscheitel gerichtetem Prisma ins Gesichtsfeld gebracht werden.

Ohne daß besonders stürmische Erscheinungen sich einstellen, gelangen auch Fremdkörper aus Nachbarorganen (Darm, Scheide, Uterus) in die Blasenhöhle. Ich hatte während meiner Assistentenzeit bei Nitze Gelegenheit einen Patienten zu beobachten, der mit dem Urin Schrotkörner entleerte. Daß Fruchtteile aus intra- und extrauteriner Gravidität, daß aus Dermoidzysten stammende Zähne, Haare und Knochen in die Blase durchbrechen und daß auch Scheidenpessare, Sequester nach Coxitis und Fractura ossis pubis in die Blase einwandern, ist bekannt.

Ein sehr häufiges Ereignis bildet das Einwandern von Fadenschlingen aus nicht resorbierbarem Material in die Blase und zwar nicht nur in Fällen, in denen die Blase genäht oder versehentlich mitgefaßt wurde, sondern auch nach Operationen, die an Nachbarorganen ausgeführt wurden. Selbst nach Bassinischer Radikaloperation wurde das Einwandern von Seidenfäden in die Blase beobachtet (Kapsammer). Alle diese Fälle kann einzig und allein nur das Kystoskop aufklären, an das wir stets zu appellieren haben, sobald sich nach operativen Eingriffen an der Blase selbst oder in ihrer Nähe der üblichen Behandlung unzugängliche Blasenbeschwerden anschließen. Das kystoskopische Bild zeigt recht deutlich die beiden in die Blase hineinhängenden Ligaturenden, die nach kurzer Zeit inkrustieren und auf diese Weise den Kern zur Steinbildung abgeben. Der Durchbruch der Ligaturen geht fast stets mit der Bildung eines Granulationspfropfes auf dunkelgeröteter Schleimhaut einher, der durch seine Größe die Fadenschlinge verdecken und so einen Tumor vortäuschen kann (Nitze); dieser Tumor verschwindet aber von selbst nach Extraktion des Fadens. Die Fadensteine sind, wie sie Viertel treffend bezeichnete, »fliegende« oder »hängende« Steine.

Auch versehentlich während Operationen in der Bauchhöhle zurückgelassene Operationsutensilien, wie Tupfer, Gazetücher, Klemmen (Stoeckel), fanden ihren Weg in die Blase.

In die Blase gelangte Fremdkörper können ziemlich schnell ganz oder nur zum Teil inkrustieren und so zur Bildung von auffälligen, besonders länglichen Steinformen führen, die für sich allein schon den Verdacht eines Fremdkörpers erregen müssen und oft dann auf nochmaliges eindringliches Befragen den Patienten zu einem Geständnis veranlassen. Das Leugnen des Patienten kann für diesen sehr verhängnisvoll werden, denn man denke sich nur die Folgen aus, die die Lithotripsie eines um ein längliches Glasrohrstück gebildeten Steines (Nitze), haben muß. In diesem Nitzeschen Falle konnte man auch durch die dünne Inkrustationsschicht die beiden Enden des Glasrohres hindurchschimmern sehen; durch diese Feststellung hat das Kystoskop den Patienten vor der Lithotripsie bewahrt.

Die Extraktion der Fremdkörper unter Kontrolle des Auges ist bei der intravesikalen Operationsmethode behandelt worden (Kap. XIII).

Die folgenden Tafeln Nr. 40—42, auf die ich mich wiederholt im Text bezogen habe, geben in sehr instruktiver Weise eine Vorstellung von den Bildern, die das Kystoskop von Fremdkörpern der Blasenhöhle liefert.

Tafel Nr. 40 zeigt ein kleines, länglich geformtes harnsaures Konkrement unter leichter Vergrößerung, das wenige Tage vor der Aufnahme aus dem Harnleiter in die Blase gelangt war. Der kurze Aufenthalt in der Blase hat noch nicht genügt, um die rauhe Oberfläche des Steines etwas ebener zu gestalten. Bei Betrachtung dieser Tafel im »umgekehrten« Bilde tritt ganz besonders der Nachteil, der allen Spiegelbildern anhaftet, hervor. Wir erhalten erst nach längerem Hindurchsehen durch das Stereoskop eine körperliche Vorstellung, die wir aber sofort bei Betrachtung im »aufrechten« Bilde nach Umkehrung der Tafel im Stereoskophalter gewinnen. Der Grund hierfür ist, wie schon oft erwähnt, der Umstand, daß im Spiegelbilde Objekt und Schatten in Spiegelumkehrung zu einander fallen, eine Situation, an die wir nicht gewöhnt sind.

In Tafel Nr. 41 erblicken wir sieben Steine in einem Gesichtsfeld, die durch das gegenseitige Abschleifen sehr verschiedenartige Formen angenommen haben. Im kystoskopischen Bilde machten die Steine den Eindruck, als wären sie Phosphatsteine, aber die Lithotripsietrümmer ließen deutlich erkennen, daß nur ihre Oberfläche von einer Phosphatschicht bedeckt war.

Tafel Nr. 42 stammt von einer 11jährigen Patientin mit vereiterter Urachuszyste. Ich hatte Gelegenheit von diesem interessanten Fall in der Geheimrat Bierschen Klinik eine Blasenaufnahme zu machen, nachdem vorher ein dünner Nélatonkatheter von dem offenen Nabel aus durch den Urachus bis in die Blase geführt worden war. Wir sehen im Stereoskop vom Vertex der Blase her den dünnen Nélatonkatheter im Bogen durch das Blasencavum gegen den Blasenboden ziehen. In seinen entfernteren Teilen erscheint der Katheter sehr verjüngt; das dem Prisma näher gelegene Stück des Katheters hingegen wird durch die Lupenwirkung des Okulars stark vergrößert. Die Schleimhaut der kleinen Patientin zeigte infolge der schon lange bestehenden chronischen Cystitis ein sehr verändertes Aussehen, das auch im Bilde deutlich zum Ausdruck kommt. Die Schleimhaut erscheint glanzlos, trübe, uneben; keine Gefäßverzweigung ist sichtbar. Links vom Katheter (vom Beschauer aus) erkennen wir auch aufgelockerte Partieen der Blasenschleimhaut. In der Blasenflüssigkeit schwimmen in den verschiedensten Ebenen Schleim- und Eiterflocken umher. Es empfiehlt sich auch diese Tafel im »aufrechten« Bilde zu betrachten.

11. Varizen der Blase (Blasenhämorrhoiden). Schleimhautblutungen bei Peliosis rheumatica, Skorbut, Morbus maculosus Werlhoffii, Typhus. Vikariierende Blutungen.

Die sichere Feststellung, daß eine Blasenblutung einen Blasenvarix zur Ursache hat, ist nur mit Hilfe des Kystoskopes möglich. Es muß natürlich während der Hämaturie kystoskopiert werden, um das Heraussickern des Blutes aus den geplatzten Venen beobachten zu können. Der nach Ablauf der Hämaturie erhobene Befund von Blasenhämorrhoiden allein sichert nicht die Quelle der Blutung, selbst wenn im übrigen die Blase nichts Pathologisches aufweist, da die Möglichkeit einer renalen Hämaturie noch in Frage kommt. Wiederholt wurden Blasenhämorrhoiden gesehen (Bruni, Jacoby, Stoeckel, Vogel), und zwar fast ausnahmslos bei alten Prostatikern hinter der hypertrophierten Prostata und bei graviden Frauen, selten jedoch während der Blutung (Le Fur). Tafel Nr. 15 (Seite 92) gibt das charakteristische Bild eines Blasenvarix wieder. Die stark erweiterten und prominenten, blaugefärbten Venen lassen im kystoskopischen Bilde zuweilen deutlich Schlängelung und varixknotenähnliche Bildungen (Zuckerkandl, Nitze) erkennen.

Bei Patienten, die an Peliosis rheumatica litten, hat Nitze wiederholt, analog den Hautblutungen kystoskopisch charakteristische »streifige und punktförmige Sugillationen auf der sonst normalen Schleimhaut« beobachtet. Bei einem kleinen Mädchen, das an Purpura erkrankte, und dessen Urin geringe Mengen Blut enthielt, konnte ich denselben Befund erheben. Skorbut, Morbus maculosus Werlhoffii und Typhus, bei denen auch vesikale Hämaturien zur Beobachtung gekommen sind, können zu ähnlichen Schleimhautveränderungen führen.

Zu den seltensten kystoskopischen Befunden gehören die sog. vikariierenden Blutungen. Viertel sah in zwei Fällen auf der intakten Blasenschleimhaut Bluttropfen sich bilden; er sprach die Blutungen als prämenstruelle Hämaturien an.

Nach Nitze kann unter normalen Verhältnissen deutliche Pulsation größerer arterieller Gefäßstämme wahrgenommen werden, besonders häufig aber bei Kranken mit Mitralinsuffizienz.

12. Lues der Blase.

Die von Virchow, Tarnowski und Fenwick erhobenen Sektionsbefunde haben es sichergestellt, daß die Blasenschleimhaut auch syphilitisch erkranken kann. Virchow hat syphilitische Geschwüre und Narben in der Blase einer Frau gefunden; Tarnowski hat bei einem an Lues erkrankten Kinde spezifische Ulcera festgestellt;

Fenwick endlich sah in der Blase eines infolge eines Traumas plötzlich verstorbenen, an frischer Lues erkrankten Mannes erhabene, kondylomähnliche Flecke.

Kystoskopisch sind bis jetzt nur äußerst selten bei Syphilitikern Veränderungen gefunden worden, die als luetische anzusprechen waren. Es wurden Ulzerationen, bohnengroße Tumoren und Gummata auf der Blasenschleimhaut von Syphilitikern beschrieben. Das Schwinden aller Erscheinungen nach Einleiten einer spezifischen Behandlung bestätigte die Diagnose. Roseolae sind auf der Blasenschleimhaut noch niemals gefunden worden. Bemerkenswert ist es, daß Fälle beschrieben wurden, in denen eine bestehende Cystitis nur durch eine antisyphilitische Kur beseitigt werden konnte.

13. Parasiten der Blase.

Die Veränderungen, die durch Parasiten auf der Blasenschleimhaut hervorgerufen werden, sind nicht so charakteristisch, daß die Fälle durch die Kystoskopie allein aufgeklärt werden können. Nur das Auffinden von Larven, Eiern oder Pilzen im Harn sichert die Diagnose.

An erster Stelle ist das Distoma haematobium zu erwähnen, das die Bilharziose der Blase, auch Cap-Haematurie genannt, erzeugt. Der Parasit, der ein Eingeweidewurm ist, gelangt in Ägypten und Abessinien infolge des Genusses von ungekochtem Wasser durch den Verdauungstraktus in die Venen des Unterleibes und von dort aus auch in die Venen der Blasenwand. Die in großen Mengen gelegten Eier führen zu Stauungen und Nekrosen, welche die Blasenschleimhaut sehr verändern. Durch die dauernde Irritation der Eier kommt es häufig auch zur Entwicklung von Granulationsgeschwülsten und malignen Tumoren. Die äußere Form der größeren Tumoren ist die polypöse. Das Kankroid ist die häufigste Form der malignen Tumoren; eine Leukoplakie der Schleimhaut war stets das Vorläuferstadium (Fenwick, Goebel). Im kystoskopischen Bilde erscheint die Schleimhaut intensiv gerötet; sie zeigt in großer Ausdehnung Schwellung und Hämorrhagien. In älteren Fällen fehlen selten Geschwulstbildungen. Die Haufen zusammengeballter Eier bilden oft den Kern für Konkremente.

Casper hat einen Fall von Chylurie kystoskopiert, die durch Strongylus gigas im linken Nierenbecken hervorgerufen wurde. C. sah die weißen Chylusmassen aus der Uretermündung herausfließen.

Echinokokkus. Es sind bis jetzt nur zwei beglaubigte Fälle von primärem Echinokokkus der Blase beobachtet worden. Kystoskopische Befunde wurden nicht erhoben. Die in die Blase gelangten Echinokokkusblasen stammen fast ausschließlich von den Nieren her oder aus einem in die Blase durchgebrochenen Echinokokkussack

der Nachbarschaft. Posner*) hat einen Fall von Nierenechinokokkus kystoskopiert. Auf dem Blasenboden konnte er deutlich neben Bruchstücken von Hydatidenzysten auch wohl erhaltene Blasen sehen. Wenn auch das Austreten von Echinokokken aus dem Ureterostium nicht beobachtet wurde, so wies doch die sehr erweiterte rechte Uretermündung auf die rechte Niere als den Sitz der Erkrankung hin.

v. Frisch**) hat einen Fall von Soor der Blase bei einer 64jährigen Frau beobachtet. Klinisch verlief der Fall als akute Cystitis. Es bestand Pneumaturie. Der trübe Urin enthielt Eiterkörper, Epithelien und weiße rundliche, hanfkorngroße Körner, die, wie die mikroskopische Untersuchung ergab, sich hauptsächlich aus Pilzmycelien zusammensetzten. Kystoskopisch sah von Frisch auf geröteter Blasenschleimhaut namentlich in der Gegend der Uretermündungen Soorvegetationen, die sich als hanfkorngroße, weißliche Auflagerungen präsentierten.

*) Manasse. Echinokokken in den Harnwegen. Centralblatt f. d. Krankh. der Harn- u. Sexualorgane 1898, Bd. 9.

**) Soor der Harnblase. Wiener Klin. Wochenschrift 1898, Nr. 39.

X. Kapitel.

Das kystoskopische Bild bei Erkrankungen und Anomalien der Nieren und Ureteren.

1. Der kystoskopische Nachweis der renalen Hämaturie und der renalen Pyurie.

In dem Kapitel: »Die notwendigen Vorbedingungen einer kystoskopischen Untersuchung« wurde ausführlich behandelt, in welcher Weise Patienten, die blutigen oder eitrig getrübten Urin entleeren, für die kystoskopische Untersuchung vorbereitet werden müssen. In Folgendem werde ich daher nur auf die kystoskopische Feststellung der renalen Hämaturie und Pyurie eingehen.

Nur in Ausnahmefällen sind wir in der Lage durch die klinische Beobachtung mit einer gewissen Sicherheit die vesikale von der renalen Blutung zu unterscheiden. Das Vorhandensein regenwurmartig geformter Blutgerinnsel weist auf eine Hämaturie renalen Ursprungs hin. Auch die Wahrnehmung, daß zuerst blutiger Urin und hinterher klarer entleert wird oder umgekehrt, bietet uns einen Hinweis auf die Quelle der Blutung. Aber nur selten kommen wir in die Lage, diese objektiven Befunde zu erheben. Gewöhnlich ist dies nicht der Fäll. Die Patienten sind auch trotz erheblicher Hämaturie oft vollständig beschwerdefrei, und selbst wenn über heftige Beschwerden geklagt wird, so ist denselben in differentialdiagnostischer Hinsicht nicht die Bedeutung beizulegen, wie es allgemein geschieht, da nicht selten Blasenerkrankungen Nierensymptome (Koliken) auslösen und umgekehrt Nierenerkrankungen Harndrang. Ich habe selbstverständlich nur Früherkrankungen im Auge, bei denen durch Palpation noch nichts zu eruieren ist. Wir sind also in den meisten Fällen ausschließlich auf das Kystoskop angewiesen, um mit Sicherheit die Quelle der Blutung (Blase oder obere Harnwege) zu bestimmen. Die engere lokale Diagnose, d. h. die Feststellung, daß das Blut der Niere, dem Nierenbecken oder dem Harnleiter entstammt, ermöglicht, seltene Fälle ausgenommen, die einfache kystoskopische Betrachtung nicht.

Da es im Hinblick auf die Nierentumoren für den Patienten von vitaler Bedeutung ist, so schnell als es nur irgend möglich ist, die Diagnose zu stellen, so müssen wir bestrebt sein, die erste sich uns bietende Hämaturie zur Feststellung der lokalen Diagnose auszunutzen. Denn solange die Nierentumoren noch klein sind und infolgedessen für eine Radikaloperation die günstigsten Chancen bieten, bluten sie nur selten. Man muß oft viele Wochen, auch Monate, auf eine neue Blutung warten. In dieser Zwischenzeit wächst der Tumor und dadurch verschlechtert sich die Prognose der Radikaloperation. Es muß daher der Patient dahin unterrichtet werden, daß er sich bei wieder eintretender Hämaturie unverzüglich zur Kystoskopie einzustellen hat.

Ergibt die während einer Hämaturie vorgenommene kystoskopische Untersuchung das Vorhandensein eines Blasentumors, so kann die Untersuchung abgebrochen und in einer blutfreien Zeit unter günstigeren Bedingungen zu Ende geführt werden. Zeigt die Blase jedoch vollständig normale Verhältnisse, so muß in derselben Sitzung noch durch Beobachtung der Harnleitermündungen festgestellt werden, aus welcher von beiden sich das Blut entleert. Wir werden natürlich vor allem der Seite unsere Aufmerksamkeit zuwenden, auf welche die etwa vorhandenen Beschwerden des Patienten hinweisen.

Das Bild, das der renale Blutspritzer im Kystoskop bietet, ist ein so eindeutiges, daß bei richtiger Einstellung des Kystoskopes ein Irrtum ausgeschlossen ist. Die renale Blutfigur ist mit dem Bilde identisch, das der Indigkarminstrahl bietet; daher können wir uns über die Form des Blutspritzers aus Tafel Nr. 48 orientieren, die den blauen Indigkarminstrahl wiedergibt. Die renale Blutfigur beginnt in der grübchenförmigen Harnleitermündung ziemlich fein und spitz und wird sehr allmählich mit zunehmender Entfernung von der Mündung stärker, um sich dann rauchförmig zu verbreiten. In Fällen mit breiter, spaltförmiger Mündung vermissen wir die feine Spitze der Blutfigur; dieselbe beginnt gleich in der Breite des Harnleiterspaltes. Der Weg, den der Blutspritzer innerhalb der Blase nimmt, führt ihn in die Gegend der anderen Uretermündung, da die Richtung dieses Weges durch die anatomische Richtung des Ureters, den der Spritzer eben verlassen, bedingt wird. Daher kann es sich ereignen, daß in dem Moment, in dem wir die Uretermündung der gesunden Niere beobachten, plötzlich eine Blutwolke ins Gesichtsfeld tritt, die den Unerfahrenen zu einer Fehldiagnose verleiten kann. Nach diesem rauchförmigen Endteil der Blutfigur dürfen wir uns aber niemals richten; wir müssen den Entstehungsteil, die Spitze der Blutfigur zusammen mit der Uretermündung, aus der sie herauskommt, in einem Gesichtsfeld erblicken, erst dann ist jeder Zweifel in der Diagnose ausgeschlossen.

Selbst geringe Blutbeimischung färbt den Harnstrahl noch genügend, um die

Diagnose zu stellen; in zweifelhaften Fällen muß an den Harnleiterkatheterismus appelliert werden. Bei stärkerer Blutung erweckt es im Kystoskop den Eindruck, als wenn reines Blut entleert würde. Wenn das Kystoskop nicht bewegt wird, so daß eine mechanische Vermischung des Blutes mit der Borlösung vermieden wird, dann können wir wiederholt, ohne die Blasenfüllung zu erneuern, das Phänomen des renalen Blutspritzers recht deutlich wahrnehmen.

Aber oft müssen wir die Erfahrung machen, daß wir trotz minutenlanger Einstellung der Harnleitermündungen gar keine Entleerung oder nur ganz ungefärbte Entleerungen wahrnehmen können, daß also während der horizontalen Lagerung des Patienten die kurz vorher noch festgestellte Hämaturie im Moment der Untersuchung sistiert. Die Ursache des plötzlichen und unerwünschten Aufhörens der Hämaturie läßt sich nicht immer mit Sicherheit feststellen; in manchen Fällen wird die blutende Stelle durch die horizontale Lagerung ventilartig verschlossen, in anderen Fällen müssen wir annehmen, daß durch die starke Blasenfüllung und den dadurch bedingten intravesikalen Druck auf reflektorischem Wege die Harnsekretion zum Stocken kommt. Das letztere liegt dann vor, wenn durch Abfließenlassen eines Quantums der Füllungsflüssigkeit durch das Irrigationskystoskop hindurch die Harnentleerung aus den Ureteren sofort wieder ihren Anfang nimmt, das erstere hingegen, wenn dieser Erfolg durch Aufrichten des Patienten erreicht wird. Aber selbst wenn die erwähnten Maßnahmen, die Harnentleerung wieder in Gang zu bringen, erfolglos bleiben, so kommen wir doch unmittelbar nach einer renalen Hämaturie oft noch zum Ziel; in manchen Fällen weist ein aus dem Ureter heraushängendes Blutgerinnsel auf die blutende Seite hin; in anderen wiederum gelingt es, durch vorsichtiges Massieren der Niere das noch im Nierenbecken restierende Blut zu entleeren.

Es ist kystoskopisch sehr leicht festzustellen, daß sich ein Blutgerinnsel mit dem einen Ende noch im Harnleiter befindet und von der geschlossenen Uretermündung fixiert wird. Wenn irgendwelche Zweifel bestehen, dann braucht nur ein kräftiger Irrigationsstrahl durch das Kystoskop gegen das Gerinnsel gerichtet zu werden. Wir sehen dann im Bilde das Blutgerinnsel flottieren, ohne daß es von der Stelle geschleudert wird. Diese Feststellung gibt den einwandfreien Beweis, daß aus der das Gerinnsel fixierenden Uretermündung auch die Blutung erfolgt ist.

Das Herausdrücken des noch im Nierenbecken restierenden Blutes muß von einem Assistenten in vorsichtigster Weise ausgeführt werden, indem derselbe ähnlich wie beim Ausführen des Nierenballottements die Niere mit beiden Händen zu fixieren sucht. Die eine Hand wird flach unter die Lendengegend gelegt, während die andere tief unter den Rippenbogen hineingehende Hand, d. i. die massierende, die Niere von oben her der in der Lendengegend befindlichen Hand entgegendrückt;

der Kystoskopierende wird dann in den meisten Fällen blutig gefärbten Urin aus der Mündung heraustreten sehen und damit die Diagnose sichern.

Wenn es uns trotz aller erwähnten Maßnahmen nicht gelingt, das Heraustreten von blutig gefärbtem Urin kystoskopisch nachzuweisen, dann müssen wir eine neue Blutung abwarten.

Auch bei der Feststellung der renalen Pyurie muß der trübe Harnspritzer im Moment seiner Entstehung zusammen mit der Uretermündung in einem Gesichtsfeld zur Beobachtung kommen, sonst ist man den gleichen Irrtümern wie bei der renalen Hämaturie ausgesetzt.

Oft gibt der Blasenbefund, besonders in vorgeschrittenen Fällen, schon einen sicheren Hinweis auf die kranke Niere, da deren Harnleiterwulst und dessen nächste Umgebung nicht selten sehr typische Veränderungen bieten (vergl. Kap. Tuberkulose); bald ist der Harnleiterwulst und seine Umgebung ödematös und stark gerötet, und in anderen Fällen finden sich kleine Ulzerationen und Unebenheiten, nicht selten auch klafft die Uretermündung der kranken Seite. Bietet der eingestellte Harnleiterwulst nur geringe Veränderungen, so wird ein Vergleich mit dem Wulst der anderen Seite uns sofort auf die rechte Fährte bringen. Ergibt jedoch der Blasenbefund nichts Pathologisches, so müssen die beiden Mündungen beobachtet werden.

Die Fälle, in denen dicker Eiter zur Entleerung kommt, bieten der kystoskopischen Feststellung nicht die geringsten Schwierigkeiten. Man glaubt im kystoskopischen Bilde aus der Uretermündung wie aus einer Miniaturwurstmaschine, wie sich Nitze ausdrückte, eine schneeweiße, wurstförmige Masse heraustreten zu sehen. Auch die Fälle, die reichlich Eiter enthalten, können dem erfahrenen Untersucher nicht entgehen, da die Farbe des Spritzers milchartig ist und bei naher Einstellung auch die im Urin enthaltenen Eiterklümpchen und Gerinnsel wahrnehmbar sind. Schwierig ist es hingegen bei Umgehung des Harnleiterkatheterismus auf rein kystoskopischem Wege die Pyelitiden, die nur eine geringere Eiterbeimischung liefern, zu diagnostizieren, da sich bei diesen leichteren Erkrankungen die Farbe des produzierten Urins bei der kystoskopischen Beleuchtung von der der Füllungsflüssigkeit in keiner Weise differenziert. Aber auch in diesen Fällen gelingt es manchmal noch die kranke Niere festzustellen, wenn mit dem nur geringe Mengen Eiter enthaltenden Urin gleichzeitig Eiterklümpchen und Flöckchen entleert werden, die bei sehr naher Einstellung des Prismas vergrößert und dann leicht wahrgenommen werden können. Das möglichst nahe eingestellte Prisma muß fast vertikal gegen den Blasenboden gerichtet sein, dann trifft der renale Spritzer direkt auf die Prismafläche, wodurch die Beobachtung sehr erleichtert wird. Ähnlich wie ein in ein verdunkeltes Zimmer fallender Sonnenstrahl die sonst nicht wahrnehmbaren Staubpartikelchen der Luft plötzlich wahrnehmbar macht, so werden auch die im renalen Harnspritzer fein

verteilten Partikelchen sichtbar. Man muß sich allerdings hüten, die korpuskulären Partikelchen renalen Ursprungs mit den durch den Harnspritzer aufgescheuchten Partikelchen der Blasenflüssigkeit zu verwechseln, die sich bei gleichzeitig bestehender Cystitis der Borlösung schnell beimischen und leicht zu Irrtümern führen.

Aus gleichen Gründen wie bei der renalen Hämaturie kann auch bei der renalen Pyurie während der kystoskopischen Untersuchung die Nierentätigkeit aussetzen, so daß wir trotz minutenlanger Beobachtung der Harnleitermündungen nichts wahrnehmen können, was auf eine Tätigkeit derselben hinweist. Führen Aufrichten des Patienten oder vorsichtiges Ausdrücken des Nierenbeckens nicht zum Ziel, dann empfiehlt Nitze, den Patienten mehrere Stunden horizontal liegen zu lassen, damit sich recht viel Eiter ansammle, und dann sofort, ohne den Patienten eine Lageveränderung vornehmen zu lassen, eine kystoskopische Untersuchung vorzunehmen, während welcher der reichlich angesammelte Eiter herausgedrückt wird.

Bei der renalen Pyurie sind wir wegen der geringeren Färbekraft des Eiters viel häufiger als bei der Hämaturie genötigt, den Harnleiterkatheterismus zum Zwecke der Diagnosenstellung anzuwenden, der auch eine engere, lokale Diagnose (Ureteritis des unteren Ureterendes, Pyelitis) ermöglicht.

2. Der kystoskopische Nachweis der Nieren- und Ureter-Anomalien.

Die Kystoskopie und der Ureterenkatheterismus bieten, wie ich schon wiederholt (Seite 57) angedeutet habe, in vielen Fällen die einzige Möglichkeit, einen Einblick in das kongenitale Verhalten der Nieren und Harnleiter zu gewinnen. Es liegt auf der Hand, von welcher großen Bedeutung es für den Nierenchirurgen ist, schon vor der Operation volle Klarheit über die ihn erwartende Anomalie zu erhalten oder doch wenigstens durch den kystoskopischen Befund auf das Vorhandensein einer Anomalie vorbereitet zu werden. Oft gestattet schon die einfache kystoskopische Betrachtung des Trigonum Lieutaudii, der Einmündungszone der Ureteren, einen Schluß auf das kongenitale Verhalten des oberen Harntraktes. Daher empfiehlt es sich, dem Trigonum Lieutaudii die größte Aufmerksamkeit zu schenken.

Finden wir ein normalgeformtes Trigonum mit zwei Ureterostien an normaler Stelle, aus denen wir mit Sicherheit Harnspritzer (Chromokystoskopie eventuell) heraustreten sehen, dann dürfen wir mit großer Wahrscheinlichkeit das Vorhandensein zweier funktionierenden Nieren annehmen, denn in den Fällen, in denen in Wirklichkeit nur eine Niere vorhanden ist, fehlen gewöhnlich auch der dazu gehörige Ureter und die entsprechende Hälfte des Trigonum. Der Verdacht des kongenitalen Nierenmangels wird noch bestärkt durch den Nachweis eines vorhandenen Defektes auf der Seite des Nierenmangels oder vor-

handener Mißbildungen an den Genitalien. So konnte J. Israel in seinem Falle von Solitärniere das Fehlen des Hodens im Skrotum auf der Seite des Defektes und gleichzeitig das Fehlen der Ureterpapille konstatieren. Aber auch andere Defekte, sowohl der weiblichen als auch der männlichen Genitalien sind mit Nierenmangel auf der Seite des Defektes kombiniert gefunden worden. Es fehlte das Ovarium, die Tube; auch Fehlen oder vollständige Mißbildung der äußeren Genitalien, der Vesica seminalis, der Prostata, ferner Atresia uteri, Uterus unicornis, bicornis, didelphys, Uterus septus, Vagina septa wurden mit einseitigem Nierenmangel vergesellschaftet gefunden. Ich möchte schon an dieser Stelle darauf hinweisen, daß stets auch an die Möglichkeit eines abnorm ausmündenden Ureters oder an das Hineinmünden eines Ureters in den anderen bei zwei vorhandenen Nieren zu denken ist, wenn der Nachweis eines Ureterostiums an normaler Stelle nicht gelingt.

Allerdings nur mit großer Wahrscheinlichkeit, so drückte ich mich vorher aus, dürfen wir aus dem normalen Verhalten des Trigonum, selbst auch bei festgestellter Sekretion aus beiden Ureterostien, das Vorhandensein zweier Nieren annehmen, denn auch hier gibt es — wenn auch sehr selten — Ausnahmen, da Fälle bekannt geworden sind, in denen trotz Fehlens einer Niere von der anderen aus zwei Ureteren an normaler Stelle am Blasenboden mündeten; ob es sich in diesen Fällen um einen angeborenen einseitigen Nierenmangel oder um die Verlagerung einer rudimentären Niere handelt, ist vom Chirurgen natürlich vollständig gleich zu bewerten. Wer daher vor einer Nierenexstirpation jeden Zweifel ausschalten will, muß stets zur Ureterographie seine Zuflucht nehmen.

Gelingt es auf keine Weise, auch mit Hilfe der Chromokystoskopie nicht, bei Vorhandensein eines normalen Trigonum aus einem Ureterostium die Entleerung eines Harnspritzers sicherzustellen, so wird der Ureterkatheterismus in der überwiegenden Mehrzahl der Fälle die Situation aufklären, da wir mit demselben eine kleine, blindendigende Ausstülpung oder auch einen etwas weiter oberhalb der Blase blindendigenden oder obliterierten Ureter nachweisen können. Ein solcher Befund läßt kongenitalen, einseitigen Nierenmangel oder Hypoplasie, die beide, wie schon erwähnt, für den Chirurgen gleich bedeutend sind, vermuten. Die Durchgängigkeit des Ureters soll nach Ballowitz jedoch durchaus noch nicht das Fehlen oder die Hypoplasie der Niere ausschließen. Die durch den Katheterismus gesicherte Feststellung, daß aus dem Ureter keine Harnentleerung erfolgt, wird aber stets unser chirurgisches Handeln richtig leiten.

Auch gewisse Anomalien der Ureteren (Verdoppelung oder Gabelung derselben, abnorme Einmündung einfacher Ureteren) können durch den kystoskopischen Nachweis überzähliger Ureterostien oder durch das Fehlen eines Ostium an normaler Stelle aufgeklärt werden. Die Verdoppelung der Ureteren findet sich

nicht selten doppelseitig. Die Ostien liegen gewöhnlich nebeneinander, besonders wenn dieselben wie in meinem Falle (Tafel Nr. 11 und 12) auf beiden Seiten verdoppelt sind.

Bei diesen Ureterverdoppelungen gestattet auch die einfache Kystoskopie oder die Chromokystoskopie einen Schluß auf die Beschaffenheit der Nierenbecken. Erfolgt nämlich die Harnentleerung aus beiden in einem Gesichtsfeld bequem übersehbaren Ureterostien nicht gleichzeitig sondern von einander unabhängig, in gesondertem rhythmischen Tempo, so ist eine vollständige Trennung der Nierenbecken anzunehmen. Das war auch auf der linken Seite bei dem von mir beobachteten Patienten der Fall (Tafel Nr. 11). Kapsammer empfiehlt in seiner Nierendiagnostik, in das eine Nierenbecken Farbstoff (Indigokarmin) zu injizieren und die Entleerung aus dem anderen Ureter zu beobachten. Aus der Färbung des beobachteten Harnspritzers wird auf Kommunikation der beiden Nierenbecken zu schließen sein. Ob überzählige Ureteren ein gesondertes Nierenbecken haben, kann auch durch die Pyelographie aufgeklärt werden.

Ein einzelner überzähliger Ureter mündet nicht selten an einer tieferen Stelle des Trigonum in der Nähe des Sphinkters oder in die Urethra; diese Einmündungsabnormität kommt auch bei einfachen Ureteren vor.

Der kystoskopische Nachweis, daß ein überzähliger Ureter einer überzähligen Niere angehört, ist wohl noch nicht erbracht worden.

Besondere diagnostische Schwierigkeiten bereiten die Abnormitäten, bei denen die Ureterostien außerhalb der Blase oder überhaupt nicht mehr in den Harn-, sondern in den Genitaltraktus fallen (Vesicula seminalis, Vagina). In diesen Fällen wird oft irrtümlich die Diagnose Ureterfistel gestellt. Bei allen diesen Ureteranomalien wird bald der kystoskopische Befund, der auch die Möglichkeit gibt, eine Ureterfistel (Seite 112) auszuschließen (event. in Kombination mit der Ureterographie) bald die klinische Feststellung, daß bei Kontinenz der Blase unwillkürliches Harnträufeln besteht, zur richtigen Diagnose verhelfen.

Die Gabelung eines Ureters, wie in dem von Wulff publizierten Fall, gelingt nur ausnahmsweise mit Hilfe des Ureterenkatheterismus zu diagnostizieren. In dem erwähnten Falle traten zwei Ureteren aus der Niere heraus, die sich dann später vor ihrer Einmündung in die Blase zu einem Stamme vereinigten. Der Ureterenkatheterismus ergab das auffallende Resultat, daß sich zuerst eitriger Urin aus dem Katheter entleerte und nach weiterem Hinaufführen des Katheters klarer Urin. Bei der Operation stellte sich die vorher geschilderte Gabelung des Ureters heraus und es zeigte sich ferner, daß der eine Ureterast mit dem gesunden, der andere mit dem vereiterten Nierenteil in Verbindung stand.

Es gibt noch einen zweiten, selteneren Typus der Gabelung, bei dem nur ein

Ureter von der Niere abgeht, der sich weiter unten gabelig teilt, um mit zwei Ostien in die Blase zu münden.

Von kystoskopischem Interesse sind ferner die zystenartigen Vorwölbungen der die Blasenwand durchsetzenden Ureterenden. Es sind dies im eigentlichen Sinne keine Zysten, sondern gewöhnlich durch abnorme Enge des Ureterostiums bedingte dilatierte Partieen des Ureterendes, also Bildungen, auf die eher die Bezeichnung Harnleiterdivertikel paßt.

Tafel Nr. 43 gibt das typische Bild eines solchen Harnleiterdivertikels (Ureterocele) wieder und zwar im Minimum der Retraktion. Durch die Füllung des Divertikels vom Nierenbecken her konnte man recht deutlich das Größerwerden des Divertikels und die darauf folgende allmähliche Verkleinerung desselben im kystoskopischen Bilde wahrnehmen. Im Maximum der Füllung glich die diverkelartige Ausstülpung einem dünnwandigen, durchscheinenden, einer äußerst gespannten Zyste ähnlichen Sacke von Kleinapfelgröße. Die stecknadelspitzenfeine Öffnung der Uretermündung liegt links oben (vom Beschauer aus) an der schmalsten, stark geröteten, im Bilde dunkel erscheinenden Stelle der Ausstülpung, durch die man den Urin in sehr feinem, scharfen Strahl herausspritzen sah.

Die Harnleiterdivertikel sind auch doppelseitig gefunden worden.

Ein wesentlich anderes Bild bietet im kystoskopischen Gesichtsfeld der nur selten zur Beobachtung kommende Prolaps der Ureterschleimhaut, der an den Mastdarmvorfall eines Kindes (Nitze) erinnert. Im Momente der Harnentleerung wird der Prolaps noch weiter vorgedrängt. Den Harnspritzer kann man oft recht deutlich aus dem in der Mitte des Prolaps sichtbaren Grübchen heraustreten sehen.

Auch blindendigende Ureteren können sich als zystenartige Tumoren in die Blasenhöhle hineinentwickeln und durch ihre Größe, indem sie bis an das Orificium urethrae oder an das andere Ureterostium heranreichen, zu Harnstörungen Veranlassung geben. Zu den gleichen Störungen kann natürlich auch ein wachsendes Harnleiterdivertikel führen. Nitze hat in einem solchen Falle Divertikel durch Kaustik geöffnet.

Endlich werden wir auch in den Fällen, in denen die Beschwerden des Patienten oder in denen die Unmöglichkeit des Nachweises der Niere an normaler Stelle und die gleichzeitige Feststellung eines Tumors im Becken den Verdacht einer dystopischen Niere erregen, mit Hilfe des Ureterkatheterismus, der einen verkürzten Ureter auf der betreffenden Seite (Hochenegg) ergibt, oder mit Hilfe der Ureterographie (event. in Verbindung mit der Pyelographie Kap. XIV 6) zur richtigen Diagnose gelangen. Es ist überhaupt ratsam, bei jeder kystoskopisch nachweisbaren Ureteranomalie auch das Röntgenbild zu Rate zu ziehen, da Ureteranomalien so häufig bei Nierenverlagerung beobachtet werden.

XI. Kapitel.

Die weibliche Blase im kystoskopischen Bilde.

In den einzelnen Kapiteln habe ich stets auf die Sonderheiten der weiblichen Blase sowohl in technischer als auch in diagnostischer Hinsicht Rücksicht genommen. Es bleibt daher nur übrig, in diesem Kapitel vor allem die Beziehungen zu erörtern, die zwischen der Blase und dem Uterus und auch zwischen der Blase und den Adnexen des Uterus bestehen, und zwar sowohl bei physiologischem wie auch bei pathologischem Verhalten der weiblichen Sexualorgane.

Durch die Nachbarschaft des Uterus, dessen Körper der Blase frei beweglich aufliegt, wird die Form der weiblichen Blase in der Weise beeinflußt, daß ihre Entfaltung zu einer Kugel, die das Ableuchten der männlichen Blase so sehr erleichtert, unmöglich wird. Durch das Vordrängen der mittleren Partie der hinteren Blasenwand in der Breite des Uteruskörpers entstehen zwei Seitennischen.

Um annähernd ähnliche Verhältnisse wie bei der männlichen Blase herzustellen, muß die weibliche Blase mit einer größeren Flüssigkeitsmenge, mit etwa 200—250 ccm Borlösung, gefüllt werden. Hierdurch wird der Uterus, vorausgesetzt, daß er frei beweglich ist, zurückgedrängt; aber gleichwohl bleibt noch der dem Uteruskörper anliegende Teil der hinteren Blasenwand der vorderen Wand etwas genähert, so daß die Seitennischen zu beiden Seiten des Uterus (Tafel Nr. 14) bestehen bleiben.

Figur 81 zeigt uns im Sagittalschnitt die Vorbuchtung der hinteren Blasenwand bei (mit etwa 250 ccm) gefüllter Blase und normaler Lage des Uterus. Bei fixiertem Uterus würde natürlich die Füllungsflüssigkeit den Uterus garnicht oder nur sehr wenig zurückdrängen können; die injizierte Flüssigkeit würde dann im wesentlichen die seitlich vom Uterus gelegenen Nischen ausbuchten. Daß die nahe an die vordere Blasenwand gerückte hintere Wand die Ableuchtung der Blase in erheblicher Weise erschwert, darauf ist schon hingewiesen worden und ebenso darauf, daß der Kystoskoptrichter sofort mit dem Eintritt der Lampe in die Blase seitlich bewegt

werden muß, um die Richtung gegen eine der Seitennischen zu gewinnen, da wir sonst direkt auf die genäherte hintere Blasenwand stoßen würden.

Tafel Nr. 14 gibt die räumliche Vorstellung der einen tief ausgebuchteten Seitennische, die im Gesichtsfeld, rechts vom Beschauer, dunkel erscheint im Vergleich zu der uns näher gelegenen, hellen hinteren Blasenwand, durch die wir die

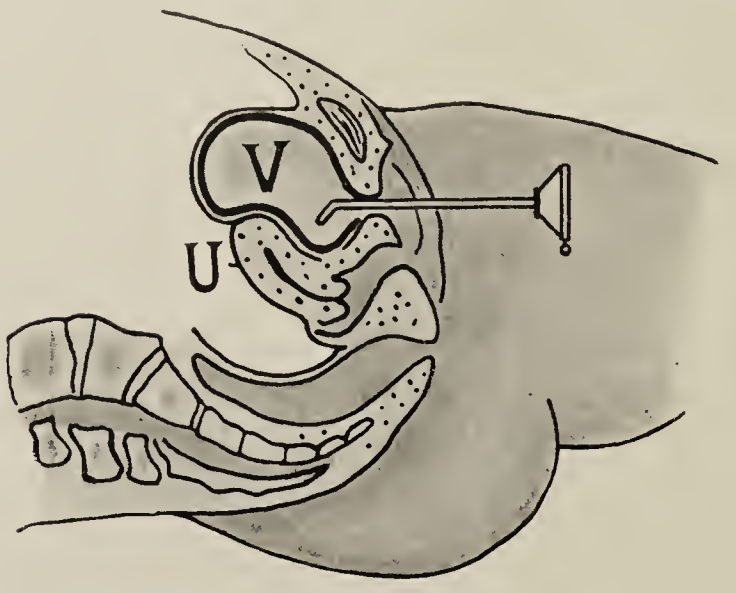

Fig. 81. Normale Lage des Uterus.
U bedeutet Uterus. V Vesica.

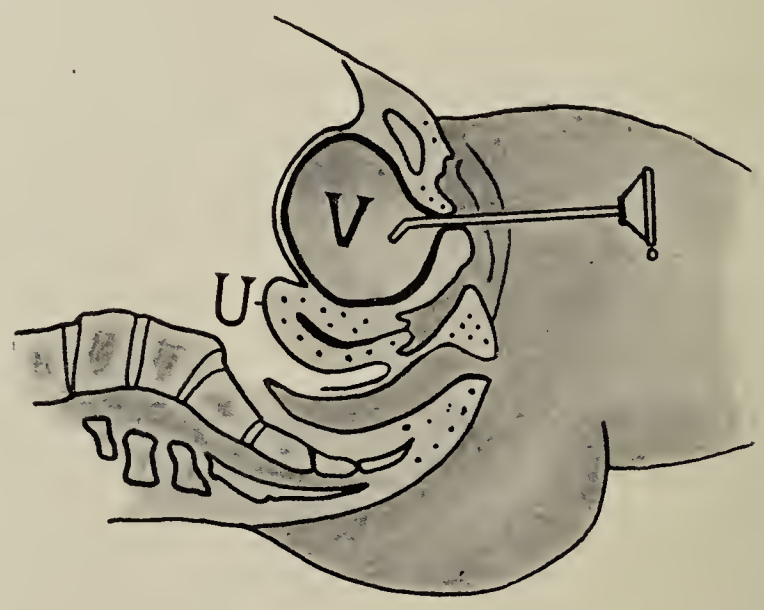

Fig. 82. Retropositio uteri.

Fig. 83. Retroflexio uteri.

Fig. 84. Cystoecle, entstanden durch Descensus der vorderen Vaginalwand und des retroflektierten Uterus.

Konturen des anteflektierten Uterus deutlich erkennen können. Im unteren Teile des inneren Gesichtsfeldes ist auch das eine Ende des Lig. interuretericum angedeutet. Die sichtbaren Gefäße erscheinen wegen der gleichzeitig bestehenden Cystitis verwaschen und unscharf.

Um in planmäßiger Weise die weibliche Blase abzusuchen, ist es zweckmäßig, bei möglichst starker Blasenfüllung zuerst jede der Seitennischen abzuleuchten und

dann unter starkem Senken des Trichters den Blasenboden zu besichtigen. Es gelingt auch stets in der weiblichen Blase das Lig. interuretericum (Tafel Nr. 2) einzustellen und auf diesem Wege die Uretermündungen aufzufinden. Gewöhnlich liegen die Mündungen dort, wo die vorgedrängte Partie der hinteren Wand in die Seitennische umbiegt.

Die Figuren 81—84*) demonstrieren den Einfluß der Uterusverlagerungen auf die innere Konfiguration der gefüllten Blase; eine jede derselben gibt auch gleichzeitig die Kystoskopeinstellung an, die das Trigonum Lieutaudii in das Gesichtsfeld bringt.

Bei Retropositio uteri (Fig. 82) kann sich die gefüllte Blase frei nach oben und hinten entfalten; sie nimmt daher wie beim Manne Kugelform an. Auch bei der Retroflexio uteri (Fig. 83) steht der Entfaltung der Blase nach hinten nichts im Wege, aber der Blasenboden zeigt eine sehr typische Veränderung; derselbe wird durch das Nachvorntreten der Portio und des oberen Teiles des Scheidengewölbes nach oben gedrängt. Der Trichter muß daher möglichst gesenkt werden, um den Blasenboden ableuchten zu können.

Fig. 84 zeigt das typische Bild eines sehr hohen Grades von Cystocele; entstanden durch Descensus der vorderen Vaginalwand und des retroflektierten Uterus infolge Dammrisses; durch die Cystocele wird der Blase Sanduhrform verliehen. Es macht erhebliche Schwierigkeit, in diesen Fällen den vorderen, prolabierten Blasenabschnitt abzuleuchten und besonders die Harnleitermündungen aufzusuchen und zu beobachten. Beim Ableuchten des Cystocelensackes muß der Kystoskoptrichter sehr gehoben werden, um die freie Prismafläche der vorderen Wand der Ausbuchtung annähernd parallel zu stellen. Es empfiehlt sich daher stets durch Reposition und lockere Tamponade der Vagina für die Dauer der Untersuchung annähernd normale Verhältnisse herzustellen.

Stoeckel gleicht unter Kontrolle des Auges bei im Stativ fixiertem Kystoskop den Prolaps aus und zwar durch zartes Zurückschieben desselben mit dem Zeige- und Mittelfinger der rechten Hand.

Die innere Konfiguration der Blase wird auch durch Tumoren des Uterus und seiner Adnexe sowie durch Exsudate in der Nachbarschaft der Blase, die oft zu Dislozierungen der Blase und damit zur unsymmetrischen Verlagerung der Ureterostien führen, beeinflußt; die durch Tumoren bzw. Exsudate entstehenden Vorwölbungen der Blasenwand können dem Unerfahrenen leicht Blasentumoren vortäuschen.

Ganz besonders aber sind es die malignen Tumoren in der Nachbarschaft der Blase, die oft schon recht frühzeitig durch Zirkulationsstörung zu kystoskopisch nach-

*) Diese Figuren sind unter Anlehnung an die Knorrschen Skizzen (Fig. 123, Knorr: die Kystoskopie und Urethroskopie beim Weibe) entstanden.

weisbaren Veränderungen der Blasenwand (dem Ödem der Blasenwand) (Tafel Nr. 39) oder der Blasenschleimhaut (sog. bullösem Ödem) führen, die sowohl diagnostisch als auch prognostisch sehr wichtige Befunde darstellen und oft für die Technik der auszuführenden Operation von Wichtigkeit sind (S. 133).

Die innere Konfiguration der Blase wird auch, in ähnlicher Weise wie vorher, durch entzündliche Prozesse, die sich in dem die Blase bekleidenden Peritoneum (Pericystitis) abspielen, beeinflußt. Die kystoskopisch wahrnehmbaren Veränderungen können daher natürlich nur den Blasenvertex und eine Partie der vorderen und der hinteren Blasenwand betreffen. Durch die partielle Peritonitis kommt es zu Adhäsionen der Blase mit den Nachbarorganen und auch mit den Därmen. Die Blase folgt dann stets dem Zuge dieser Organe, wodurch sich dann je nach der Größe der Verklebungsfläche kleinere oder größere, meist trichterförmige Ausstülpungen der Blasenwand entwickeln. Die Pericystitis kann auch strangförmige Einschnürungen der Blase zustande bringen, die wir als vorspringende dünne, weiße Leisten im kystoskopischen Bilde erblicken. Stoeckel macht darauf aufmerksam, daß nur die Ausstülpungen und Vorsprünge durch Verwachsung mit Nachbarorganen bedingt werden, die auch bei intensivster Blasenausdehnung durch Füllung der Blase sich nicht ausgleichen lassen.

Daß auch die Gravidität die Blase in Mitleidenschaft zieht, darauf deuten schon die Blasenstörungen während der Schwangerschaft hin.

Durch die vermehrte Vaskularisation infolge eingetretener Gravidität geht der gelbliche Farbenton mehr in den brünetten über (Stoeckel). Die vermehrte Blutzufuhr macht die Ureterwülste und das Ligamentum turgeszent, so daß sie kräftiger entwickelt erscheinen und leicht aufgefunden werden können. Mit dem Wachsen des graviden Uterus nähert sich die hintere Wand der vorderen immer mehr; infolgedessen sammelt sich der Harn fast ausschließlich in den Seitennischen und buchtet dieselben erheblich aus. Diesem Umstande müssen wir bei der Kystoskopie dadurch Rechnung tragen, daß wir das Kystoskop beim Einführen direkt in eine der Seitennischen dirigieren, ohne auf die hintere Wand zu stoßen.

Die durch das Geburtstrauma hervorgerufenen Veränderungen innerhalb der Blase (Ödem des Sphinkters und der Blasenwand, Sugillationen) können im Puerperium kystoskopisch nachgewiesen werden (Stoeckel).

Es liegt nicht im Rahmen dieses Buches, detailliert auf die Bedeutung einzugehen, die der Kystoskopie bei Erkrankungen der weiblichen Genitalorgane jetzt allgemein mit Recht zuerkannt wird, da diese Befunde fast ausschließlich den Fachgynäkologen interessieren. Ich verweise daher auf die ausgezeichneten Lehrbücher von Stoeckel (II. Auflage) und Knorr. Nur auf die Harnfisteln, die allgemeinchirurgisches Interesse haben, möchte ich in Folgendem noch eingehen.

XII. Kapitel.

Die kystoskopische Diagnostik der Harnfisteln.

Während bei den früher ausschließlich geübten Methoden (Palpation, Spülprobe und Sondierung) zur Feststellung einer Harnfistel sich Fehldiagnosen nicht immer vermeiden ließen, hat sich das Kystoskop für die Harnfisteldiagnostik als ein sicheres und zuverlässiges diagnostisches Hilfsmittel bewährt. Das Kystoskop unterrichtet uns darüber, ob eine Blasen- oder Harnleiterfistel vorliegt, und gibt uns gleichzeitig alle wissenswerten Aufschlüsse (Sitz und Größe der Blasenscheidenfistel, Art der Harnleiterfistel), die für die vorzunehmenden therapeutischen Maßnahmen unentbehrlich sind.

Blasenscheidenfisteln. Die Diagnose dieser Fisteln stellen wir meistens schon während der kystoskopischen Vorbereitung, da es nicht gelingt, die Blase genügend zu füllen; ein Teil der injizierten Borlösung fließt sofort durch die Vagina wieder ab. In allen diesen Fällen ist genau darauf zu achten, ob auch der Harnröhrensphinkter fest schließt, und ob nicht etwa durch den insuffizienten Sphinkter die Borlösung in die Vagina fließt und erst von dort herausrieselt (Stoeckel). Über die zu treffenden Maßnahmen (Tamponade der Scheide, Luftkystoskopie, Zusammendrücken der Urethra), um in diesen schwierigen Fällen zum Ziele zu kommen, habe ich mich bereits (Seite 67) ausführlich geäußert.

Das kystoskopische Bild einer Blasenscheidenfistel gibt Tafel Nr. 44 wieder. Der Fisteleingang lag in der Nähe der linken, nicht mehr auf die Platte gekommenen Harnleitermündung, also auf dem Blasenboden; daher ist es zweckmäßig, bei Betrachtung dieser Tafel im Stereoskop das letztere direkt nach unten zu richten, da die hierdurch erzielten Lageverhältnisse die Auffassung des Bildes sehr erleichtern. Wir gewinnen im stereoskopischen Bilde den Eindruck, als wenn wir in einen dunklen, platt gedrückten Trichter blicken, der die Richtung gegen die Vagina hin verfolgt. Die Ränder des Fisteleinganges erscheinen unregelmäßig und sind gewulstet. Rechts im Gesichtsfeld (vom Beschauer aus) sind kleine Granulationen vorhanden.

Auf der Schleimhaut ist kein Gefäß sichtbar; sie erscheint etwas ödematös und ist stellenweise aufgelockert. Im Fistelspalt flottieren kleine Schleimflocken. Es besteht also gleichzeitig eine chronische Cystitis.

Bei oberflächlicher Betrachtung könnte die Fistelmündung als Divertikeleingang imponieren, denn sie erscheinen beide im kystoskopischen Bilde dunkel. Aber während die Umrandung einer Divertikelöffnung glatt und scharf erscheint, zeigt der Übergang der Blasenschleimhaut in den trichterförmig retrahierten Fistelkanal ganz andere Verhältnisse; bald ist die Umrandung des Fistelloches gewulstet, bald stellenweise auch eingekerbt und fast immer unregelmäßig. Der Fisteleingang liegt gewöhnlich, wie auch in Tafel Nr. 44, in der Nähe der Uretermündung und kann sehr verschiedene Größe haben. Bei sehr großen Blasenfisteln kann es sich daher ereignen, daß die Uretermündung in die Fistel hineingezogen wird, so daß eine Blasen-Harnleiter-Scheidenfistel entsteht. Diese Kombination der Fisteln kann nur mit Sicherheit durch das Kystoskop diagnostiziert werden. Die Umgebung der Fistel ist stets katarrhalisch verändert.

An anderer Stelle (Kap. Steine und Fremdkörper) habe ich schon erwähnt, daß die Blase auch mit dem Darm und mit Dermoidzysten in Kommunikation treten kann. In diesen Fällen sind die Fistelöffnungen gewöhnlich sehr klein und können daher oft als solche nicht erkannt werden. Aber manchmal gelingt es, Fäkalmassen aus den Fisteln heraustreten zu sehen, und das sichert dann die Diagnose.

Auch Exsudate, besonders puerperale, die die Blasenwand tumorartig vordrängen und sich infolgedessen kystoskopisch nachweisen lassen, perforieren nicht selten die Blase. Vor der Perforation kommt es oft infolge der Zirkulationsstörung zur Entwicklung von bullösem Ödem an der Verklebungsstelle. Die Perforationsöffnung ist als schwarzes, unregelmäßiges Loch leicht auffindbar. Kropeit hat auf die Bedeutung der kystoskopisch wahrnehmbaren, tumorartigen Vorwölbung der hinteren Blasenwand und des Bas-fond für die Diagnose von Douglasabszessen bei Männern aufmerksam gemacht.

Wenn in einem Falle eine kystoskopische Untersuchung vorgenommen werden soll, bei dem eine Blasenfistel oberhalb der Symphyse oder am Perineum mündet, die Blase sich aber per urethram nicht füllen läßt, so kann das Kystoskop auch durch den Fistelkanal in die vorher gespülte Blase eingeführt werden. Diese Blasenfisteln werden fast ausschließlich aus therapeutischen Gründen bei Prostatikern oder bei Männern mit malignen Blasentumoren angelegt, weil diese Patienten die Blase nicht spontan entleeren können und selbst der Katheterismus per urethram auf große Schwierigkeiten stößt.

Harnleiterfisteln. Die kystoskopische Feststellung, daß eine vorhandene Harnfistel eine Harnleiterfistel ist, wird durch die Beobachtung (Seite 112) und den

Vergleich beider Harnleitermündungen erhoben. Der kystoskopische Befund gestattet uns auch gleichzeitig zu bestimmen, ob der Ureter vollständig durchtrennt ist, oder ob er nur einen seitlichen Defekt besitzt (Winter).

Zeigt nämlich eine Harnleitermündung trotz längerer, wiederholter Beobachtung nach reichlicher Flüssigkeitsaufnahme keine Ureteraktion, verrät nichts eine Tätigkeit des Ureters — ist also auch kein Leergehen des Ureters vorhanden —, so spricht dies für das Vorhandensein einer Harnleiterfistel auf der beobachteten Seite, und zwar bei vollständig durchtrenntem Ureter.

Ist hingegen an einer Harnleitermündung die Ureteraktion wahrnehmbar, aber das Phänomen des Harnspritzers wird nicht konstatiert, so spricht dies gleichfalls für das Vorhandensein einer Harnleiterfistel, aber diesmal an einem Harnleiter, der nur einen Defekt hat, ohne daß an dieser Stelle die Kontinuität völlig unterbrochen ist, so daß die peristaltische Welle bis an das Ureterostium gelangen kann (der Ureter «geht leer» Seite 111).

Begegnet die Beobachtung eines Ureterostiums irgendwelchen Schwierigkeiten oder ist das «Leergehen» des vermutlich erkrankten Ureters nicht mit Sicherheit festzustellen, so wird jeder Zweifel durch die Chromokystoskopie beseitigt, die zur Bestätigung der Diagnose in allen Fällen von Ureterfisteln anzuwenden sich empfiehlt.

Bei Fällen von Harnleiterfisteln, in denen es nach gynäkologischen Operationen zur Verlagerung und Verzerrung des Blasenbodens gekommen ist, kann es zweifelhaft erscheinen, ob das rechts liegende Ureterostium auch der rechten Niere und das links liegende Ostium der linken Niere entspricht (Casper, Abel). Der Ureterenkatheterismus in Verbindung mit der Radiographie klärt diese Fälle einwandfrei auf.

Nachdem die Seite der Erkrankung und die Art der Harnleiterfistel kystoskopisch festgestellt ist, muß endlich noch durch den Ureterkatheterismus mittels eines Zebrakatheters bestimmt werden, wie weit die Fistelöffnung vom Ureterostium entfernt liegt. Dieses gelingt leicht, da der Katheter sich ohne Weiteres bis zur Fistelöffnung einführen läßt, dort aber festgehalten wird. Ausnahmsweise läßt er sich bei nicht unterbrochener Kontinuität über die Fistelöffnung hinausführen; dann allerdings erfolgt sofort die Entleerung des Urins durch den Katheter. Der Harnleiterkatheterismus bietet außerdem ebenso wie die Chromokystoskopie gleichsam eine Kontrolle darüber, ob die durch einfache Kystoskopie gestellte Diagnose auch zutreffend ist.

Was das kystoskopische Bild eines implantierten Ureters anbetrifft, so überragt der Ureterstumpf wie ein rundlicher Knopf die Blasenwand. Nach Stoeckel

unterscheidet sich endgültig der eingepflanzte Ureter, abgesehen von der abnormen Lage seiner Mündungsstelle, weder der Form der Mündung noch seiner Aktion nach kaum von einem normalen Ureterwulst.

Es ist jedoch notwendig nach operativer Beseitigung von Harnleiterfisteln (Ureternaht, Ureterimplantation), worauf Stoeckel ganz besonders hinweist, stets auch den funktionellen Erfolg der Operation zu kontrollieren, da Fälle bekannt geworden sind, in denen die Fistel zwar geschlossen, die Niere aber doch zugrunde gegangen war und dies ganz symptomlos. So wurde in einem Falle von Routier der unterste Abschnitt des implantierten Ureters völlig obliteriert gefunden und in einem Falle von Mackenrodt hatte sich an der Stelle der Ureternaht eine Stenose entwickelt, die wahrscheinlich auch die Ursache der gleichzeitig an der strikturierten Stelle konstatierten Konkrementbildung war; auf diese Weise wurde die Niere hydronephrotisch und schließlich völlig atrophisch. Daher darf es niemals unterlassen werden, kurze Zeit nach erfolgter Fistelheilung den operierten Ureter in regelmäßigen Zwischenräumen von mehreren Monaten mehrere Jahre hindurch auf seine Durchgängigkeit zu prüfen und auch das Quantum und die Qualität des entleerten Urins festzustellen.

XIII. Kapitel.

Die intravesikale Therapie im kystoskopischen Bilde.

1) Das Instrumentarium zur Ausübung der intravesikalen Therapie.

Nitze ist der Begründer der intravesikalen Therapie. Die Versuche, die vor ihm von Civiale, Grünfeld und Antal gemacht worden sind, um Zotten intravesikal zu entfernen, waren so primitiver Art, daß sich eine brauchbare Methode aus ihnen nicht entwickeln konnte. Schon 1887*) beschäftigte Nitze die Entfernung kleiner Blasengeschwülste per vias naturales unter Leitung des Auges. 1891**) gab Nitze das erste Modell seines Operationskystoskopes bekannt, mit dem er unter Kontrolle des Auges umschriebene Stellen der Blase mit konzentrierten medikamentösen Mitteln behandeln, Geschwülste kauterisieren, flache Neubildungen wegbrennen, polypöse Neubildungen jeder Größe mit einer Drahtschlinge fassen und je nach Wunsch mit der kalten oder heißen Schlinge abtrennen konnte, und mit dem er endlich auch Fremdkörper zu extrahieren in der Lage war. 1896***) berichtete Nitze schon über 31 Fälle von Blasentumoren, die er mit seiner neuen Methode behandelt hatte.

Das neueste Modell des Nitzeschen Operationskystoskopes zur intravesikalen Entfernung von Blasengeschwülsten besteht aus einem optischen Apparat, einem Schlingenführungsrohr mit Kauter und dem Schlingenführungsapparat. Das Operationskystoskop ist etwa 23 Charrière stark. Einem dem Schlingenführungsrohr ähnlich geformten Rohre, das den optischen Apparat frei beweglich enthält, sind wir schon bei dem ersten Modell des Nitzeschen Ureterkystoskopes (Fig. 92 b) begegnet. Aus Fig. 85 b, die das zusammengesetzte Operationskystoskop wiedergibt, ersehen wir, daß sich die Lampe im Gegensatz zu den gewöhnlichen

---

*) Beiträge z. Endoskopie d. männlichen Harnblase. Archiv f. klin. Chirurgie XXXVI, Heft 3, 1887.

**) Das Operationskystoskop. Centralblatt f. Chir. 1891, Nr. 51.

***) Das Instrumentarium wird von der Firma Louis u. H. Löwenstein-Berlin fabriziert.



b.

c.

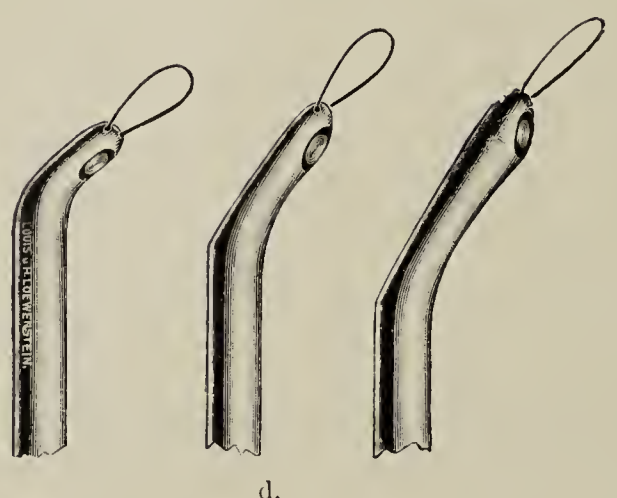

d.

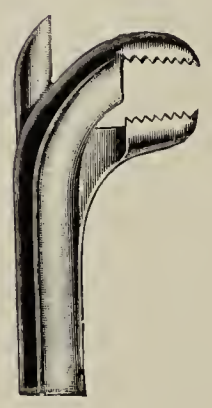

c.

f.

a.

Fig. 85.

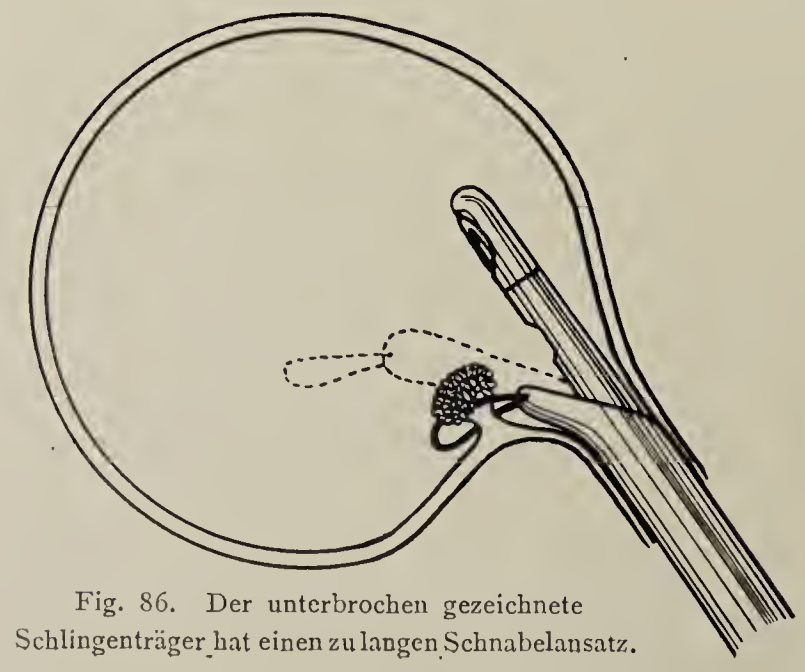

Fig. 86. Der unterbrochen gezeichnete Schlingenträger hat einen zu langen Schnabelansatz.

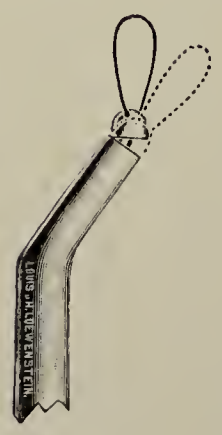

i.

h.
Kauterschnabel
nach Klose.



k.

Kystoskopen in der Verlängerung der Längsachse der Optik befindet. Durch diese Neuerung ist das Operationskystoskop gleichzeitig ein Spülkystoskop geworden. Es kann durch einfaches Herausziehen der Optik vermittelst eines Doppelspülkatheters (Fig. 85 c) die Blase gespült und die Blasenfüllung erneuert werden. Ein automatisches Ventil am distalen Ende verhindert das Abfließen der Flüssigkeit. Das Schlingenführungsrohr (Fig. 85 b) zeigt die entwickelte, etwas seitlich verschobene Schlinge und etwas unterhalb derselben, an der Vorderfläche der Spitze des Rohres, den Kauter, der aus einem schneckenförmig gewundenen, einer kleinen Porzellanplatte dicht aufliegenden Platindraht besteht.

Wie Fig. 86 illustriert, kann man mit demselben Schlingenführungsrohr nicht an jede Stelle des Blaseninnern eine Schlinge (oder den Kauter) heranbringen. Der Sitz des Tumors bestimmt die geeignete Größe des Schnabelansatzes des Schlingenführungsrohres. Je näher der Tumor dem Orificium urethrae int. sitzt, um so kürzer muß der Schnabelansatz sein. Fig. 85 d zeigt die drei in der großen Zusammenstellung des Nitzeschen Operationskystoskopes enthaltenen Schnabelansatzformen.

Der in Fig. 85 b abgebildete Schlingenführungsapparat ist der von F. Böhme modifizierte Nitze'sche Apparat, der wesentlich verbessert worden ist und auch die Schlingenbildung nach beiden Seiten hin gestattet. Durch diese Neuerung wird ein leichtes und exaktes Bilden einer gut geformten, möglichst runden Schlinge ermöglicht. Der Böhme'sche Apparat, der an dem distalen Ende des Schlingenführungsrohres festgeschraubt wird, besteht aus zwei nebeneinander — federnd — gelagerten Triebrädern, mit denen wir die beiden aus dem Schlingenführungsrohre heraustretenden Enden des Drahtes nach Belieben in Bewegung setzen können. Die federnde Lagerung der Triebräder ermöglicht es auch, den abgenutzten Draht jederzeit wieder sicher zu fassen, so daß ein Versagen der Schlingenbildung ausgeschlossen ist.

In Fig. 85 b sind auch die unterhalb des Schlingenführungsapparates gelegenen Kontaktstifte wiedergegeben, durch die der Kauter in Betrieb gesetzt wird und die Schlinge glühend gemacht werden kann.

Als Schlingendraht empfahl Nitze 0,3 mm dicken Platiniridiumdraht. Nitze arbeitete niemals mit der kalten, sondern stets mit der glühenden Platinschlinge. Der Platiniridiumdraht hat aber die unangenehme Eigenschaft, daß er sehr weich ist; infolgedessen verbiegt sich die Schlinge leicht. Aus diesem Grunde verwende ich nur 0,3 mm dicken Stahldraht, der sich mir außerordentlich bewährt hat. Derselbe besitzt die erwähnte störende Eigenschaft nicht und gestattet, durch seine größere Festigkeit einen starken Zug auszuüben. Viele Autoren arbeiten ausschließlich mit der kalten Schlinge. Nur in zwei Ausnahmefällen bediene ich mich stets der glühend gemachten Drahtschlinge, und zwar erstens, wenn es sich um die Abtragung eines breit aufsitzenden, mehr glattwandigen Tumors handelt, dessen Oberfläche der Schlinge

keine günstige Haftstelle bietet, so daß der Draht immer wieder abgleitet und zweitens, wenn in der Schlußsitzung der Tumorstiel aus der Tiefe der Schleimhaut herausgeholt werden soll. In allen übrigen Fällen verwende ich die kalte Schlinge.

Nitze hat, um unter Leitung des Auges auch Fremdkörper entfernen, gelockerte Ligaturen herausziehen und kleine Steine zertrümmern zu können, seinem Operationskystoskop auch Teile beigefügt, die dies ermöglichen. Fig. 85 e illustriert das vesikale Endstück des kleinen Lithotriptors, dessen Branchen rohrförmig miteinander verbunden sind. Fig. 85 f gibt das Endstück der Fremdkörperzange wieder.

Die Optik kann auch für sich allein in Verbindung mit einer gebogenen Lampe als einfaches Kystoskop, 18 Charrière, (Fig. 85 a) Verwendung finden.

Das Nitzesche Operationsinstrumentarium kann in zwei Zusammenstellungen erworben werden. Die kleine Zusammenstellung (Preis M. 385.—) enthält einen optischen Apparat, ein Schlingenrohr mit Galvanokauter, einen Schlingenführungsapparat, Lithotriptor, Doppelspülkatheter, Obturator und die erforderlichen Lampen, Schlingen und Kabel. Die große Zusammenstellung (Preis M. 770.—) enthält außer Doppelspülkatheter und Obturator die notwendigen Lampen, Kabel und Schlingen, 2 optische Apparate, 3 verschieden geformte Kauter mit Schlingenrohren, 2 Schlingenführungsapparate, 1 Lithotriptor und 1 Fremdkörperzange.

Ich empfehle auch bei Anschaffung der kleinen Zusammenstellung sich von vornherein mit mehreren verschieden geformten Schlingenführungsrohren zu versehen, da dieselben unentbehrlich sind.

Klose, Rumpel und Lohnstein haben in sehr zweckmäßiger Weise das Nitzesche Operationskystoskop modifiziert.

Klose*) hat den Kauterschnabel modifiziert. Während der Kauterisierung des Geschwulststieles und seiner unmittelbaren Umgebung nimmt bekanntlich die Rückseite des massiven Kauterschnabels den größten Teil des Gesichtsfeldes ein, so daß die Kontrolle des Auges während dieses Aktes der Operation fast ganz fehlt. Um nun «für den Moment des Kauterisierens ein möglichst freies Gesichtsfeld zu gewinnen», hat Klose, der mir sein Klischee freundlichst zur Verfügung stellte, unterhalb der ganz an die Spitze des Kauters verlagerten kleineren Brennfläche ein großes, längliches Fenster (Fig. 85 h) anbringen lassen. Durch diese Modifikation bleibt der Raum vor und hinter der Brennfläche für das Auge frei, wodurch ein sehr übersichtliches Operationsfeld gewonnen wird. «Schiebt man den Kauter bei der Operation nur wenige Millimeter vor oder zurück, so erscheint die kauterisierte Stelle entweder vor der Spitze des Schnabels oder in seinem Fenster im Gesichtsfeld.»

Rumpel hat, wie Fig. 85 i illustriert, die Kuppe und mit ihr die entwickelte

*) Archiv f. klin. Chirurgie. Bd. 79, Heft 1.

Schlinge des Schlingenführungsrohres beweglich gemacht, so daß wir, ohne das Instrument aus seiner günstigen Position verlagern zu brauchen, die Schlinge anheben und herunterlassen können.



Fig. 87.

Lohnstein hat das Prisma an das vesikale Ende der Optik verlegt (Fig. 85 k); hierdurch tritt die Schlinge früher und besser in das Gesichtsfeld, und es wird ferner nicht mehr erforderlich, die Optik so weit wie früher aus dem Schlingenführungsrohr

heraustreten zu lassen, was dem Patienten immer große Unbequemlichkeiten verursacht.

Das neueste Caspersche Operationskystoskop*) (Zeitschrift f. Urologie II. Bd. Nr. 10 und IV. Bd. Nr. 24), das dem 1. Modell gegenüber wesentliche Verbesserungen aufweist, kann gleichzeitig als Ureterenkystoskop (Fig. 87) verwandt werden.

Das Schaftrohr des Instrumentes Fig. 87 ist 23 Charrière dick; dasselbe enthält 2 Kanäle, einen inneren für die auswechselbare Optik (b) und einem äußeren nach oben offenen, der zur Aufnahme der verschiedenen Gleitschienen (Fig. 87 c, e, g—l) dient. Nach Herausnahme der Optik kann durch den eingesetzten Spülansatz (d) die Blase, wenn erforderlich, gespült und wieder gefüllt werden.

Die Gleitschiene mit dem Albarranschen Hebel zur Ausführung des Harnleiterkatheterismus gibt c wieder; diese Gleitschiene enthält einen Kanal für zwei Katheter Nr. 6 Charrière. Vor Einschiebung der Schiene c in den Kanal muß jedoch die Entfernung zwischen Prisma und Ende des äußeren offenen Kanals durch Herausnahme des kleinen, durch eine Druckfeder befestigten Füllungsstückes 1 (in a) verringert werden, um den Katheter schnell in das Gesichtsfeld treten zu lassen. Die Verschiebungsmöglichkeit der Gleitschiene gestattet es ferner, bei schwer zu katheterisierenden Ureteren nach Aufstellen des Albarranschen Hebels die Schiene um die Hebellänge dem Prisma zu nähern. Soll der Katheter längere Zeit liegen bleiben, dann wird unter gleichzeitigem Vorschieben der Katheter zuerst die Kathetergleitschiene herausgezogen und hierauf erst das Schaftrohr mit der Optik.

Wird der Spülkatheter e in den offenen Kanal geschoben, so kann das Instrument als Irrigationskystoskop (f) Verwendung finden.

Die Gleitschiene l enthält eine verstärkt federnde Faßpinzette. Gleitschiene g stellt den galvanokaustischen Brenner und Gleitschiene h die Kürette dar; Gleitschiene i dient zur Entwickelung der kalten Schlinge. Die Gleitschiene k zeigt die gleiche Konstruktion wie der Schlingenführer i; sie beherbergt aber außerdem oberhalb des Schlingenkanals einen zweiten Kanal, der während der Einführung des Instrumentes mit einem Mandrin verschlossen wird und nach Entfernung des letzteren zur Aufnahme einer Pinzette dient.

Die geschilderte Einrichtung der Gleitschiene k hat den Zweck, «mit einer Operation möglichst viel Tumor abzuschneiden». Man geht hierbei — wie Casper empfiehlt — zweckmäßig in der Weise vor, daß man die Schlinge frei um den Tumor herumlegt, hierauf letzteren mit der Pinzette faßt und mit der Blasenwand an das Schnabelende des Instrumentes heranzieht. Erst hierauf wird die offene Drahtschlinge,

---

*) Das Instrument ist bei der Firma Reiniger, Gebbert u. Schall-Berlin, Ziegelstr. 50 erhältlich.

die sich hinter der Pinzette anlegen soll, zusammengezogen, und so der Tumor näher der Basis gefaßt.

Sämtliche mit den Spezialinstrumenten versehene Gleitschienen bestehen aus flachen, abgerundeten Führungsschienen, die sich am oberen Ende durch ein Scharnier in einem Winkel von etwa 50° aufrichten lassen. Bei Einführung des Kystoskopes liegen die Ersatzteile flach am oberen Laufkanal. Um nach Einführung des Kystoskopes die Operationsinstrumente aus dem Kanal heraustreten zu lassen, werden die Gleitschienen um $2^1/_2$ cm vorgeschoben; dadurch wird das die Schlinge oder den Kauter usw. tragende Scharnierende gegen einen schrägen Ansatz des Kystoskopes gepreßt und infolgedessen aufgerichtet. Diese Einstellung wird durch den Hakenhebel 2 in a fixiert. Nach Beendigung der Operation wird vor Herausnahme des Instrumentes die Gleitschiene wieder flach gelegt.

Das von Kollmann 1902 publizierte Operationskystoskop*) stellt eine Vereinigung des Nitzeschen endovesikalen Schlingenträgers und des von Kollmann selbst modifizierten Güterbockschen Spülkystoskopes dar. Kollmann hatte schon damals die heute fast allgemein anerkannte Erfahrung gemacht, daß die kalte Schlinge zur Abtragung von gutartigen Blasentumoren vollständig genüge und vereinfachte deshalb sein Instrumentarium, indem er es nur mit einer kalten Schlinge ausrüstete. Der Schlingenbildungsapparat wurde von Kollmann wesentlich verbessert und das Instrumentarium derart eingerichtet, daß die Optik sowohl mit einer geraden unbeweglichen Lampe als auch mit einer Lampe mit beweglichem Knie versehen werden kann.

Das gleichfalls von Kollmann angegebene Harnleiterkystoskop, das sich wie der von Löwenhardt publizierte Kauter leicht in ein Operationskystoskop umwandeln läßt, wird in Kapitel XIV beschrieben.

Das Nitzesche Harnleiterkystoskop (neustes Modell) hat gerade in der neuesten Zeit auch anderen Autoren, F. Schlagintweit, Blum, Krömer, Kneise als Grundlage für Operationskystoskope zur Bildung kalter Schlingen gedient. Es ist in der Tat der Vorteil nicht zu unterschätzen, den diese Instrumente dadurch bieten, daß sie die Möglichkeit geben, mit Hilfe des Albarranschen Hebels die gebildete Schlinge bequem dirigieren und an jede Stelle des Blaseninnern bringen zu können.

Krömer hat durch den zur Einführung des Ureterkatheters dienenden Kanal ein leicht biegsames Doppelrohr (Fig. 88 a) hindurchgeführt, das in seinen beiden Kanälen eine kalte Schlinge aus Stahl oder Aluminiumbronzedraht aufnimmt. Die Entwickelung der Schlinge erfolgt durch den am Hinterteil des Instrumentes angebrachten kleinen Schiebermechanismus. Während das eine Ende des Drahtes bei A (Fig. 88 a)

---

*) Der Verfertiger ist C. G. Heynemann in Leipzig.

durch den dort angebrachten Knopf fixiert wird, tritt das andere Ende des Drahtes aus dem zweiten Röhrchen bei B (Fig. 88 a u. b) heraus. Dieses Ende wird nicht fixiert, sondern läßt sich vermittelst des Schiebermechanismus hin- und herbewegen, wodurch die Größe der Schlinge verändert werden kann. Die Schlingenentwickelung oder das Einziehen der Schlinge kann jedoch nur erfolgen, sobald durch Andrücken des Knöpfchens C in Fig. a der Draht festgehalten wird. Ich kann nur jedem, der ein Nitzesches Operationskystoskop oder ein anderes Instrumentarium, das auf dem Nitzeschen beruht, besitzt, empfehlen auch eine Krömersche Operationsschlinge zu erwerben, deren Anschaffungskosten nur unerheblich sind. Für die in der Nähe des Sphinkters

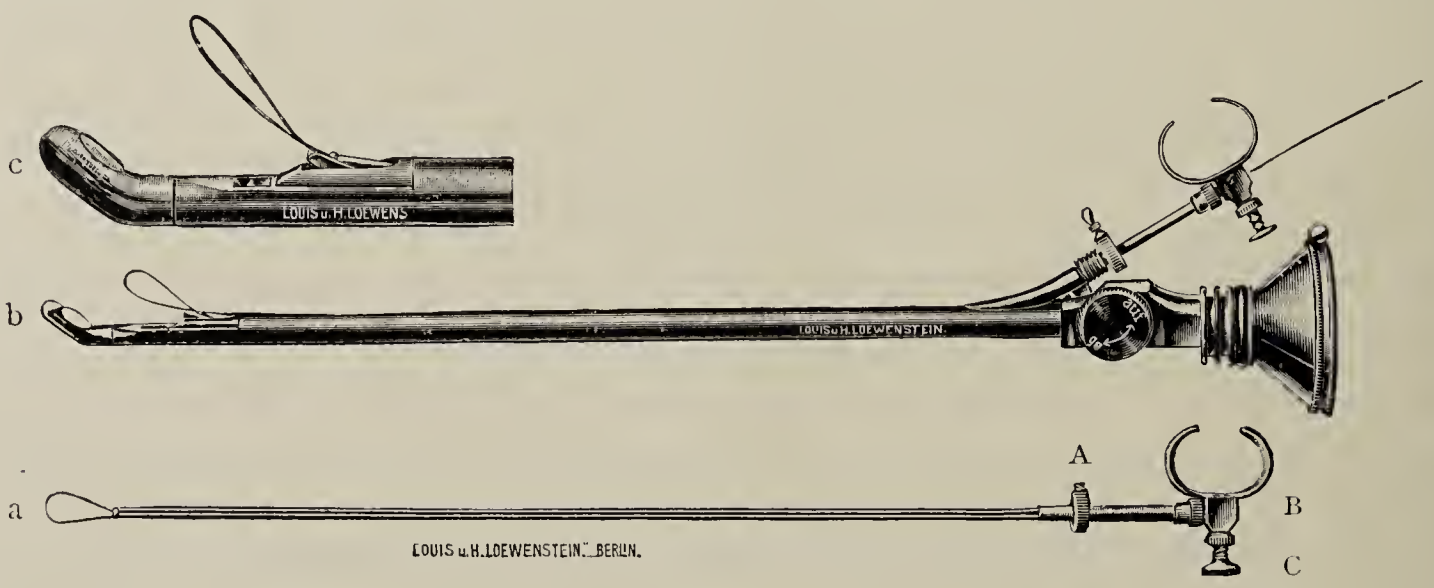

Fig. 88. Die Figuren zeigen die Krömersche »kalte Operationsschlinge« in verschiedenen Momenten. Abbildung a veranschaulicht das Instrument allein mit leicht gebildeter Schlinge; für die Einführung durch den Katheterkanal wird der Draht ganz dicht an die kleinen Führungsröhrchen herangezogen. Die Abbildungen b und c stellen das Kystoskop mit dem Instrument im Ganzen sowie das vesikale Ende eines Kystoskopes in Originalgröße dar.

sitzenden Tumoren ist die Krömersche Schlinge geradezu unentbehrlich, und für den weniger Geübten wird sie im allgemeinen leichter zu handhaben sein. Ich möchte die Krömersche Schlinge allerdings nur zur Verkleinerung der Tumoren angewendet wissen, nicht aber, wenn der Stiel oder die Basis eines Tumors entfernt werden soll, da dann eine besondere Kraftentwickelung notwendig ist (Fig. 91), die der Krömersche Schlingenträger und die ähnlich gebauten Instrumente nicht leisten können. Für diesen wichtigsten und auch technisch schwierigsten Teil der intravesikalen Tumorbehandlung kann nur ein nach dem Nitzeschen Prinzip konstruiertes Instrument in Frage kommen.

Nitze bediente sich auch zur Entfernung von Blasentumoren aus der weiblichen Blase stets seines Operationskystoskopes. Bei Entfernung von Fremdkörpern und Ligaturen hingegen führte er, wie es auch von Latzko empfohlen worden ist, neben dem Kystoskop geeignete Haken oder Zangen ein, mit denen ihm dann leicht die Extraktion gelang.

Mit den in Fig. 89 abgebildeten Haken hat Nitze wiederholt unter Leitung des

Auges Haarnadeln extrahiert. Der Haken muß natürlich die Verbindungsstelle beider Haarnadelschenkel umschlingen; es folgt alsdann die Haarnadel mit den Spitzen dem Zuge des Hakens.

Zur Entfernung kleiner, selbst noch in der Uretermündung fixierter Steinchen, Ligaturen oder abgebrochener Katheterstücke aus der weiblichen Blase ist die Kollmannsche intraurethrale Zange (Fig. 90) besonders geeignet.

Kolischer, Mainzer und Mirabeau haben besondere Operationsinstrumentarien für die weibliche Blase angegeben.

Kolischer und Mainzer haben das Brennersche Ureterenkystoskop zur Grundlage für Operationskystoskope benutzt. Kolischer machte den zur Aufnahme des Ureterkatheters dienenden Kanal geräumiger, wodurch es ermöglicht wurde, eine Reihe von Instrumenten, Pinzetten, Schlingen, Küretten usw. durch diesen Kanal in

Fig. 89.



Fig. 90.

die Blase zu führen. Mainzer stattete das Brennersche Kystoskop nach dem Vorgange von Casper mit einem Doppelprisma aus. Hierdurch wurde das Operieren sehr erleichtert, da der Leitkanal für die Operationsinstrumente geradlinig wurde.

Mirabeau (Centralblatt für Gynäkologie 1900 Nr. 36) hat das Operationsinstrumentarium ganz von dem Kystoskop getrennt. In einem sehr handlichen Träger, der aus der Führungsröhre und dem Handgriff besteht, werden die verschiedenen Einsatzstücke (Pinzette, Messerchen, Kürette, Lapisträger, Schere) eingeführt und dann nach Einführung des Kystoskopes neben demselben in die Blase geführt. Die Operationsinstrumente können neben dem Kystoskop bequem gewechselt werden. Soll ein Fremdkörper extrahiert werden, dann wird derselbe im kystoskopischen Bilde gefaßt und erst nach Herausnahme des Kystoskopes durch die Urethra herausgezogen.

Von den zahlreich sonst noch konstruierten Operationskystoskopen möchte ich

nur noch das Instrument von A. Strauß (Zeitschrift f. Urologie II. Bd. 1908) erwähnen, das zur Ausschabung der Blase bei schwerer chronischer Cystitis, bei kleinen gutartigen Tumoren und ulzerösen Prozessen dient.

Das intravesikale Instrumentarium wird in der Kap. VI 3 beschriebenen Weise sterilisiert und aufbewahrt. Ganz besondere Sorgfalt muß den Schlingenführungsröhren, die ausgekocht werden können, gewidmet werden. Dieselben müssen nach dem Gebrauch lufttrocken gemacht und mit gut eingeöltem Schlingendraht versehen werden, da sich die kapillären Drähte leicht verstopfen. Die beiden Schenkel des Drahtes werden (nicht gleichzeitig, sondern ein jeder für sich) mittelst einer kleinen Plattzange in die beiden für sie bestimmten Kanäle etappenweise hineingestopft, indem die Zange immer in kurzer Entfernung von dem Schnabelende des Führungrohres den Draht wieder faßt. Es darf auch nicht vergessen werden, den Schlingendraht zu sterilisieren, besonders wenn nur mit der kalten Schlinge operiert wird.

Wie für die Lampe, so muß auch für den Kauter und die Schlinge vor Einführung des Operationskystoskopes die richtige Stromstärke festgestellt werden; dieselbe ist für den Kauter erreicht, sobald der Brenner stark weißglühend erscheint. Um bei dieser Probe ein Durchschmelzen des Brenners zu vermeiden, darf der Strom nur allmählich bis zur Weißglut verstärkt werden, wobei der ganze Schnabel mit Ausnahme der kleinen Brennfläche mit einem nassen Tuch umwickelt sein muß. (Nitze.)

Die Bestimmung der Stromstärke für den Stahldraht darf nicht mit dem nachher zur Verwendung kommenden Stahldrahtstück vorgenommen werden, weil derselbe durch das Glühen sehr leidet und brüchig wird. Am zweckmäßigsten ist es, wenn ein kurzes, etwa 1 cm langes Drahtstück vermittelst eines kaustischen Handgriffes bis zur Rotglut in den Strom eingeschaltet und hierauf der Stand des Rheostaten markiert wird.

2. Die intravesikale Behandlung gutartiger Blasentumoren nach Nitze.

Nitze hat seine Methode der intravesikalen Tumorbehandlung nur für gutartige Tumoren empfohlen. Daß diese von Nitze geforderte Einschränkung niemals außer acht gelassen werden darf, haben die Erfahrungen zahlreicher Autoren gelehrt. So wichtig also auch der Nachweis der Benignität eines Tumors für die Anwendung der intravesikalen Behandlung ist, so kann doch nicht geleugnet werden, daß sich in einer Reihe von Fällen dieser Nachweis nicht mit Sicherheit erbringen läßt; in der Mehrzahl der Fälle sind jedoch die kystoskopischen Bilder, die ich an der Hand meiner Geschwulsttafeln im nächsten Kapitel beschreiben werde, so charakteristisch, daß nur selten eine Fehldiagnose zu beklagen sein wird. Aber selbst wenn in einem

Falle ein kystoskopisch als gutartig imponierender Tumor sich im Stiel doch als bösartig erweisen sollte, so ist dem Patienten durch den intravesikalen Eingriff kein Schaden erwachsen, im Gegenteil, durch denselben ist die wahre Natur der Erkrankung erst erkannt und die Indikation für einen chirurgischen Eingriff gegeben worden.

Nachdem wir vor allem ein Urteil über die Qualität (IX. Kap. 9) des Tumors gewonnen, müssen wir uns an zweiter Stelle über die Größe desselben und über seinen Blutreichtum orientieren, um nicht von einer profusen, schwer zu stillenden Blutung nach dem intravesikalen Eingriff überrascht zu werden. Für das Abschätzen der Größe einer Geschwulst gilt dasselbe, was ich an anderer Stelle über die Größenbestimmung von Blasensteinen (Seite 151) ausgeführt habe. Die Größe des Tumors bildet durchaus keine Kontraindikation, die uns von der Anwendung der Methode absehen ließe. Geübte Operateure werden sich sicherlich an größere Tumoren heranwagen als weniger Geübte. Große Tumoren erfordern eine größere Zahl von Sitzungen und ganz besondere Vorsicht, da sie starke, oft geschlängelte zuführende Gefäße besitzen, die nicht in der ersten Sitzung durchschnitten werden dürfen. Stärkere Gefäße müssen erst durch Verkleinerung des Tumors zum Schrumpfen gebracht werden, ehe zur Entfernung des Tumorstieles geschritten werden darf. Auch stark pulsierende Tumoren müssen zur Vorsicht mahnen, da auch diese zu größeren Nachblutungen neigen.

Ferner ist es wichtig, sich genau über den Sitz und die Form des Tumors zu orientieren. Der Sitz des Tumors bedingt, wie schon im vorigen Kapitel erwähnt, die Form des Schlingenführungsrohres bezw. des Kauters (Fig. 86). Wer mit dem Nitzeschen Instrumentarium arbeitet, muß auch diesem Punkte seine größte Aufmerksamkeit schenken, damit nicht erst nach mühevollen vergeblichen Versuchen sich die ungeeignete Form des Schlingenträgers als der wahre Grund des Mißlingens herausstellt. Ich empfehle daher, sich auf jeden Fall immer von neuem mit Hilfe des Phantoms einzuüben, und hierbei immer möglichst natürliche Verhältnisse am Phantom nachzuahmen, dies sowohl in bezug auf den Sitz als auch auf die Größe des Tumors. Wenn wir durch das am Scheitel geöffnete Phantom in die Phantomhöhle blicken, gewinnen wir ohne weiteres ein Urteil darüber, ob der in die geeignete Position gebrachte Schlingenträger für den Sitz des Tumors brauchbar ist oder nicht.

Was die Form der Tumoren anbetrifft, so bereiten gestielte Tumoren dem Umlegen der Schlinge weniger Schwierigkeit als breit aufsitzende Geschwülste, weil bei letzteren die Schlinge im Moment des Zuziehens oft abgleitet. Es ist daher notwendig, um das Abrutschen der Schlinge möglichst zu vermeiden, dieselbe vor dem

Zuziehen glühend zu machen; sie gräbt sich dann sofort im Moment der Berührung in den Tumor hinein und gibt denselben nicht mehr frei.

Auch das Vorhandensein mehrerer Tumoren in einer Blase bietet der intravesikalen Methode gegenüber keine absolute Kontraindikation, es müßte denn sein, daß der Sitz der Tumoren ein so ungünstiger ist, daß die entwickelte Schlinge sie immer berühren muß, und daß es infolgedessen stets zu Blutungen kommt.

Aber viel häufiger als der Tumor selbst ist es die Beschaffenheit der Blase, die das intravesikale Operieren sehr erschwert, oft sogar unmöglich macht. Wir müssen viel strenger als bei der gewöhnlichen Kystoskopie auf die Erfüllung der im Kapitel VI besprochenen Vorbedingungen sehen. Schnelles Trübwerden der Füllungsflüssigkeit und auch verminderte Kapazität der Blase erschweren das Operieren unendlich. Es ist sogar empfehlenswert, wenn es der Fall gestattet, die Blase mit mehr als 150 ccm Borlösung zu füllen, um für die entwickelte Schlinge eine möglichst große Bewegungsfreiheit zu haben, da sie bei Berührung der Blasenwand oder des Tumors leicht Blutung erzeugt und auch verbogen werden kann.

Die Vorbereitung des Patienten für den intravesikalen Eingriff ist die gleiche wie für jede kystoskopische Untersuchung und ebenso auch die Kontrolle nach dem Eingriff. Aus den vorher angeführten Gründen werden wir den Zeitpunkt so wählen, daß keine Hämaturie besteht. Eine etwa vorhandene Cystitis muß vorher beseitigt werden. Wenn auch nur eine leichte Empfindlichkeit der Blase besteht, muß Anästhesie eventuell auch eine Morphiuminjektion zur Anwendung kommen. Alle übrigen Vorsichtsmaßregeln, von deren Innehaltung das Gelingen der Kystoskopie bei einem an Blasentumor Erkrankten abhängt, und die gegen Ende von Kapitel VI ausführlich besprochen wurden, müssen wir ganz besonders bei intravesikalen Eingriffen auf das Genaueste befolgen.

Bevor ich auf die intravesikale Technik selbst eingehe, möchte ich es nicht unterlassen darauf hinzuweisen, daß jede intravesikale Sitzung auf das Sorgsamste vorbereitet werden muß und ganz besonders die erste Sitzung; denn dieselbe ist die Probe darauf, ob wir die für den Sitz des Tumors geeignete Form des Schlingenführungsrohres gewählt haben. Das Operieren mit meinem Korrigierapparat, worauf auch Casper*) hingewiesen hat, erleichtert die ganze Vornahme außerordentlich. Wie ich an anderer Stelle (Seite 17) ausgeführt habe, können wir mit meinen Korrigierapparaten nicht nur die Spiegelumkehrung beseitigen, sondern wir sind auch in der Lage, durch Ausschaltung der Bildverdrehung in wirklich natürlicher Lage zu operieren, was mit den sogenannten Orthokystoskopen nicht möglich ist.

Die intravesikale Technik gestaltet sich etwas anders, je nachdem wir mit

---

*) Casper: Verhandlung der Deutschen Gesellschaft für Urologie, Berlin 1909, S. 419.

einem Operationskystoskop arbeiten, bei dem sich — wie bei dem Nitzeschen — das Schlingenführungsrohr gegen die Optik verschieben läßt, oder mit einem Instrumente, bei dem diese beiden Teile ein festes Ganzes bilden, wie bei den nach dem Nitzeschen Harnleiterkystoskop gebauten Instrumenten.

Nach Einführung des Nitzeschen Operationskystoskopes wird die Optik aus dem Schlingenführungsrohr herausgeschoben bis wir ein freies Gesichtsfeld haben und hierauf in eine Position gebracht, die es gestattet, den ganzen Tumor in der Mitte des Gesichtsfeldes aus möglichster Nähe zu betrachten. Bei Anwendung meines Korrigierapparates erfolgt jetzt durch Drehung des Korrigierprismas (Seite 18) die Beseitigung der «Bildverdrehung», d. h. die Herstellung der wirklichen, anatomischen Lageverhältnisse. Das Schlingenführungsrohr, das die Drehungen des Kystoskopes nicht mitgemacht hat, das also noch unverändert wie im Moment der Einführung mit dem Schnabelansatz nach oben gerichtet ist, wird jetzt um die Optik herumgedreht, bis sein Schnabelansatz in die Mitte des Gesichtsfeldes getreten ist, und zwar so, daß er nur einen kleinen Teil, etwa ein Drittel des Gesichtsfeldes einnimmt. Hierauf folgt die Fixierung dieser Einstellung. Es ist stets darauf zu achten, daß der Schnabelansatz nicht etwa näher an die eine Seite des Gesichtsfeldes gerückt ist, sondern daß er auch wirklich durch die Mitte des Gesichtsfeldes geht, da sonst nach Entwicklung der Schlinge letztere gleichfalls nicht durch die Mitte des Gesichtsfeldes ziehen würde; es wäre dann unmöglich, bei der dem Kystoskop gegebenen Einstellung die Schlinge um den Tumor zu legen.

Bevor wir hierauf mit der Entwickelung der Schlinge beginnen, müssen wir noch erst den Ansatz des Schlingenführungsrohres in die für den Eingriff günstige Position bringen, um mit Leichtigkeit den Tumor in die Schlinge treten zu lassen. Dies ist der Fall, wenn die Spitze des Schlingenführungsrohres möglichst nahe an den Scheitel der Geschwulst herangebracht wird und zwar bei am Boden sitzenden Tumoren von oben her gegen die Geschwulst, bei an den Wänden sitzenden Tumoren von der entgegengesetzten Seite her. Durch Heben, Senken oder Seitlichbewegen des Trichters, je nach dem Sitz des Tumors läßt sich diese günstige Position leicht gewinnen.

Jetzt erst erfolgt die Entwickelung und das Formen der Schlinge unter Kontrolle des Auges, indem man zuerst nur das eine Drahtende vorschiebt, und zwar weiter hinaus als es zur Bildung der gewünschten Schlingengröße notwendig ist. Hierauf wird, um der Schlinge eine möglichst runde Form und die erforderliche Größe zu geben, das andere Drahtende zurückgezogen.

Die Schlinge muß etwas größer sein, als der Tumor, damit letzterer bequem in dieselbe hineinschlüpft. Um die Operation möglichst zu erleichtern und abzukürzen, ist es zweckmäßig, vor Einführung des Operationskystoskopes die Schlinge in der Größe zu entwickeln, wie wir sie in der folgenden Sitzung gebrauchen, um an den

aus dem Schlingenführungsapparat heraushängenden Drahtenden durch Umbiegen des Drahtes markieren zu können, wie weit wir nachher während der Sitzung die Drahtenden zur Schlingenbildung in das Schlingenführungsrohr hineintreten lassen bezw. zurückziehen müssen. Ist die Markierung, die niemals unterlassen werden sollte, erfolgt, dann wird die Schlinge wieder zurückgezogen, und zwar derart, daß das eine Drahtende mit der Marke weit heraushängt, während die Marke des anderen Drahtendes 2—3 cm in den Kanal hineingeschoben wird, um ihn nachher zur Schlingenformung wieder bis zur Marke herauszuziehen, nachdem schon vorher die außen befindliche Marke bis an den Kanal herangeschoben worden war.

Der wichtigste und für den Anfänger schwierigste Akt, das Umlegen der Schlinge um den Tumor, erfolgt in der Weise, daß wir zuerst das Operationskystoskop mit der schon entwickelten Schlinge, ohne seine sonstige Einstellung zu verändern, ein wenig zurückziehen, so daß die Mitte der Schlinge dorthin verlagert wird, wo die Spitze des Schlingenführungsrohres vorher eingestellt war, und daß letztere unmittelbar vor dem Tumor zu liegen kommt. Hierauf führen wir das Instrument mit der Spitze des Schlingenführungsrohres gegen die Blasenwand hin (Fig. 91), wobei wir deutlich das Eintreten der Geschwulst in die Schlinge beobachten können, und ziehen dann die Schlinge fest zusammen bis das Instrument frei beweglich geworden ist. Wenn wir z. B. einen in der Nähe des Ureterwulstes sitzenden Tumor annehmen, müssen wir im Moment des Herumlegens der Schlinge um den Tumor das Operationskystoskop von oben und hinten her nach unten und etwas nach vorn bewegen.

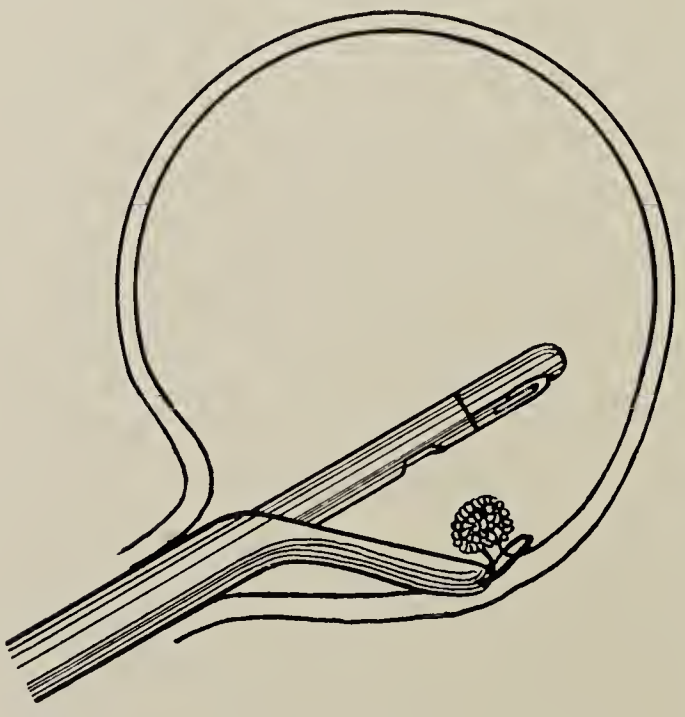

Fig. 91.

Wollen wir einen kleinen Tumor in einer Sitzung entfernen, oder handelt es sich nach mehreren Sitzungen nur noch um die Entfernung des restierenden Stieles eines großen Tumors, dann müssen wir nach Nitze bemüht sein, den Tumorstiel aus der Tiefe der Blasenwand gleichsam herauszugraben und nicht bloß durch Vorbeiziehen der Schlinge an der Blasenwand denselben oberflächlich wegzuschneiden, gleichsam nur wegzurasieren. Fig. 91. illustriert die allein zweckmäßige Einstellung des Schlingenträgeransatzes, dessen Spitze vor dem Zuziehen der glühend gemachten Schlinge den Blasenboden direkt vor dem Tumorstiel eindrückt und infolgedessen die Schlinge zwingt, ihren Weg durch die Tiefe der Schleimhaut zu nehmen. Ist dieser Akt ge-

lungen, dann erfolgt nach einigen Tagen in der Schlußsitzung die Verschorfung der Stelle, wo der Tumor gesessen.

Sehr kleine Tumoren können auch, ohne überhaupt die Schlinge in Anwendung zu bringen, in einer Sitzung mit dem Kauter zerstört werden.

Wollen wir hingegen einen größeren Tumor verkleinern, so wird, nachdem ein genügend großes Stück der Geschwulst in die Schlinge getreten, letztere kalt oder glühend fest zugezogen, bis der Schlingenträger frei beweglich geworden ist, um nach einigen Tagen, sobald die Blutung und jede Reizung geschwunden, die intravesikale Sitzung zu wiederholen.

Wie schon erwähnt, eignen sich die nach dem Typus des Nitzeschen Harnleiterkystoskopes gebauten Schlingenbildner nur zur Verkleinerung von Geschwülsten; zur radikalen Entfernuug des Geschwulststieles möchte ich sie nicht empfehlen. Die Anwendungsweise dieser Instrumente ist weniger kompliziert und ergibt sich ohne Weiteres aus dem vorher Gesagten.

Wenn wir in der geschilderten Weise zielbewußt vorgehen, können wir alle Phasen der Operation genau mit unserem Auge verfolgen und in kürzester Zeit die intravesikale Sitzung zu Ende führen. Ein Verbiegen der Stahldrahtschlinge ist ausgeschlossen, da wir dieselbe erst unmittelbar vor dem Umlegen am Tumor selbst bilden.

Auch die Schlußsitzung, in der das Kauterisieren der Geschwulstbasis vorgenommen wird, erfolgt mit dem Kloseschen Kauter unter Kontrolle des Auges. Nach Aufdrücken des Kauters auf die zu kauterisierende Stelle wird der Strom für einen Moment geschlossen; ein hörbares Zischen läßt erkennen, daß der Kauter in Funktion getreten ist. Am Blasenboden und in der Umgebung des Sphinkters ist bei einiger Vorsicht ein Durchbrennen der Blasenwand nicht zu befürchten. Saß der Tumor hingegen am Vertex, an der hinteren oder seitlichen Blasenwand, dann ist die allergrößte Vorsicht geboten. Es ist ratsam, den Kauter in diesen Fällen weniger fest aufzudrücken.

Soll die Basis einer Geschwulst, die in unmittelbarer Nähe der inneren Harnröhrenmündung gesessen, kauterisiert werden, dann empfiehlt sich die Anwendung der schon erwähnten, von Kollmann und Loewenhardt konstruierten Kauter, die sich im Nitzeschen Harnleiterkystoskop wie eine Harnleitersonde dirigieren lassen.

Der Brandschorf ist gewöhnlich nach 2—3 Wochen kystoskopisch nicht mehr nachzuweisen. Meist stößt sich der Schorf fetzenweise ab. Die hierbei auftretenden Blutungen sind dann nur unerheblich. Wird der Schorf aber in toto abgehoben, bedingt durch plötzliche kräftige Kontraktion der Blasenmuskulatur, dann werden auch größere Gefäße durchrissen, und es kommt zu profusen Blutungen. Ich entsinne mich

aus meiner Assistentenzeit bei Nitze eines Patienten, der einige Tage nach der Kauterisierung einen Coitus ausübte, an den sich infolge des Losreißens des Schorfes eine solche profuse Blutung direkt anschloß. Die vom Schorf befreite Stelle bietet das Bild einer frisch granulierenden Wunde.

Nach jeder intravesikalen Sitzung muß der Patient wenige Tage unter Beobachtung bleiben, um den Verlauf der Blutung zu kontrollieren. Das entfernte Tumorstück bleibt entweder an der Schlinge haften und wird mit dem Instrument herausgezogen oder es wird beim Urinieren entleert. Selbst große Stücke passieren ohne Schwierigkeit die Urethra. Wer in mehreren Sitzungen stückweise große Tumoren entfernt und den zuführenden Gefäßen des Tumors die nötige Aufmerksamkeit schenkt, wird nur selten von profusen Blutungen überrascht werden. Bei geringen Blutungen braucht der Patient nicht das Bett zu hüten, er kann seinem Berufe nachgehen. Körperlich anstrengende Beschäftigung muß allerdings vermieden werden. Sehr zweckmäßig ist das Trinken von viel Flüssigkeit (Wasser, Tee, Kaffee), sowohl mehrere Stunden vor dem Eingriff als auch nach demselben, solange die Blutung besteht, um durch Verdünnung des Blutes und häufiges Urinieren die Bildung von Blutgerinnseln innerhalb der Blase zu verhindern. Bei profuser Blutung gehört der Patient ins Bett; kommt es trotz reichlichen Trinkens zur Gerinnselbildung und Harnverhaltung, so ist das Einlegen eines dicken Dauerkatheters nach Entfernung der Gerinnsel aus der Blase nicht zu umgehen. Diese Maßnahmen haben sich Nitze und auch mir in mehreren Fällen, trotz manchmal sehr erheblicher Blutungen bewährt, ohne daß erforderlich wurde, an die Blasentamponade per sectionem altam oder an die von mir angegebene per viam naturalem*) als Ultimum refugium zu appellieren.

Wenn auch mit der Abheilung der kauterisierten Geschwulstbasis die Behandlung des Patienten ein Ende erreicht hat, so ist es doch dringend notwendig, öfters und zwar in der ersten Zeit vierteljährlich, später in Zwischenräumen von einem halben Jahre die kystoskopische Kontrolle zu wiederholen, um im Falle eines Rezidives, solange dasselbe noch klein ist, sofort eine Kauterisation anzuschließen und außerdem eine Behandlung mit den von Janet empfohlenen 2—5% Resorcinspülungen einzuleiten, die einen guten Schutz gegen neu sich bildende Geschwülste bieten. Die Blase soll ein Jahr lang zweimal wöchentlich mit Resorcinlösung ausgespült werden.

*) Ein Beitrag zur Therapie profuser Blasenblutungen. S. Jacoby, Centralblatt f. d. Krankheiten d. Harn- und Sexualorgane. XIV. Bd., Heft 9.

XIV. Kapitel.

1. Das Instrumentarium zur Ausführung des Harnleiterkatheterismus.

Von den zahlreichen Methoden, die das Ziel im Auge haben, den Urin beider Nieren getrennt aufzufangen, haben — ich kann wohl sagen ausnahmslos — nur diejenigen eine praktische Bedeutung erlangt, die ohne jeden vorausgeschickten Eingriff unter Kontrolle der Augen den Katheterismus der Ureteren ermöglichen. Nur in den äußerst seltenen Fällen, wo die Anwendung des Kystoskopes, wie z. B. bei Schrumpfblasen, ausgeschlossen ist, oder in denen die Harnleitermündungen nicht auffindbar sind, kann eine der anderen Methoden in Frage kommen, die aber dann niemals die diagnostische Sicherheit des Ureterkatheterismus erreicht, vorausgesetzt, daß nicht einer blutigen Explorativexploration der Vorzug gegeben wird.

Brenner hat das Verdienst das erste Ureterkystoskop (1887) angegeben zu haben. Sein Instrument (Fig. 92 a) enthält eine kystoskopische Optik ohne Prisma, so daß nur die Möglichkeit gegeben ist, geradeaus zu sehen. Vor dem Objektiv, am konvexen Teil des die Schraubenmutter enthaltenden Schnabelstumpfes befindet sich ein Glasfenster. Unterhalb der Optik, in ihrer ganzen Länge, verläuft innerhalb des Metallmantels ein Kanal zur Aufnahme des Ureterkatheters. Das Brennersche Ureterkystoskop hat sich aber nur bei Frauen bewährt und wird auch heute noch von vielen Gynäkologen gebraucht. Beim Katheterismus mit diesem Instrument ist, um die Uretermündung in eine günstige Position zu bringen, darauf zu achten, daß der Trichter des Kystoskopes nach der entgegengesetzten Seite bewegt und etwas angehoben wird. Beim Manne jedoch ist diese Einstellung sehr oft nicht in der ausgiebigen Weise, wie es der einzelne Fall erfordert, zu erreichen; hierzu kommt noch, daß der aus dem Kystoskop austretende Katheter, den Ureter nicht in dessen anatomischer Richtung, sondern unter spitzem Winkel trifft. Diese beiden Momente sind die Ursache der häufigen Mißerfolge beim Manne.

Brown bemühte sich das Brennersche Ureterkystoskop auch für den Katheterismus bei Männern brauchbar zu machen; er armierte deshalb den Harnleiterkatheter

mit einem Sprungfedermandrin, so daß dem aus dem Kanal heraustretenden Katheterende eine Krümmung verliehen wurde, die das Hineinschieben des Katheters in

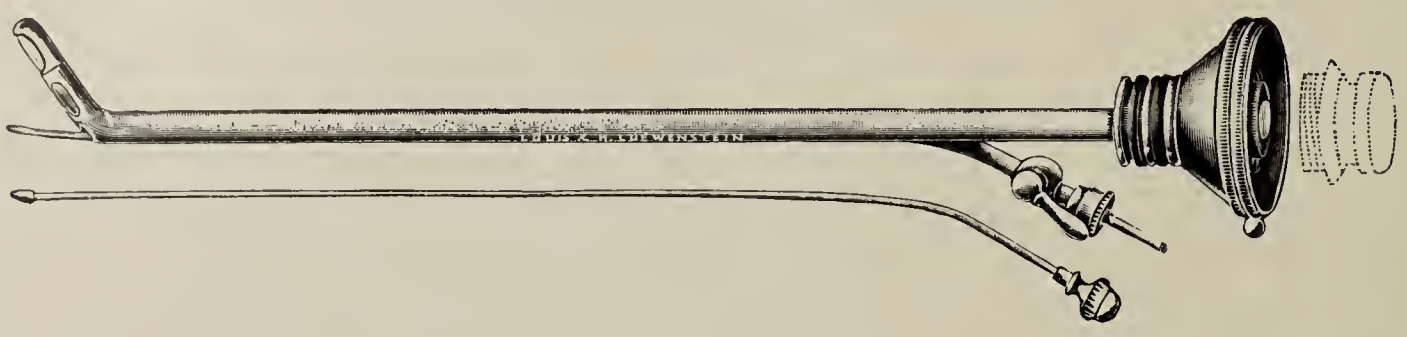

Fig. 92.

die Uretermündung und auch das weitere Hinaufführen des Katheters erleichtern sollte. Brown selbst ist der Katheterismus beim Manne wiederholt gelungen. Sein Verfahren hat sich aber nicht als praktisch erwiesen.

Erst Nitze ist es geglückt, ein Ureterkystoskop zu konstruieren, das den Katheterismus bei der Frau und auch beim Manne in gleicher Weise ohne Schwierigkeit ermöglicht. Nitze und andere Ärzte haben dieses erste Nitzesche Ureterkystoskop (Fig. 92 b), das im Jahre 1894 auf dem internationalen Kongreß in Rom zum ersten Male demonstriert worden war, Jahre hindurch gebraucht, bis es durch vervollkommnetere Instrumente verdrängt wurde.

Wie aus Fig. 92 b leicht ersichtlich ist, enthält das erste Nitzesche Modell, das aus einem Kystoskop und einer dasselbe umgebenden Hülse besteht, im Gegensatz zum Brennerschen Ureterkystoskop ein Nitzesches Kystoskop I, das die Einstellung der Uretermündung wesentlich erleichtert. Ferner ist der den Katheter aufnehmende Kanal, der sich innerhalb der Hülse befindet, nach der Prismaseite des Kystoskopes verlegt, und drittens wird durch das vesikale Ende des Katheterkanals dem heraustretenden Katheter eine Krümmung verliehen, die ihn befähigt, das Ureterostium leicht zu treffen und ohne erhebliche Schwierigkeit den Ureter in die Höhe zu gleiten. Diese drei Eigenschaften des I. Nitzeschen Ureterkystoskopes finden wir bei allen später konstruierten Harnleiterkystoskopen im Prinzip wieder.

Ein sehr wesentlicher Fortschritt wurde durch Casper 1895 herbeigeführt, dessen Ureterkystoskop es zum ersten Male ermöglichte, auch den Grad der Krümmung des heraustretenden Katheters zu variieren, so daß das Vorschieben desselben bis zum Nierenbecken erheblich erleichtert wurde. Ferner hat Casper durch die Umwandlungsfähigkeit des Katheterkanals in eine Rinne die Möglichkeit gegeben, mit Leichtigkeit das Ureterkystoskop zu entfernen, ohne den eingeführten Katheter, den man im Ureter liegen lassen will, aus seiner Lage zu bringen.

Fig. 92 c gibt das erste Caspersche Modell wieder. Die Lampe liegt nicht wie bei den Nitzeschen Kystoskopen angeordnet, sondern sie befindet sich nach der Lohnsteinschen Modifikation hinter dem Prisma in der Verlängerung der Längsachse des Instrumentes. Nahe am Prisma (P) mündet der zur Aufnahme des Ureterkatheters bestimmte Kanal, der durch einen herausziehbaren Deckel in eine Rinne verwandelt werden kann. »An seinem vesikalen Ende ist der Kanal derart ausgearbeitet, daß der Katheter C bei seinem Austritt mit dem Instrument einen beliebig großen Winkel zu bilden imstande ist.« Die Regulierbarkeit der Katheterkrümmung wird durch die Deckeleinrichtung erreicht; je mehr der Deckel gegen den Katheter gedrängt wird, eine um so stärkere Krümmung nimmt der letztere an. Soll der Katheter längere Zeit liegen bleiben, so wird der Deckel entfernt, der Katheter durch einen nachgeschobenen Mandrin aus der Rinne herausgehoben und dann das Instrument entfernt. Um den Katheter bequem einführen und den Kanaldeckel entfernen zu können, ist das Okular nach Einschaltung eines Doppelprismas etwas unter die Achse des optischen Apparates verlegt. Dieses erste Modell ist von Casper

im Laufe der Jahre noch in mancher Hinsicht verbessert und auch zur Aufnahme zweier Katheter eingerichtet worden.

Die Deckeleinrichtung, die das Wesentliche des Casperschen Ureterkystoskopes war, ist heute auch von Casper verlassen; an ihre Stelle ist der Albarransche Hebelmechanismus getreten, der in idealer Weise die Regulierung der Katheterkrümmung besorgt. Das neuste Caspersche Ureterkystoskop, das vom Autor mit dem Operationskystoskop kombiniert worden ist, wird auf Seite 179 ausführlich beschrieben.

Beim Albarranschen Ureterkystoskop (Fig. 92 d), das 1897 publiziert wurde, wird die Variierung der Katheterkrümmung durch einen kleinen, beweglichen Hebel bewirkt, der sich am vesikalen Ende des abnehmbaren Katheterkanals befindet. Dieser Hebel steht mit der am entgegengesetzten Ende des Kanals befindlichen Radschraube in Verbindung, die ihm und somit auch dem auf ihm ruhenden Katheter die gewünschte Einstellung verleiht. Das Albarransche Instrument kann auch in ein Irrigationskystoskop umgewandelt werden, indem die den Hebel enthaltende Vorrichtung vom Kystoskop abgehoben und an ihre Stelle die ähnlich geformte, eine Hohlrinne darstellende Irrigationsvorrichtung auf den Kystoskopschaft gedrückt wird.

Nitze selbst hat für sein neues Harnleiterkystoskop (Fig. 93) den tadellos funktionierenden Albarranschen Hebel übernommen. Außerdem hat Nitze die auf dem Kystoskopschaft bewegliche Hülse seines alten Modells mit dem Kystoskopmantel vereinigt, so daß der Katheterkanal mit dem Kystoskop fest verbunden und das Instrument erheblich dünner wurde. Dieses neue Modell kann, wie schon erwähnt, sowohl als Harnleiterinstrument als auch als sehr brauchbares Irrigationskystoskop dienen. Um das Instrument für den erst gedachten Zweck herzurichten, wird die Winkellampe um 180° zurückgedreht und der Ersatzteil A (Fig. 93 n), der die hebelartige Vorrichtung enthält, über das Prisma hinweg in den Kanal hineingeschoben, bis die Zähne der Radschraube e (Fig. 93 m) in die Vertiefungen des Endteiles in h eingegriffen und den Ersatzteil fest angezogen haben; der Ersatzteil wird durch die Schraube d (Fig. 93 m) fixiert. Hierauf wird die Lampe wieder in die ursprüngliche Lage gebracht, so daß ihr Fenster dem Prisma zugekehrt ist. Durch Drehen der Radschraube e (Fig. 93 m) kann jetzt, nachdem der Ersatzteil fixiert worden ist, der Hebel gehoben und niedergelegt werden. Um das Ureterkystoskop in ein Irrigationskystoskop umzuwandeln, muß der Ersatzteil A (Fig. 93 n) durch B ersetzt werden. Zu diesem Zwecke muß vorher die Lampe um 180° wieder zurückgedreht, die Radschraube d (Fig. 93 m) gelockert, und durch Drehen der Radschraube e der den Hebel tragende Metallstab über das Prisma hinweg aus dem Kanal geschoben werden. Das Einschieben des Ersatzteiles für die Irrigation erfolgt in derselben Weise wie



m. Fig. 93. n.





Fig. 94. Nitzes Harnleiterkystoskop mit herausziehbarer Optik.

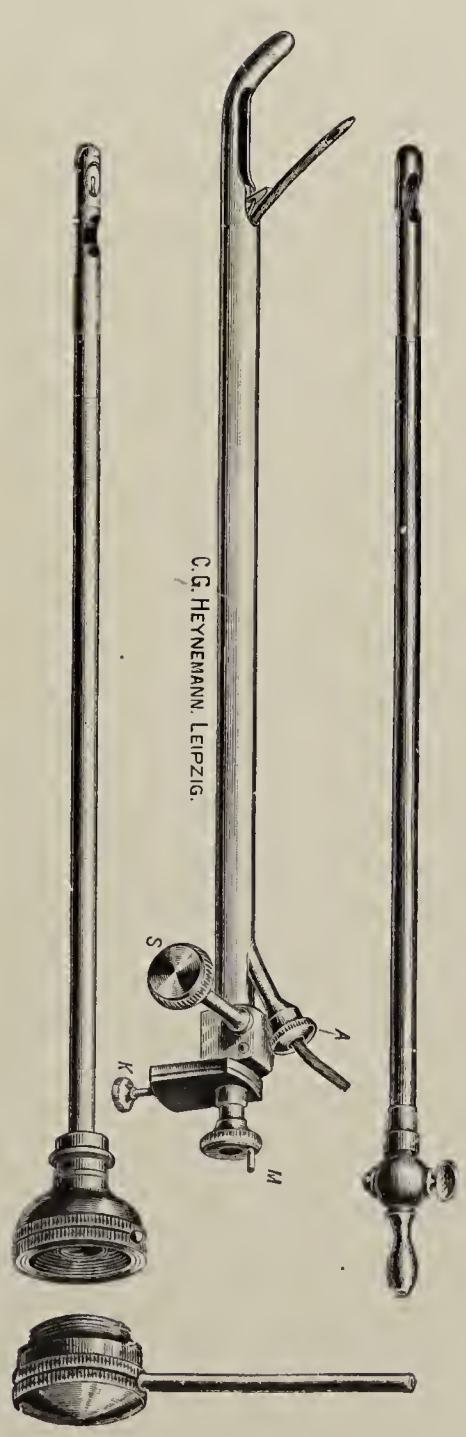

Fig. 95.

das des Hebelstabes. Zum Schluß wird die Stopfbüchse am distalen Ende des Katheterkanals durch einen Hahn ersetzt. Der Irrigationsstrahl kommt aus der ovalen, durch Drehen der Radschraube e verschließbaren Öffnung des vesikalen Endteiles von B (Fig. 93 n) heraus; gleichzeitig aber fließt auch die unterhalb des vorderen Randes von c (Fig. 93 n B) hervortretende Flüssigkeit über das Prisma hinweg und reinigt dasselbe. C in Fig. 93 n gibt die untere Fläche des vesikalen Endstückes von B wieder, deren Beschaffenheit den Irrigationsstrahl zwingt über das Prisma zu rieseln.

Dieses Nitzesche Ureterkystoskop hat sich zweifellos als das brauchbarste von allen Harnleiterinstrumenten bewährt. Dasselbe hat trotz seines kleinen Kalibers (21,5 Charrière) eine vorzügliche Optik mit großem Gesichtswinkel und stellt ein dauerhaftes, solides Instrument dar, dem alle die Nachteile abgehen, die sonst den zusammengesetzten und deshalb schwer abzudichtenden Kystoskopen anhaften. Schon 1901 konnte die auf kystoskopischem Gebiet besonders hervorragende Firma Louis und H. Löwenstein, der Nitze seit vielen Jahren die Fabrikation seiner Instrumente übertragen hatte, das Jubiläum des 1000. Instrumentes feiern.

Die Nitzeschen Kinder-Ureterkystoskope werden in zwei Stärken — 17 und 18 Charrière — angefertigt. Bei Knaben ist der Ureterkatheterismus vom 8., bei Mädchen vom 2. Lebensjahre an möglich (Portner).

Auch Kollmann hat verschiedene Modelle von Ureterkystoskopen angegeben. Fig. 95 zeigt uns das Modell, dem das Güterbocksche Prinzip des Spülkystoskopes zugrunde liegt, und das auch den Albarranschen Hebel besitzt.

Ein anderes Modell von Kollmann, das 25 Charrière stark ist, gibt die Möglichkeit, während einer Untersuchung immer stärkere Katheter hintereinander ansteigend bis zu 11 Charrière Dicke einzuführen, um in jedem einzelnen Falle den stärksten, den Ureter noch passierenden Katheter anzuwenden. Der Katheterkanal, der auch zwei Katheter aufnehmen kann, ist mit einem Schieberventil versehen, um während des Katheterwechsels das Abfließen der Blasenflüssigkeit zu verhindern. Dieses Instrument kann auch als Operationskystoskop Verwendung finden, da sich durch den weiten Katheterkanal eigens konstruierte Instrumente für Kaustik und Elektrolyse bequem einführen lassen.

Ferner sind von Bierhof, Freudenberg, Israel, Kümmell, Mainzer, Ringleb, Schlagintweit, Schlifka, Wossidlo und anderen Ureterkystoskope angegeben worden. Freudenberg hat den Typus des Brennerschen Kystoskopes auf das Nitzesche Ureterkystoskop übertragen, indem er die Lampe und den Objektivteil des optischen Apparates (Kystoskop I) an die konvexe Krümmung des Schnabels verlegte.

2. Herrichtung des Instrumentariums und Vorbereitung des Patienten für den Ureterenkatheterismus.

Nach Prüfung der elektrischen Leitung des Harnleiterkystoskopes werden alle von demselben abnehmbaren Metallteile gekocht; hierbei ist die abschraubbare, mit dem kleinen abdichtenden Lederring versehene Stopfbüchse des Nitzeschen Instrumentes, die den Katheterkanal distal verschließt, nicht zu vergessen. Das Kystoskop selbst wird, wie im Kapitel VI 3 beschrieben worden, behandelt.

Die Harnleiterkatheter und ebenso die Harnleiterbougies sind elastisch und müssen eine sehr glatte Oberfläche haben; sie sind schwarz oder gelb gefärbt oder doppelfarbig (Zebrakatheter), abwechselnd in einer Breite von 1 cm, um im kystoskopischen Bilde die Länge der in den Ureter eingetretenen Katheterpartie durch Zählen der Zentimeterstreifen zu bestimmen. Die Katheter zeigen an ihrem viszeralen Ende eine sehr verschiedene Beschaffenheit (Fig. 96). Die Katheterspitze endet zylindrisch mit abgerundetem Ende oder konisch. Es gibt ferner Katheter mit einem längeren, dünnen Fortsatz, um auch durch sehr feine Harnleitermündungen leicht hindurchzukommen. Was das Kaliber der Katheter anbetrifft, so sind die dünnsten 4 Charrière dick; ihre Länge beträgt 70—75 cm. Um mit Erfolg den Katheterismus auszuführen, empfiehlt es sich in jedem einzelnen Falle immer den dicksten Katheter (zwischen 6—8 Charrière), der sich noch einführen läßt, zu gebrauchen. Ein Katheter ist nur dann als brauchbar anzusehen, wenn beim Durchspritzen mit der 100 ccm fassenden Spritze, bei mäßigem Druck, die Flüssigkeit im Strahl und nicht nur tropfenweise aus der viszeralen Öffnung heraustritt.

Fig. 96.

Die Ureterkatheter und Bougies werden in derselben Weise wie die Nélatonkatheter (Seite 79, 80) sterilisiert. Sie sind allerdings etwas empfindlicher als diese und büßen nach häufigem Auskochen etwas von ihrer Steifheit ein. Trotz der mit dem Kochen verbundenen Materialschädigung sollte gleichwohl nach Anwendung bei infizierten Fällen kein anderer Sterilisationsmodus gewählt werden. Man versieht dieselben daher zweckmäßig mit einem durch Auskochen sterilisierten, vernickelten Stahlmandrin.

Meinen folgenden Ausführungen werde ich das jetzt am meisten gebrauchte Nitzesche neue Modell (Fig. 93) zugrunde legen. Um das sterilisierte Instrumentarium zusammenzusetzen und mit dem Katheter zu armieren, wird vor allem die Winkellampe um 180° zurückgedreht und die kleine Fixierungsschraube d (Fig. 93 m) gelockert. Hierauf wird die den Katheter aufrichtende Hebelvorrichtung über das Prisma hinweg

in den Katheterkanal geschoben, bis ihr distales Ende von der Radschraube e (Fig. 93 m) erfaßt und ganz in den Kanal hineingezogen worden ist; jetzt erfolgt die Fixierung*) der Hebelvorrichtung durch Schraube d und wieder die richtige Einstellung der Lampe. Vor Einführung des Katheters in den für ihn bestimmten Kanal werden mehrere Zentimeter seines viszeralen Endes mit sterilem Glyzerin begossen und der Katheter hierauf bis zum kleinen Hebel vorgeschoben. Um die Reibung des Katheters an der abdichtenden Lederscheibe der Stopfbüchse möglichst zu vermindern, wird die dem distalen Ende des Katheterkanals anliegende Katheterpartie mit einem Tropfen sterilen Öls bestrichen und hierauf die Stopfbüchse über das distale Ende des Katheters gesteckt und eingeschraubt, vorausgesetzt daß dasselbe nicht trichterförmig erweitert ist. Stellt es sich nach Einführung des Instrumentes in die Blase heraus, daß neben dem Katheter noch Blasenflüssigkeit heraustropft, so muß die Stopfbüchse noch etwas fester angezogen werden. Vor Einführung des Ureterkystoskopes in die Blase ist ferner darauf zu achten, daß der Hebel dem Kystoskop flach anliegt, daß die Fixierungsschraube d festgedreht ist, daß die Katheterspitze aus dem Kanal nicht herausgetreten ist, und daß endlich ein etwa eingeschobener Mandrin das vesikale Ende des Katheters 5 cm weit frei läßt, um die Katheterspitze leicht biegsam zu erhalten. Ganz zum Schluß erst wird das Okular von seinem Verschlußdeckel befreit, damit nicht während der Vorbereitung Wasser in die Optik gelangt oder das Okular durch Berührung unsauber wird.

Um das Untersuchungsergebnis nicht zu beeinflussen, muß es vermieden werden, vor dem Harnleiterkatheterismus die Nieren zu palpieren, da hierdurch selbst bei gesunden Nieren mehrere Stunden dauernde Albuminurie auftreten kann.

Die Vorbereitung des Patienten für den Ureterkatheterismus ist die gleiche wie bei jeder gewöhnlichen Kystoskopie. Die Anästhesie empfiehlt sich stets anzuwenden. Nach dem Ureterkatheterismus darf es niemals verabsäumt werden, Urotropin zu verordnen und den Patienten mehr als sonst (Tee, Wasser) trinken zu lassen, um durch die angeregte Diurese die Harnleiter fleißig durchzuspülen und auf diese Weise mechanisch zu reinigen (s. auch dieses Kapitel, Abschnitt 4).

3. Technik des Ureterenkatheterismus.

Was die anatomischen Verhältnisse der Ureteren anbetrifft, so möchte ich auf dieselbe nur so weit eingehen, als sie für die Technik des Harnleiterkatheterismus von Bedeutung sind. Die Ureteren verlaufen auf dem M. psoas ein wenig schräg nach unten und medianwärts, zunächst gegen die Synchondrosis sacro-iliaca, erleiden

*) Unterbleibt die Fixierung, so wird die den Hebel tragende Schiene durch Drehen der Radschraube e nach vorn geschoben und das Prisma verdeckt, wodurch das Gesichtsfeld plötzlich dunkel wird.

daselbst, indem sie über die Vasa iliaca hinwegziehen, eine starke Abknickung, die sog. Flexura marginalis, gelangen dann in das kleine Becken und nähern sich endlich der Medianebene, um sich in den Blasengrund einzusenken. Der Ureter, der etwa 30 cm lang ist, besitzt drei physiologisch enge Stellen: den intravesikalen Abschnitt, die Partie an der Flexura marginalis und die engste Stelle, das Collum ureteris, das ist die Übergangsstelle des Nierenbeckens in den Ureter. Oberhalb der verengten Partieen erweitert sich der Ureter spindelförmig. Der rechte Ureter ist gewöhnlich etwas kürzer als der linke.

Die ersten Versuche zur Erlernung des Harnleiterkatheterismus gleich am Lebenden zu machen, ist aus leicht begreiflichen Gründen nicht zu empfehlen. Für diese Vorübungen ist das Blasenphantom ausgezeichnet und unentbehrlich. Auf Grund langjähriger Erfahrungen aus meinen kystoskopischen Kursen möchte ich behaupten, daß einem jeden, der zielbewußt den Ureterkatheterismus am Blasenphantom ausführen kann, derselbe auch am Lebenden gelingt.

Das Aufsuchen der Harnleitermündungen und das Verhalten bei nicht sichtbaren Mündungen habe ich in Kap. VII 2 ausführlich besprochen.

Von der allergrößten Bedeutung für das schnelle Gelingen des Katheterismus ist es, die Uretermündung in die geeignete Position zu bringen, d. h. sie möglichst nahe dem Prisma einzustellen und zwar so, daß sie in der unteren Hälfte des inneren Gesichtsfeldes nahe an dessen Rande erscheint (Tafel Nr. 47), damit die Entfernung der Harnleitermündung von der Öffnung des Kystoskopes, durch die der Katheter heraustritt, möglichst kurz ist. Denn bei entfernterer Einstellung der Harnleitermündung vom Prisma (wie in Tafel Nr. 7) würde erst ein langes Stück des Katheters aus dem Kystoskop heraustreten müssen, ehe die Katheterspitze die Uretermündung trifft. Ein längeres Katheterstück weicht aber als widerstandlose, biegsame Sonde am Blasenboden leicht ab, ohne in das Ureterostium einzutreten; es bietet nicht die Sicherheit der Führung wie ein kurzes Katheterstück, dem eine gewisse Festigkeit eigen ist. Die allein zweckmäßige Einstellung der Harnleitermündung für den Katheterismus wäre daher erreicht, wenn das Ureterostium sehr vergrößert, am Rande, in der unteren Hälfte des inneren Gesichtsfeldes erscheint. Dies ist in den Tafeln Nr. 10, 11, 12 und 48 annähernd der Fall, wo gleichzeitig bei scharfer Einstellung im Stereoskop das eine Ende des Lig. interuretericum und der laterale Anteil des Bas-fond plastisch in die Erscheinung tritt. Um diese Bilder zu gewinnen, müssen wir vor allem das Prisma des Kystoskopes aus seiner zur Tafel Nr. 7 führenden Stellung (Seite 105 und 106), durch die wir die Uretermündung aufgefunden haben, nach der Seite der Uretermündung möglichst nahe an dieselbe heranbewegen, indem wir den Trichter nach der entgegengesetzten Seite bewegen und ihn gleichzeitig etwas anheben; außerdem aber muß das

Kystoskop, ohne die gewonnene Einstellung zu ändern, ein wenig in die Blase hineingeschoben werden, damit die Uretermündung in die untere Hälfte des Gesichtsfeldes rückt.

Erst nach Gewinnung dieser günstigen Position der Uretermündung für den Katheterismus schieben wir, während die linke Hand das Kystoskop unverrückbar in seiner Stellung fixiert, den Harnleiterkatheter mit der rechten Hand etwas vor, bis er von oben her im Gesichtsfeld erscheint*) und drehen dann, falls es erforderlich ist, das Kystoskop um seine Längsachse ein wenig nach rechts bezw. nach links, bis eine Stellung erreicht ist, in der eine durch die Längsachse des Katheters gelegte Ebene auch die Uretermündung trifft. Hierauf wird der Katheter etwa $^1/_2$ cm über die Harnleitermündung hinaus vorgeschoben und dann der Hebel mit der rechten Hand so weit hochgestellt, daß die Katheterspitze direkt gegen die Uretermündung gerichtet ist. Ist letzteres jedoch nicht ausführbar, da der Katheter zu weit vorgeschoben wurde und infolgedessen schon den Blasenboden berührt, bevor er die Richtung gegen die Uretermündung erreicht, so muß er nochmals etwas zurückgezogen werden, ehe ihm der Hebel die erforderliche Richtung**) geben kann. Sobald dies geschehen, dringt der Katheter bei weiterem Vorschieben in das Ureterostium ein. Hierauf wird, falls ein Mandrin in den Katheter eingeführt worden war, derselbe entfernt. Die dem Katheter zu verleihende Krümmung muß natürlich um so stärker sein, je näher die Mündung dem Sphinkter liegt. Um eine zu starke Hebelwirkung, die leicht zur Abknickung des Katheters führt, vermeiden zu können, ist es ratsam, stets das Ureterkystoskop in die vorher genau gekennzeichnete günstige Position zu bringen, ehe der Hebel in Aktion tritt.

Knorr empfiehlt in Fällen, in denen das Trigonum wie bei der Cystocele stark nach hinten abfällt, den Trichter zu erheben und das Instrument steil zu stellen.

Die Vorteile, die der Korrigierapparat bei Ausführung des Harnleiterkatheterismus bietet, wurden auf Seite 18 besprochen.

Tafel Nr. 47 bietet das kystoskopische Bild nach ausgeführtem Harnleiterkatheterismus. Die vergrößerte und durch den Katheter etwas gezerrte Harnleitermündung liegt nahe dem unteren Rande des inneren Gesichtsfeldes, infolgedessen erreicht auch der Katheter, von links (vom Patienten aus) und oben her durch das Blasencavum ziehend, sofort, nachdem nur ein kurzes Stück desselben das Kystoskop verlassen, die Harnleitermündung. Der in den Harnleiter eingedrungene Katheter wölbt den

---

*) In seltenen Fällen läßt sich der Katheter nicht vorschieben, weil seine Spitze in die Hebelnische geraten ist. Durch Rotieren des etwas zurückgezogenen Katheters gelingt es leicht, denselben über den Hebel hinweg zu schieben.

**) Folgt der Katheter nicht der Hebelrichtung, so ist er seitlich vom Hebel abgeglitten und muß daher noch einmal zurückgezogen werden.

in der Blasenwand gelegenen Teil des Ureters gegen das Blasenkavum empor, so daß man die Konturen und den Verlauf des Katheters auch innerhalb des Ureters ein Stück verfolgen kann.

Um beim weiteren Vorschieben des Katheters, das stets unter Kontrolle des Auges erfolgen muß, jede Reibung zu beseitigen, ist es zweckmäßig, jetzt den Hebel etwas flacher zu stellen und die Stopfbüchse am distalen Ende zu lockern. In den meisten Fällen gleitet dann der Katheter, wenn erforderlich, ohne Schwierigkeit bis ins Nierenbecken; man darf denselben nur etappenweise nach vorn schieben, indem man ihn, um ein Abknicken zu vermeiden, immer wieder in geringer Entfernung von der Stopfbüchse umgreift und ihn gleichsam in den Katheterkanal hineinstopft. Es ist selbstverständlich, daß die dem Kystoskop endgültig gegebene Einstellung während aller Phasen des Katheterismus unverrückt beibehalten werden muß.

Während mit dem Eintauchen des Katheterauges in die Blasenflüssigkeit die letztere kontinuierlich tropfenweise abfließt,*) sistiert dieses Abfließen ganz plötzlich mit dem Eintreten des Katheters in den Ureter. Man beobachtet alsdann, daß sich der Urin, solange das Katheterauge im Ureter selbst liegt, in Intervallen entsprechend den Kontraktionen des Nierenbeckens tropfenweise oder in feinem Strahl entleert. Wird jedoch der Katheter bis in das Nierenbecken vorgeschoben, dann fließt der Harn wieder kontinuierlich ab. Der Modus der Harnentleerung ist also ein Wegweiser für den augenblicklichen Standort des Katheterauges (vergl. reflektorische Polyurie).

Sistiert nach Einführung des Katheters in den Harnleiter die Harnentleerung, so kann dies verschiedene Ursachen haben. Oft verdeckt die Ureterschleimhaut das Katheterauge, in anderen Fällen knickt der Katheter am Auge ein, und wieder in anderen Fällen wird der Kanal durch ein Eiter- oder Blutgerinnsel verstopft. Um die Harnentleerung wieder in Gang zu bringen, muß zuerst versucht werden, den Katheter durch Drehen oder Zurückziehen etwas aus seiner Lage zu verschieben. Bleibt dieser Versuch erfolglos, dann muß man an die Möglichkeit denken, daß sich der Katheter verstopft hat. Durch Injizieren von Borlösung unter leichtem Druck gelingt es dann gewöhnlich, den Kanal wieder frei zu machen. Diesen Unannehmlichkeiten beugt man am besten vor, wenn man möglichst dicke Katheter wählt und dies ganz besonders, wenn ein pyonephrotischer Sack entleert werden soll. Für diese letzteren Fälle eignen sich am besten die Albarranschen langen, bis in das Nierenbecken einzuführenden Leitbougies, über die nach Entfernung des Kystoskopes, vorn offene, 10—14 Charrière dicke Ureterkatheter geschoben werden.

---

*) Daher ist es notwendig, das distale Ende des Katheters, so lange dessen Auge sich in der Blase befindet, abzuklemmen oder mit einem kleinen, sterilen Nagel zu verstopfen.

Das Sistieren der Harnentleerung kann endlich durch den Katheterismus reflektorisch bedingt werden. Die reflektorische Anurie läßt gewöhnlich nach kurzer Zeit (fünf bis zehn Minuten) von selbst wieder nach.

Die Hindernisse, die sich zuweilen dem weiteren Vordringen des Katheters in den Weg stellen, und die man niemals mit Gewalt zu überwinden versuchen darf, können mannigfacher Art sein. Sehr häufig wird der Katheter durch Verlagerung des Kystoskopes oder durch falsche Einstellung des Hebels aus der anatomischen Richtung des Ureters verdrängt und infolgedessen durch seitliche Ausbuchtung der Ureterwand in eine Sackgasse getrieben. In den meisten Fällen genügt es schon, das Kystoskop richtig zu stellen, um den Katheter ungehindert weiter vorschieben zu können. In anderen Fällen aber muß mit dem Hebel die Krümmung des Katheters wiederholt variiert werden, indem man hinterher immer wieder von neuem versucht, den Katheter ein Stück vorzuschieben, bis derselbe endlich, wenn es erforderlich, das Nierenbecken erreicht hat. Gelingt es nicht mit den geschilderten Manipulationen, den Katheter vorwärts zu schieben, sondern entwickelt sich die aus dem Kystoskop heraustretende Katheterpartie, statt in den Harnleiter zu treten, einen Bogen bildend (der Katheter »bäumt sich« (Viertel)), in die Blase hinein, so ist das ein sicheres Kriterium, daß dem weiteren Vordringen des Katheters immer noch ein Hindernis im Wege steht; es kommt dann eines der anderen möglichen Hindernisse in Frage: Ureterkrampf, Ureterstriktur, Ureterstein, Flexura marginalis oder sonstige mechanisch-anatomische Verhältnisse.

Bei Verdacht auf Ureterkrampf ist es zweckmäßig, den Katheter eine kurze Strecke zurückzuziehen. Nach wenigen Minuten läßt sich derselbe dann meist leicht vorschieben; gelingt dies trotzdem wiederum nicht, so hebt die Injektion von β-Eukain in den Katheter (Nitze) jeden Zweifel, ob es sich in Wirklichkeit um einen Ureterkrampf handelt, auf. Es darf jedoch niemals, auch nicht in den noch zu besprechenden folgenden Fällen, das Vorschieben des Katheters forciert werden.

Die Diagnose auf Ureterstriktur ist nur dann berechtigt, wenn es uns gelungen ist, eine dünne Bougie über das Hindernis hinwegzuführen, das die nächst stärkere Nummer aber nicht passieren kann.

Der Nachweis eines Uretersteines, auf den uns die Anamnese hinlenkt, ist mit Hilfe einer an der Spitze mit einem Metallknopf (Nitze) versehenen Harnleiterbougie oft möglich. An Stelle des Metallknopfes sind auch Harnleiterbougies mit Wachs versehen worden, um einen Abdruck der Steinoberfläche zu gewinnen. Differentialdiagnostisch muß im Auge behalten werden, daß bei Steinhindernis der Ureter »leergeht«, während bei Striktur die Harnentleerung aus dem Ureterostium wahrgenommen werden kann.

Mit Flexura marginalis wird die Knickung des Ureters gerade bei seinem Eintritt in das kleine Becken bezeichnet; diese verschieden stark ausgebildete Knickung wird durch die dahinterliegenden Vasa iliaca bedingt. In manchen Fällen legt die Flexura marginalis dem weiteren Vordringen des Katheters ein Hindernis in den Weg. Die Katheterspitze gelangt vor den Vasa iliaca gleichsam in eine Sackgasse und kann daher über die Vasa iliaca nicht hinweggleiten. Durch Drehen des Katheters um seine Achse wird dieses Hindernis oft überwunden.

Gelingt es auf keine Weise, den Ureterkatheter weiter in die Höhe zu schieben, so müssen wir durch Verbindung des Harnleiterkatheterismus mit der Radiographie (siehe Ureterographie) zu erforschen suchen, ob eine Nierenverlagerung und eine durch dieselbe bedingte Ureterknickung oder eine Ureteranomalie vorliegt.

Soll aus therapeutischen Gründen oder um eine größere Harnmenge zu gewinnen der Ureterkatheter mehrere Tage oder Stunden liegen bleiben, so wird das Kystostop entfernt, nachdem vorher der Katheter möglichst hoch in den Ureter eingeführt, der Strom abgestellt und der Hebel ganz niedergeschraubt worden ist; das letztere darf auch sonst niemals vor Herausnahme eines Harnleiterinstrumentes mit Albarranschem Hebel aus der Blase verabsäumt werden. Die Richtung, die zum Zwecke der Niederlegung des Hebels der Radschraube zu geben ist, kann von dem auf der letzteren oder dem Kystoskopschaft eingezeichneten Richtungspfeil abgelesen werden. Es erleichtert ferner sehr die Herausnahme des Kystoskopes, wenn man auch die abdichtende Stopfbüchse vorher abschraubt. Indem hierauf der Katheter dauernd gegen die Blase vorgedrängt wird, um ein Herauszerren desselben zu vermeiden, wird das mit dem Trichterknopf direkt nach oben gerichtete Kystoskop gleichzeitig langsam aus der Blase herausgezogen. Sobald die Lampe in den Penis getreten, so daß der Katheter durch denselben fühlbar ist, wird der Penis nahe seiner Wurzel mit der linken Hand gegen die abtastbare Katheterpartie fest komprimiert und das Kystoskop über den Katheter hinweg aus der Urethra gezogen. Ist der Ureterkatheter am distalen Ende trichterförmig erweitert, so muß natürlich vor allem dieses Stück abgeschnitten werden, da sich das Kystoskop sonst nicht entfernen läßt.

Der intermittierende Harnabfluß gibt uns die Gewißheit, daß der Harnleiterkatheter während der Herausnahme des Kystoskopes den Ureter nicht verlassen hat.

Wenn wir den Katheter mehrere Stunden oder Tage im Ureter liegen lassen wollen, so muß derselbe, nachdem der Patient ins Bett gebracht worden ist, fixiert werden, und zwar bei Männern in der üblichen Weise durch Umlegen einer Fadenschlinge um Katheter und Penis und Sicherung derselben durch Leukoplaststreifen. Bei Frauen empfiehlt es sich nach Stoeckel, durch einen Faden und Heftpflasterstreifen den Katheter am »gegenüberliegenden« Beine (also der rechte Katheter am linken Bein) zu fixieren.

4. Die getrennte Gewinnung des Urins beider Nieren.

Nitze war der Ansicht, daß die Niere, die nach Exstirpation der anderen als die alleinige zurückbleibt, keiner, auch nicht der geringsten Infektionsgefahr ausgegesetzt werden dürfe. Von diesem Standpunkte aus war und blieb Nitze Gegner des doppelseitigen Harnleiterkatheterismus.

Um den Harn aus beiden Nieren getrennt zu gewinnen, empfahl Nitze die kranke Niere zu katheterisieren, das Kystoskop zu entfernen und neben dem Harnleiterkatheter einen Nélaton- oder grünseidenen Katheter in die Blase zu führen. Nach völliger Entleerung der Borlösung liefert alsdann der Blasenkatheter den Urin der anderen Niere.

Der Einwand, der diesem Nitzeschen Vorschlage gemacht wurde, daß neben dem Harnleiterkatheter Urin in die Blase fließe, und daß infolgedessen der Blasenkatheter den Urin der anderen Niere nicht unvermischt wiedergebe, ist nur dann berechtigt, wenn kein genügend starker Harnleiterkatheter eingeführt und derselbe nicht genügend hoch vorgeschoben war. Da wir jedoch, ohne dem Patienten zu schaden, bei der zu exstirpierenden Niere die beiden zuletzt erwähnten Bedingungen erfüllen können, indem wir den Katheter sogar bis in das Nierenbecken führen, so läßt sich in der Tat der doppelseitige Katheterismus in sehr vielen Fällen entbehren, ohne daß das diagnostische Resultat an Genauigkeit wesentlich einbüßt.

Um das Abfließen von Harn neben dem Harnleiterkatheter überhaupt unmöglich zu machen, hat Nitze seinen Harnleiterokklusivkatheter konstruiert (Fig. 97), dessen innere Einrichtung durch Fig. 98 wiedergegeben wird. Derselbe ist 8 bis 9 Charrière stark, besteht »aus zwei dünnen, parallel neben einander verlaufenden, zu einem Strange vereinigten Harnleiterkathetern, von denen der eine (b) in den am vorderen Ende des Okklusivkatheters befindlichen, aufblähbaren Gummiballon (c), der andere (a) oberhalb des letzteren frei in den Harnleiter einmündet«.

Das distale Ende des Okklusivkatheters ist mit einem Konus (k) versehen, in den die beiden Kanäle hineinmünden, und zwar a seitlich, b in der Verlängerung des Konus. Ein auf den Konus aufschiebbares, mit zwei Hähnen ta und tb versehenes Verschlußstück ermöglicht es, mittelst einer kleinen Spritze (Fig. 97) Flüssigkeit in die Kanäle zu injizieren.

Die Anwendung des Okklusivkatheters hat ein dickeres Harnleiterkystoskop (25 Charrière) (Fig. 97) zur Voraussetzung. Im übrigen erfolgt die Einführung wie bei einem gewöhnlichen Harnleiterkatheter. In seltenen Fällen jedoch läßt sich der Katheter wegen der Enge der Harnleitermündung nur bis zum Ballon vorschieben. Wir sind infolgedessen gezwungen, den Okklusivkatheter wieder herauszunehmen und das Orificium ureteris zu erweitern, indem wir »eine um 2—3 Nummern stärkere,

mit langer, beweglicher Spitze versehene, derbe, konische Bougie durch die Harnleitermündung führen«. Nach dieser Vornahme läßt sich der Okklusivkatheter durch das erweiterte Orificium beliebig hoch in den Ureter einführen. Hierauf erfolgt nach Entfernung des Kystoskopes, Einführung eines Blasenkatheters und völliger Entleerung der Borlösung die Aufblähung des Gummiballons mittelst einer kleinen, etwa 42 Tropfen enthaltenden Spritze, um den Harnleiter, wenn erforderlich, für eine Reihe von Stunden



Fig. 97.

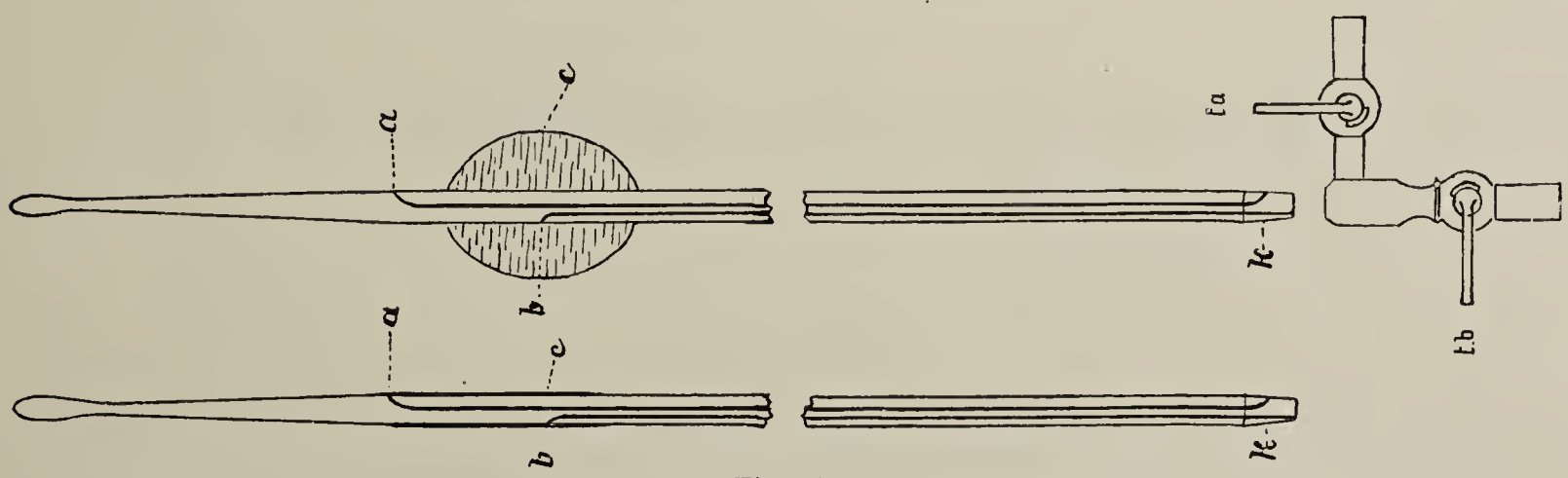

Fig. 98.

fest abzuschließen. Sobald aus beiden Kathetern — dem Okklusiv- und Blasenkatheter — in genügender Menge Harn entleert worden ist, kann zum Schluß noch die Probe angestellt werden, ob der Blasenkatheter auch in Wirklichkeit den Urin der anderen Niere unvermischt wiedergegeben hat, indem man durch a (Fig. 98) Methylenblau injiziert und abwartet, ob der Blasenkatheter ungefärbten Urin entleert. Vor Herausnahme des Okklusivkatheters muß der zum Gummiballon führende Hahn tb geöffnet werden.

Vieljährige Erfahrungen haben jedoch gezeigt, daß Nitze, indem er für alle Fälle den doppelseitigen Katheterismus verwarf, die mit demselben verbundenen Gefahren überschätzt hat. Es ist heute die Ansicht durchgedrungen, daß man den doppelseitigen Katheterismus in Fällen, wo Blase und Nieren infektionsfrei sind,

ohne Schaden für den Patienten anwenden dürfe. Es darf hierbei jedoch niemals die Vorsicht außer acht gelassen werden, die Katheter nur in den Anfangsteil der Ureteren (5—7 cm hoch) einzuführen. Bei akuter Cystitis muß der Katheterismus natürlich stets verschoben werden.

Auf Grund ihrer reichen Erfahrung halten Casper und Kapsammer selbst bei kranker Blase den Katheterismus der vermutlich gesunden Niere für einen vollkommen gleichgültigen Eingriff, wenn die von ihnen empfohlene prophylaktische Instillation zur Anwendung kommt. Kapsammer injiziert, während er den 5—7 cm



Fig. 99.

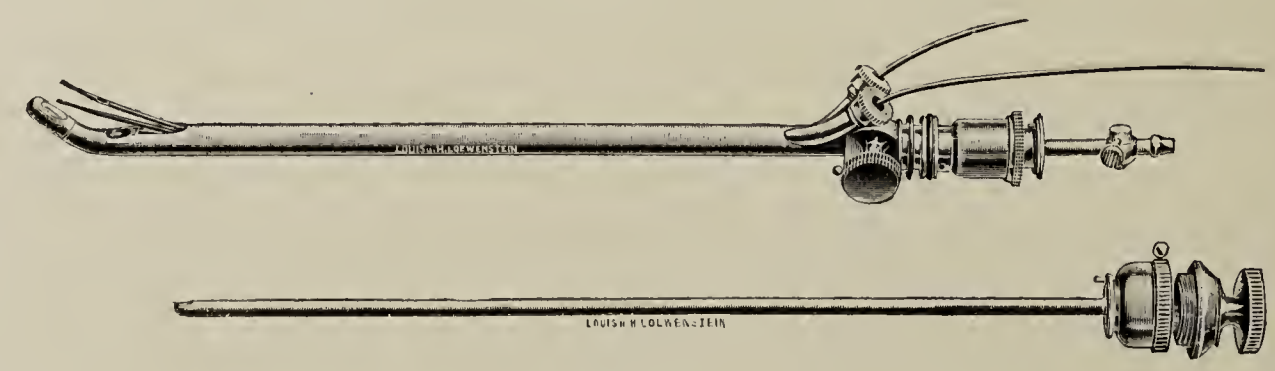

Fig. 100.

Ureterkystoskope nach Nitze für den doppelseitigen Harnleiterkatheterismus. Fig. 100 mit herausziehbarer Optik.

hoch eingeführten Katheter langsam zurückzieht, ungefähr 4 ccm einer 1% Argentumlösung (Casper 1‰) — bei Tuberkulose die gleiche Menge einer 1‰ Sublimatlösung — in den Ureter, um die ganze, mit dem Katheter in Berührung gewesene Schleimhaut zu berieseln. War der Katheter höher hinaufgeschoben, so wird eine größere Menge injiziert.

Die Autoren der vorher erwähnten Harnleiterkystoskope haben ihre Instrumente auch für den doppelseitigen Katheterismus einrichten lassen. Die Firma Louis und H. Loewenstein hat gleichfalls nach dem Nitzeschen Modell Ureterkystoskope für den doppelseitigen Harnleiterkatheterismus und zwar sowohl für Erwachsene (23 Charrière) (Fig. 99 und 100) als auch für Kinder (18 Charrière) konstruiert.

Der Katheterismus mit diesen Instrumenten erfolgt in derselben Weise wie mit den gewöhnlichen Harnleiterkystoskopen; nur ist es ratsam, sich über die Lage und Form der an zweiter Stelle zu entrierenden Harnleitermündung genau zu orientieren.

bevor der erste Harnleiterkatheter eingeführt worden ist, da die freie Beweglichkeit des Instrumentes durch den schon eingeführten Katheter behindert ist.

Da während des Katheterismus des zweiten Harnleiters der schon eingeführte Katheter immer wieder etwas herausgezerrt wird, muß der erste Katheter von vornherein wenigstens 8 cm hoch eingeführt werden. Hierauf wird die Hebelvorrichtung niedergelegt und dem Instrument die Position zum Katheterismus der anderen Seite verliehen. Sind beide Ureteren sondiert, dann wird das Kystoskop im Stativ fixiert, der Hebel niedergelegt und der Strom abgestellt. Es ist nicht ratsam, nach Einführen der Harnleiterkatheter, wenn es sich nur um Gewinnung von Harn zu diagnostischen Zwecken handelt, das Kystoskop sofort wieder zu entfernen, da wir dann nicht mehr in der Lage sind, bei irgendwelchen Zwischenfällen den Katheter zweckentsprechend zu verlagern.

Es empfiehlt sich endlich, um eine Verwechslung der Seiten völlig auszuschließen, zwei verschieden gefärbte Katheter zu wählen.

Der Frauenarzt kann ohne Schwierigkeit auch mit dem einfachen Harnleiterkystoskop den doppelseitigen Katheterismus ausführen, da sich das Instrument neben dem Harnleiterkatheter bequem wieder einführen läßt.

5. Die Indikationen und Kontraindikationen des Harnleiterkatheterismus. Die durch den Harnleiterkatheterismus bedingten Fehlerquellen.

Dem Harnleiterkatheterismus muß stets eine kystoskopische Besichtigung der Blase vorausgeschickt werden, denn abgesehen davon, daß Nierensymptome nicht selten durch Blasenerkrankungen ausgelöst werden, können wir oft schon durch die einfache Beobachtung der Harnleitermündungen die Quelle einer Nierenblutung oder -eiterung oder den Sitz einer Harnleiterfistel feststellen. Wir können ferner durch die einfache Blasenableuchtung das Erkranktsein der Blase völlig ausschließen oder die Miterkrankung derselben sicherstellen. Es wird uns oft gelingen, durch Beobachtung beider Ureterstrahlen uns von dem Vorhandensein zweier funktionierenden Nieren zu überzeugen. In anderen Fällen wiederum wird die Form des Trigonum (S. 57) oder das Fehlen eines Ureterwulstes und die Nichtwahrnehmbarkeit des Ureterstrahles auf der betreffenden Seite den Verdacht erregen, daß eine Nieren- oder Ureteranomalie vorliegt.

Die Aufschlüsse, die wir durch die einfache Kystoskopie in nierendiagnostischer Hinsicht erhalten, sind also sehr allgemeiner Art. Wir sind wohl oft in der Lage festzustellen, welche Niere die erkrankte ist, aber über die Art der Erkrankung und über die funktionelle Beschaffenheit der Nieren sagt die einfache Kystoskopie nur selten etwas aus. Diese Lücke füllt der Harnleiterkatheterismus aus, der vor

allem einen Einblick in die Funktion der Nieren ermöglicht, durch den wir ferner feststellen können, ob beide Nieren oder nur eine und welche erkrankt ist, und der uns endlich in den meisten Fällen auch über die Art der Erkrankung Aufklärung gibt.

Die folgende Zusammenstellung gibt eine Übersicht über alle Indikationen des Ureterenkatheterismus.

Der Ureterenkatheterismus kann aus diagnostischen, therapeutischen oder prophylaktischen Gründen indiziert sein.

I. Aus diagnostischen Gründen kommt der Ureterkatheterismus in Frage,

1. um das Fehlen einer Niere, um Nierendystopien oder um Anomalien im Verlaufe des Ureters festzustellen (Ureterographie, Pyelographie);
2. bei Nieren- und Nierenbeckenerkrankungen:
   a) zum Zwecke der funktionellen Nierendiagnostik (XIV. Kap., 8.);
   b) zum Zwecke der chemischen, mikroskopischen und bakteriologischen Untersuchung des Nierenharns (Nierentuberkulose, Pyelitis, Schwangerschaftspyelitis, Pyelonephritis);
   c) zur Feststellung der Hydronephrose (Hydrureter);
   d) zur Feststellung der Pyelonephrose; c und d auch in Verbindung mit der Pyelographie (Eichung des Nierenbeckens);
3. bei Harnleiteraffektionen:
   a) bei Strikturen,
   b) bei Abknickungen,
   c) bei Steineinklemmung,
   d) bei Ureterfisteln.

In den unter 3 aufgezählten Fällen kann bei Anwendung schattenwerfender Bougies auch die Lage des Hindernisses röntgenographisch (s. Ureterographie) zur Anschauung gebracht werden.

Um bei Beurteilung des durch den Harnleiterkatheterismus gewonnenen Harns keinen diagnostischen Irrtümern anheimzufallen, muß zweierlei berücksichtigt werden; einmal, daß der Katheterismus zur artifiziellen Beimischung von Blut führen kann, und zweitens, daß derselbe nicht selten die Ursache einer vorübergehenden Sekretionsanomalie ist.

Wenn die Beobachtung eines Falles ergeben hat, daß der Urin stets — auch mikroskopisch — frei von Blut gewesen ist, und die erste mit dem Harnleiterkatheter gewonnene Harnportion makroskopisch bluthaltig erscheint oder mikroskopisch rote Blutkörperchen enthält, so haben wir allen Grund, die Blutung für eine traumatische zu halten. Indem wir den Katheter ein wenig verschieben, schalten wir die

blutende Stelle aus und gewinnen blutfreien Urin. Ist dieser Versuch, die Blutung auszuschalten, erfolglos, so bleibt nichts anderes übrig, als nach einigen Tagen den Katheterismus zu wiederholen.

Auch nach längerem Liegen des Harnleiterkatheters in derselben Lage erscheinen nicht selten plötzlich in einer Harnportion rote Blutkörperchen; dieselben stammen gleichfalls aus der Ureterschleimhaut, die durch das Anliegen des Katheters hyperämisch geworden ist. Auch diese Blutung wird durch Vorschieben des Katheters ausgeschaltet.

Um jede Fehlerquelle bei Albumennachweis nach Möglichkeit auszuschalten, müssen wir am Tage des Ureterenkatheterismus die Nierenpalpation unterlassen und stets den durch den Harnleiterkatheter gewonnenen Urin durch Filtrieren von allen körperlichen Elementen befreien. Wenn die letzteren in großer Menge vorhanden waren, so werden sich trotz des Filtrierens oft noch Spuren von Eiweiß im Harn nachweisen lassen.

In gleicher Weise wie psychische Einflüsse, besonders bei nervös veranlagten Individuen, Anomalien in der Nierensekretion (Anurie, Oligurie, Polyurie) hervorrufen, können die letzteren auch, wie Kapsammers eingehende Untersuchungen gezeigt haben, durch den Ureterenkatheterismus bedingt werden.

Den Verlauf der sich unmittelbar an den Katheterismus anschließenden und relativ häufig auftretenden reflektorischen Anurie habe ich schon (Seite 202) besprochen. In manchen Fällen kommt es nur zu einer Oligurie, die gewöhnlich von kurzer Dauer ist; hält sie etwa eine Stunde und länger an, was nur selten der Fall ist, dann handelt es sich meist um kranke Nieren. Um einen Vergleichswert zu haben, hat Kapsammer berechnet, daß eine normale Niere durchschnittlich in einer Minute 0,5 ccm Harn sezerniert. Bevor jedoch eine Oligurie oder Anurie als vorliegend angenommen wird, muß sofort nach Entfernung der Katheter durch Messung des Blaseninhalts festgestellt werden, ob nicht etwa neben den Kathetern Urin in die Blase geflossen ist. In besonders günstigen Fällen kann sogar das Quantum des neben einem Katheter in die Blase geflossenen Urins genau bestimmt werden, wenn nämlich der eine Nierenharn absolut klar, der andere aber blutig oder eitrig ist und der entleerte Blaseninhalt vollkommen klar ist. Das Plus an Blaseninhalt stammt dann von der gesunden Seite her, da von der kranken Niere, die trüben Urin lieferte, nichts in die Blase geflossen sein kann (Kapsammer).

Viel häufiger als die Oligurie kommt die reflektorische Polyurie beim Ureterenkatheterismus zur Beobachtung; ihr Eintreten ist unabhängig von der Höhe der Sondierung. Beim doppelseitigen Katheterismus ist die Polyurie häufig nur einseitig; beim einseitigen Katheterismus ist sie niemals doppelseitig. Der in mehreren Portionen aufgefangene Urin läßt erkennen, daß die ersten Portionen kon-

zentrierter sind und ein höheres spezifisches Gewicht haben; im Verlaufe der Untersuchung wird die Sekretion immer reichlicher und das Sekret diluierter und farbloser. Man darf sich bei der Feststellung einer Polyurie jedoch nicht allein von dem Quantum des durch den Katheter entleerten Nierenharns leiten lassen, da ein Teil des Harns neben dem Katheter in die Blase geflossen sein kann (Kapsammer).

Die Polyurie kann auch in seltenen Fällen eine so reichliche sein, daß der Urin, obwohl das Auge des Katheters sich im Ureter befindet, kontinuierlich abläuft. Wer die Polyurie übersieht und über den wirklichen Stand des Katheters im Ureter nicht orientiert ist, wird leicht, indem er sich auf den Entleerungsmodus allein verläßt, zu der irrtümlichen Ansicht gelangen, daß das Auge des Katheters einen hydronephrotischen Sack entriert hat (Kapsammer). Aber nur bei oberflächlicher Beobachtung kann die Polyurie zur Fehldiagnose Hydronephrose oder Hydrureter führen. Ein solcher Irrtum wird mit Sicherheit vermieden, wenn man berücksichtigt, daß zur Entleerung einer Hydronephrose der Katheter bis ins Nierenbecken geführt werden muß, und daß nach Abfließen der angesammelten diluierten Harnmenge der Harn konzentrierter wird, während die Polyurie ein gerade umgekehrtes Verhalten zeigt. (Siehe auch Pyelographie und Eichung.)

Bei Vorliegen eines Hydrureters wird das Passieren der abgeknickten oder stenosierten Partie des Ureters dem Beobachter kaum entgehen. Der Sackinhalt fließt nach Passieren des Hindernisses und noch vor Eintritt des Katheters ins Nierenbecken ab; die Beschaffenheit des abfließenden Sekrets zeigt das vorher geschilderte Verhalten der Hydronephrosenflüssigkeit (Kapsammer).

Kapsammer weist auch darauf hin, daß bei kontinuierlichem Abfließen eines eitrig getrübten Harns nicht ohne weiteres eine Pyonephrose angenommen werden darf; es muß stets eine reflektorische Polyurie bei Pyelitis ausgeschlossen werden. In differential-diagnostischer Hinsicht ist der Eitergehalt der entleerten Sekrete das Maßgebende. Während bei der reflektorischen Polyurie der Eitergehalt des abfließenden Harns in jeder späteren Portion immer geringer wird, bleibt die Eiterbeimischung bei der Pyonephrose unverändert dieselbe.

II. Aus therapeutischen Gründen findet der Ureterkatheterismus Anwendung:

1. zur Entleerung von Hydro- oder Pyonephrosen (S. 201);
2. bei Nierenbeckenspülungen;
3. um das Nierenbecken bei Nephrotomiefisteln zu drainieren.

Auch bei Harnleiterfisteln hat der Ureterkatheter als Verweilkatheter mit Erfolg Anwendung gefunden. Voraussetzung ist natürlich, daß es gelingt, den Katheter an der Fistelöffnung vorbei nach oben zu schieben (Albarran). Israel empfiehlt nach jeder Harnleiternaht den Katheter einzuführen und liegen zu lassen, um der Entstehung einer Fistel vorzubeugen.

4. zur Dilatation von Strikturen, indem immer stärkere Bougies eingeführt werden (Albarrans Leitbougies S. 201);
5. bei Steineinklemmung im Ureter;
6. zur Beseitigung der reflektorischen Anurie.

II. 2. Die Nierenbeckenspülungen kommen nach Casper nur in Frage bei chronischen, aszendierenden Pyelitiden, und unter diesen wieder vorzugsweise bei den gonorrhoischen Pyelitiden. Die Spülungen sind stets kontraindiziert, sobald ein tuberkulöser Prozeß in der Niere vorliegt. Knorr empfiehlt die Spülungen auch in chronischen Fällen von Pyelitis gravidarum. Auch bei »infizierten Hydronephrosen« sollte der Versuch mit Nierenbeckenspülungen gemacht werden, in geeigneten Fällen in Verbindung mit Drainage des Nierenbeckens. Wenn auch wegen der ungünstigen Ureterinsertion der Erfolg oft ausbleibt, so gibt es doch Fälle, die zur Heilung geführt werden (Casper).

Erst wenn die üblichen therapeutischen Maßnahmen (Trinkkuren, Antiseptika, Balsamika) nach längerer Zeit erfolglos geblieben sind, kommen die Nierenbeckenspülungen und zwar mit allen nur möglichen anti- und aseptischen Kautelen zur Anwendung. In den Fällen, in denen sie heilend wirken, zeigt sich schon nach wenigen Spülungen eine wesentliche Besserung; bleibt dieselbe jedoch aus, dann eignet sich der Fall nicht für die angewandte Methode.

Das einzuspritzende Flüssigkeitsquantum hängt von der Größe des Nierenbeckens ab. Bei nicht vergrößertem Becken können Mengen bis zu 30 g injiziert werden, da das überschüssige Quantum neben dem Katheter in die Blase abfließt. Die Injektion darf erst beginnen, wenn das Auge des uns orientierenden Zebrakatheters das Nierenbecken erreicht hat; ist letzteres nicht der Fall, so entstehen bei der Injektion kolikartige Schmerzen. Bei dilatiertem Becken kann ein erheblich größeres Quantum injiziert werden.

Es läßt sich während der Injektion auch feststellen, ob das Nierenbecken dilatiert ist, da wir kystoskopisch genau beobachten können, wann die injizierte Flüssigkeit neben dem Katheter abzufließen beginnt. Durch dieses Abfließen wird, wenn nicht zu starke Katheter gewählt werden, eine Überdehnung oder Stauung im Nierenbecken verhindert. Bei der geringsten Schmerzempfindung in der Nierengegend darf nicht weiter injiziert werden. In den Fällen, in denen der Katheter als Nierenbecken-Verweilkatheter liegen bleibt, werden die Ausspülungen täglich wiederholt, in den anderen Fällen alle zwei bis drei Tage. Zuerst wird das Nierenbecken durch 3% Borlösung klar gespült, und dann folgt die Injektion einer Argentumlösung von 1 : 1000, die bei den nächsten Spülungen je nach der Toleranz des Patienten bis 1 : 500 verstärkt werden kann. Um den Ureter zu desinfizieren, wird auch während des Herausziehens des Katheters mit Argentumlösung weiter irrigiert. J. Hartmann

empfiehlt Spülungen mit H_2O_2 in Form des Merckschen Perhydrols und zwar 1 bis 2% Lösungen; in den meisten Fällen jedoch genügen $^1/_4$—$^1/_2$% Lösungen.

II. 5. Nitze empfahl bei Steineinklemmung durch Injektion einiger Kubikzentimeter einer 2% β-Eukainlösung in den Ureter den Krampf der Harnleitermuskulatur zu lösen.

Kolischer injizierte, nachdem der Katheter bis zum Stein vorgeschoben war, unter Druck steriles Öl oder Glyzerin, um den Stein zu lockern und gleichzeitig die Harnleiterwand schlüpfrig zu machen, wodurch das Herabgleiten des Steines erleichtert wird.

Jahr modifizierte den Nitzeschen Harnleiterokklusivkatheter*) und empfahl denselben zur Mobilisierung eingeklemmter Steine.

Der Jahrsche Katheter (Fig. 101) wird bis an den Stein herangeführt; hierauf wird der Ballon durch Füllung mit sterilem Wasser aufgebläht. Es wird auf diese Weise ohne weiteres eine Lockerung des Steines erreicht. Außerdem aber fließt sofort die oberhalb des Steines angesammelte Harnmenge durch das Rohr b ab. Tritt dieser Erfolg nicht ein, so war es nicht gelungen, die Spitze des Katheters mit dem Stein in Berührung zu bringen; es befindet sich daher zwischen Stein und aufgeblähtem Ballon noch ein mehr oder weniger großes Stück kontrahierten Ureters. Um diese Partie zu erweitern, empfiehlt Jahr durch das an der Spitze frei nach außen mündende Rohr b seines Katheters Eukainlösung zu injizieren und dann dieses Rohr zu verschließen. Bei aufgeblähtem Ballon kann die Eukainlösung nicht neben dem Katheter nach unten abfließen, sie muß in den Raum zwischen Ballon und Stein treten. Hierdurch wird der eingeklemmte Stein gelockert. Sobald es, mit oder ohne Anwendung von Eukain, gelungen ist, die Einklemmung zu lösen — dies ist der Fall, wenn die Kolikschmerzen geschwunden und die Urinsekretion wieder in Gang gekommen ist — empfiehlt es sich nach Jahr, zwecks gründlicher Erweiterung des Harnleiters, unterhalb der Einklemmungsstelle den aufgeblähten Ballon etwa $^1/_4$ Stunde liegen zu lassen. Bei hoch oben im Ureter eingeklemmten Steinen hält es Jahr für zweckmäßig, vor Entfernung des Katheters über dem Ballon durch Röhre b einige Kubikzentimeter sterilen, warmen

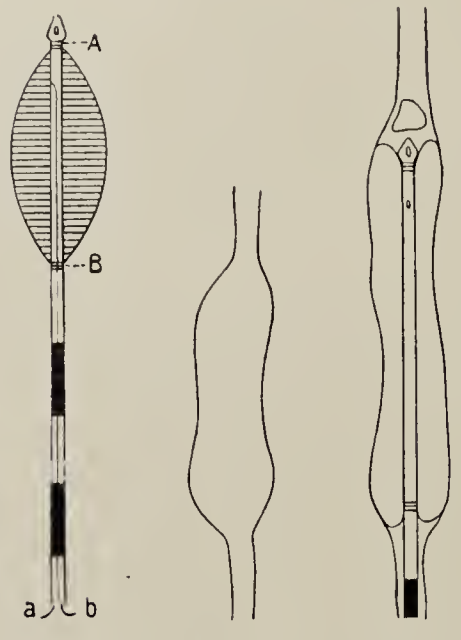

Fig. 101. Fig. 102. Fig. 103.

Fig. 101—103 sind der erwähnten Jahrschen Publikation entnommen.

Fig. 101 AB aufblähbarer Gummiballon; a in den Ballon mündende Röhre; b an der Spitze des Katheters mit 2 Öffnungen frei nach außen (in den Ureter) einmündende Röhre.

Fig. 102. Durch Ausdehnung des Ballons stark dilatierter Ureter.

Fig. 103. Wirkung des aufgeblähten Ballons auf einen im Ureter festgekeilten Stein.

*) Münchner med. Wochenschrift 1907, Nr. 24.

Öls zu deponieren, um die Harnleiterwandung schlüpfrig zu machen und außerdem die physiologisch engen Stellen des Ureters (die Umbiegungsstelle des Harnleiters in das kleine Becken und den 6 cm langen Blasenendteil des Harnleiters) durch Aufblähen des Ballons zu dilatieren.

Bei tiefem Sitz der Einklemmung hingegen empfiehlt Jahr den Versuch zu machen, den Stein in einer Sitzung zu entfernen, indem nach Aufhebung der Einklemmungserscheinungen der Ballon entleert und »der Katheter um das dilatierte Stück nach abwärts gezogen wird.« Hierauf wird der Ballon wieder gefüllt und das an der Katheterspitze frei nach außen mündende Rohr verschlossen, damit der sich über dem Ballon ansammelnde Urin gleichzeitig den Harnleiter ausdehnt. »Nach einiger Zeit empfindet der Patient in der betreffenden Niere Schmerzen; es ist dies ein Zeichen, daß sich der Urin bis zum Nierenbecken rückgestaut hat. Bringt man jetzt den Patienten in eine entsprechende Lage, so werden kleine Steine in der sie umgebenden Flüssigkeitssäule bis zum Ballon herabfallen.« Durch Wiederholen des geschilderten Manövers ist es Jahr gelungen, Steine in die Blase zu leiten.

Gelingt es auf keine Weise den Stein in die Blase zu dirigieren, so bleibt als ultimum Refugium, um die Kolik zu kupieren und eine schon vorhandene Anurie zu lösen, nichts anderes übrig, als den Stein ins Nierenbecken zurückzustoßen.

II 6. Casper empfiehlt bei Anurie durch Calculosis der einen Seite den Ureterkatheter bis in das Nierenbecken der anderen Seite einzuführen und die dazu gehörige Niere durch Einspritzen sterilen Wassers zur Arbeit anzureizen. In 2 Fällen konnte Casper auf diese Weise die Urinsekretion in Gang bringen. Wie schon vorher erwähnt, kann die Anurie auch durch Lockerung oder durch Zurückstoßung des Steines im Nierenbecken gelöst werden.

III. Aus prophylaktischen Gründen kommt die Sondierung der Harnleiter in Anwendung, um bei chirurgischen Eingriffen Ureterverletzungen zu vermeiden.

Der Ureterkatheterismus ist stets kontraindiziert bei akut entzündlicher Erkrankung der Blase (vergl. auch Seite 205, 206).

6. Der Harnleiterkatheterismus in Verbindung mit der Röntgenographie. (Ureterographie; Pyelographie.)

Wiederholt schon habe ich auf die Bedeutung der Radiographie in Verbindung mit dem Ureterkatheterismus, der sogenannten Ureterographie (Schmidt-Kolischer, Loewenhardt, Fenwick) hingewiesen. In der Indikationstabelle des Harnleiterkatheterismus finden wir alle die Affektionen zusammengestellt, in denen wir durch Röntgen-

*) Der Katheter ist durch die Firma Louis u. H. Loewenstein, Berlin, zu beziehen.

aufnahmen, unter Anwendung schattenwerfender Harnleiterkatheter, diagnostische Aufschlüsse erwarten dürfen. Die Katheter müssen, damit sie Schatten werfen, mit einem Bleimandrin versehen oder mit Mennige oder zinnoberhaltigem Lack hergestellt sein, oder mit Wismut (Goebell) imprägniert sein.

Während wir durch die Ureterographie nur den Verlauf des Ureters auf der Röntgenplatte verfolgen können, haben Voelcker und v. Lichtenberg durch ihre Pyelographie*) die Möglichkeit gegeben auch Verlagerungen der Nieren, Dilatationszustände und Verdoppelungen des Nierenbeckens und des Ureters auf der Röntgenplatte zur Darstellung zu bringen. Die Technik der Pyelographie, deren Details ausführlich in der erwähnten Publikation wiedergegeben werden, ist folgende: Vorschieben des Katheters bis in das Nierenbecken; Entfernen des Kystoskopes, ohne die Lage des Katheters zu verändern; hierauf Lagerung des Patienten unter die Röntgenlampe und endlich Injizieren einer erwärmten 2%igen (früher 5%igen) Kollargollösung mittelst einer Spritze durch den Katheter. Die einzuspritzende Menge hängt von der Größe des Nierenbeckens ab und schwankt zwischen 5 und 60 ccm und darüber. Nur bei Anwendung einer Blende erscheinen die in Frage kommenden feineren Details auf der Platte. Die Belichtungszeit beträgt etwa 2 Minuten. Nach Beendigung der Aufnahme wird das Nierenbecken sorgfältig mit 2%iger, warmer Borlösung ausgespült und dann der Katheter entfernt. Das Verfahren soll wenig schmerzhaft sein, besonders, wenn man vorher subkutan 1 cg Morphium verabreicht hat.

Die beigefügten Zeichnungen (Fig. 104 und 105), die der erwähnten Publikation entnommen sind, zeigen die Leistungsfähigkeit der Pyelographie.

Fig. 104 wurde von einer schmerzhaften rechtsseitigen Wanderniere gewonnen. Man sieht in überraschend klarer Weise die Dilatation des Nierenbeckens und der Kelche. Fig. 105 stammt von einer Patientin, bei welcher sich nach Katheterismus des linken Nierenbeckens eine größere Menge von Urin in kontinuierlichem Strome entleerte, eine Beobachtung, die für eine Retention von Urin im erweiterten Nierenbecken sprach. Die pyelographische Aufnahme, welche in drei übereinander liegenden Bildern gewonnen wurde und durch Fig. 105 in einer Skizze wiedergegeben wird, bestätigte die Diagnose. Man sieht auf dieser Zeichnung ferner, daß der Ureter etwas oberhalb der Linea innominata pelvis scharf geknickt ist, und daß er unterhalb dieser Stelle eng, oberhalb dagegen erheblich erweitert ist. In beiden Aufnahmen, die ohne Bleimandrin, allein mit Kollargollösung, ausgeführt wurden, ist der Verlauf des Ureters gut zu erkennen.

*) Münchener med. Wochenschrift 1606, Nr. 3.

Voelcker hat die Pyelographie auch zur genauen Bestimmung der Größe des Nierenbeckens (Eichung des Nierenbeckens) (Archiv f. klin. Chirurgie, Bd. 90, Heft 3) angewandt und sehr wichtige diagnostische Aufschlüsse erhalten. Als Eichungsflüssigkeit benutzte Voelcker 2% Kollargollösung, die sich als dunkle Flüssigkeit im kystoskopischen Bilde gut beobachten läßt. Als Ureterenkatheter empfiehlt der Autor die Goebellschen, mit Wismut imprägnierten Katheter und zwar besonders dickere Nummern. Nach Einführung des Ureterkatheters, der nur so weit vorgeschoben werden darf, daß das Katheterauge möglichst im Ausgange des Nierenbeckens liegt und nicht so weit, daß er überhaupt nicht mehr weiter geschoben

Fig. 104.

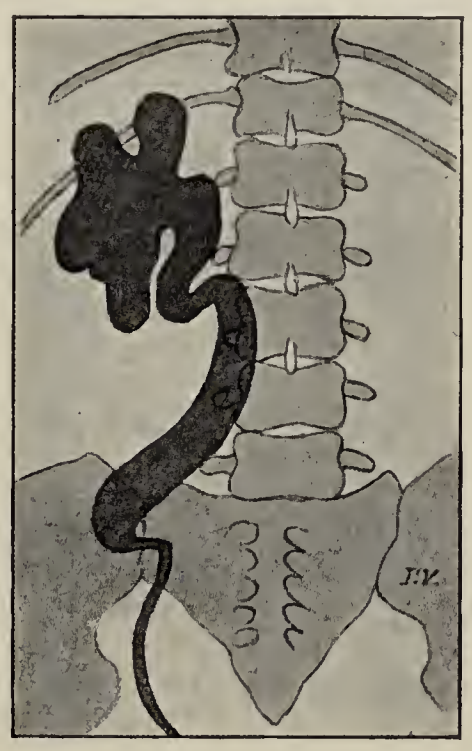

Fig. 105.

werden kann, wird vor allem die Menge des etwa vorhandenen Residualharns im Nierenbecken bestimmt. Hierbei muß die Fehlerquelle der reflektorischen Polyurie ausgeschaltet werden. Zum Nachweis von Residualharn hat sich Voelcker ein kleiner Handgriff als sehr praktisch erwiesen, den er stets in Fällen, wo er Harnretention vermutet, anwendet. Er übt nämlich durch bimanuelle Palpation der Niere bezw. der Gegend, wo man die Niere oder das Nierenbecken vermutet, einen Druck aus und bewirkt durch denselben die Beschleunigung der Tropfenfolge. Jedesmal wenn man auf die Niere drückt, folgen sich die Tropfen rascher.

Zum Zwecke der Eichung des Nierenbeckens wird eine mit der Kollargollösung gefüllte Spritze auf den Ureterkatheter gesetzt und während der Injektion durch das Kystoskop beobachtet, wann das Überlaufen der dunklen Kollargollösung in die Blase beginnt; das bis zu diesem Moment injizierte Quantum der Flüssigkeit gibt die Kapazität des Nierenbeckens an. Auf diese Weise konnte Voelcker

Nierenbecken mit 5, 10, 15, 35, 120 und 150 ccm Kapazität feststellen. Auch das Auftreten eines Schmerzes in der Nierengegend darf als Kriterium der eingetretenen maximalen Füllung gelten.

An die Eichung kann sofort nach Herausnahme des Kystoskopes die röntgenographische Aufnahme (Pyelographie) angeschlossen werden.

7. Die Konkurrenzmethoden des Harnleiterkatheterismus.

Die Autoren der verschiedenen Konkurrenzmethoden des Harnleiterkatheterismus waren bemüht, den Urin beider Nieren getrennt aufzufangen, ohne die Ureterostien zu passieren. Es liegt auf der Hand, daß eine Methode, die dies ermöglichte, ohne dem Harnleiterkatheterismus an Zuverlässigkeit nachzustehen,



Fig. 106.

von unschätzbarem Werte wäre, denn dann wäre jede Niereninfektionsgefahr ausgeschlossen. Aber leider ist bis auf den heutigen Tag ein Instrument, das dies auch nur im Entferntesten zu leisten imstande wäre, noch nicht konstruiert.

Die Konkurrenzinstrumente der letzten Jahre zeigen, das Kutnersche Saugkystoskop ausgenommen, im allgemeinen das gleiche Prinzip. Durch Herstellung einer Scheidewand innerhalb der Blase soll die Vermischung der Nierenharne, die durch Katheter abgeleitet werden, verhindert werden.

Während Neumann, Downes und andere Autoren die Teilung der Blase vom Mastdarm oder von der Scheide aus zu bewirken versuchten, haben Luys und Cathelin eine Scheidewand in der Blase selbst errichtet. Nur die Instrumente der beiden letztgenannten Autoren haben eine gewisse Verbreitung gefunden.

Der Separator von Luys (Fig. 106) besitzt die Béniquésche Krümmung; derselbe besteht aus 3 Teilen, den beiden seitlich gelegenen Kathetern, welche die Ableitung der getrennten Harne besorgen sollen, und dem von einem Kautschukschlauch überzogenen Mittelstück, auf dem innerhalb eines Schlauches eine feine Kette befestigt ist. Sobald durch die Schraubenvorrichtung am distalen Ende des Instrumentes

die Kette angezogen wird, wird der Schlauch zur Membran angespannt (Fig. 106), die dann als Scheidewand die Blase in zwei Kammern teilen soll.

Der Segregator von Cathelin (Fig. 108) hat eine der Steinsonde ähnliche Schnabelkrümmung. Das Mittelstück dieses Instrumentes enthält einen frei verschieblichen Metallstab, an dessen vesikalem Ende eine durch eine elastische Feder aufspannbare Kautschukmembran angebracht ist. Wird der vorher erwähnte Metallstab bis zur Marke distal herausgezogen, so wird die sich fächerförmig zusammen-

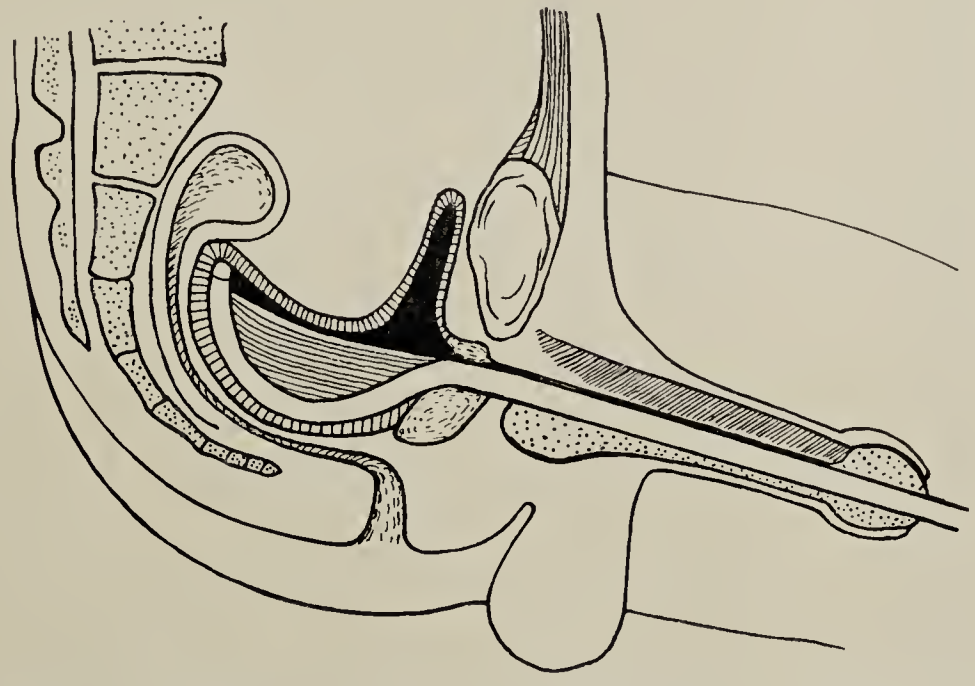

Fig. 107 zeigt den Luysschen Separator in der richtigen Position innerhalb der Blase.

Fig 108.

Die Figuren 107 u. 108 sind entnommen G. Luys: Exploration de l'appareil urinaire. II édition. Editeurs Masson et Co., Paris.

legende Membran in den Kanal hineingezogen. Sobald aber nach Einführung des Instrumentes der Metallstab in der Richtung gegen die Blase geführt wird, dann kommt die Membran zur Entfaltung, die sich im Gegensatz zur fixen Krümmung des Luysschen Instrumentes, dem Blasenboden zu akkomodieren vermag. Wegen seines erheblich dünneren Kalibers hat der Separator von Luys eine größere Verbreitung gefunden, als der Cathelinsche.

Was die Leistungsfähigkeit der Separatoren anbetrifft, so kann nur in den seltenen, überaus günstig liegenden Fällen, in denen die getrennt gewonnenen Harne eine grundverschiedene Beschaffenheit haben, das Resultat diagnostisch verwertet werden, vorausgesetzt natürlich, daß der Separation eine kystoskopische

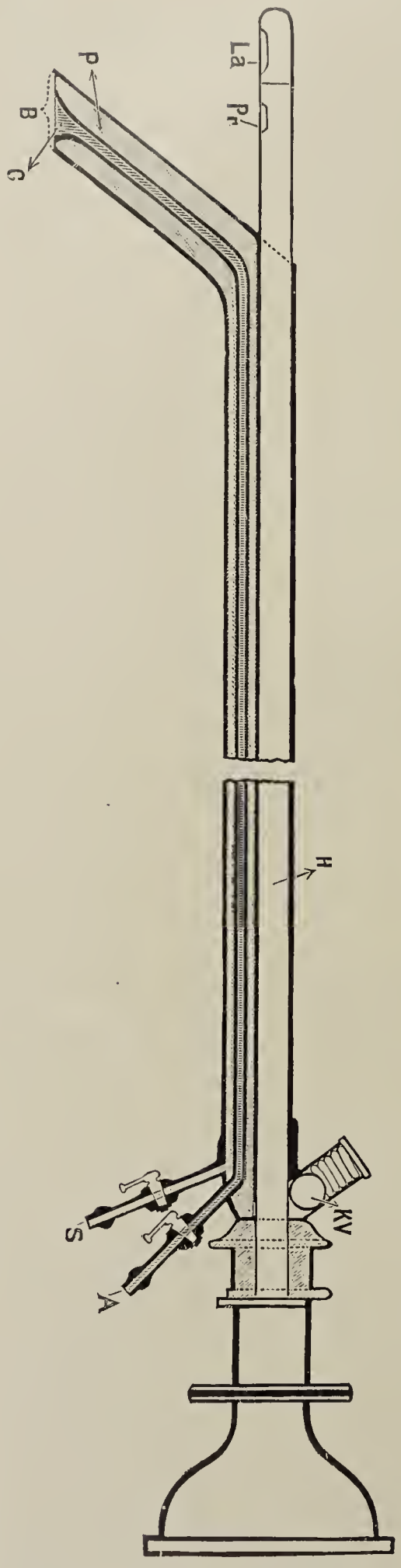

Fig. 109. Schematische Darstellung des Saugkystoskopes.

Untersuchung vorausgegangen ist. Denn ich setze den Fall, der eine Harn fließt blutig tingiert aus dem Katheter, der andere absolut klar und eine kystoskopische Untersuchung wäre unterblieben, dann würde immer noch die Möglichkeit bestehen, daß die Blutbeimischung durch einen Blasentumor bedingt werde. Ähnlich könnte es sich bei einseitig eitriger Trübung verhalten, die einem in die Blase durchgebrochenen Abszeß entstammte.

In allen übrigen Fällen aber versagen die Separatoren vollständig, da wir niemals die absolute Sicherheit haben, daß die Trennung der Nierenharne wirklich gelungen ist, ganz abgesehen davon, daß die aufgefangenen Harne Blasenbeimischungen enthalten, die zu Irrtümern führen können.

Ich möchte nicht unerwähnt lassen, daß auch bei Anwendung der Separatoren Sekretionsanomalien der Niere beobachtet worden sind (Rafin, Keydel).

Das Saugkystoskop*) von R. Kutner (Zeitschrift f. ärztliche Fortbildung 1909, Nr. 17). Schon Fenwick hat 1886 den Vorschlag gemacht, aus den Nieren den Harn zu aspirieren. Er brachte einen Katheter mit seitlichem Auge in die entleerte Blase, drückte das Auge des Katheters auf die Uretermündung und versuchte dann vermittelst eines Ballons Harn aus der einen Niere zu aspirieren.

Die Konstruktion des Kutnerschen Saugkystoskopes ist aus Fig. 109 leicht verständlich. Das abgebogene Ende des Kystoskopschaftes, das becherförmig ausgebildet ist, wird an die Harnleitermündung angedrückt und leicht angesaugt. Um die Ansaugung zu ermöglichen, ist das für den Abfluß des Harns bestimmte zentrale Rohr (C) von einem zweiten Rohre (P) umgeben, das distal (S) in einen Schlauchansatz ausläuft. Eine Saugwirkung auf den Niereninhalt soll nicht stattfinden.

Erfahrungen über die Leistungsfähigkeit des Saugkystoskopes besitze ich nicht.

*) Das Instrument wird von Reiniger, Gebbert und Schall, Berlin, fabriziert.

8. Die funktionelle Nierendiagnostik.

Dem Chirurgen genügt nicht die einfache Feststellung, welche von den beiden Nieren die erkrankte und eventuell zu exstirpierende ist, sondern von ausschlaggebender Bedeutung für die Vornahme einer Nierenexstirpation ist das funktionelle Verhalten des Schwesterorganes, dem nach der Operation die Aufgabe zufällt, auch die Leistung der entfernten Niere zu übernehmen. Diese zu übernehmende Arbeit kann noch eine erhebliche sein; denn oft ist der Chirurg vor die Aufgabe gestellt, eine das Leben des Patienten bedrohende Niere entfernen zu müssen, die funktionell noch sehr leistungsfähig ist.

Aber trotz der vorhandenen Indikation müssen wir in nicht seltenen Fällen die Exstirpation des erkrankten Organes ablehnen, wenn die uns zu Gebote stehenden Methoden, die wir als die funktionelle Nierendiagnostik zusammenfassen, die andere Niere für insuffizient erklären.

O. Rosenbach verdanken wir den Begriff der »funktionellen Diagnostik«, der er die Aufgabe zugewiesen hat, »in chronischen Krankheiten die beginnenden Funktionsstörungen der erkrankten Teile zu erkennen«. Dieser Gedankengang hat sich auch bei der Nierenpathologie als sehr fruchtbar erwiesen, denn zahlreiche Beobachtungen haben gezeigt, daß wir die eine Niere entfernen dürfen, wenn die andere als funktionell leistungsfähig erkannt worden, auch wenn sie sich nicht als ganz intakt erweist. Wissen wir doch, daß die Anwesenheit der erkrankten Niere eine Schädigung des Schwesterorgans oft bedeutet (toxische Albuminurie), und daß letztere nicht selten nach Eliminierung des erkrankten Organes aus dem Körper zu vollständiger Norm zurückkehrt. Andererseits aber müssen wir auf Grund der vorliegenden Erfahrungen bei nachgewiesener funktioneller Minderwertigkeit der anderen Niere eine Nierenexstirpation auch ablehnen, selbst wenn die letztere anatomisch intakt erscheint.

Bevor wir in einem gegebenen Falle an die Aufgabe herangehen, die funktionelle Beschaffenheit jeder einzelnen Niere zu prüfen, müssen wir zuerst feststellen, ob die beiden Nieren zusammengenommen noch suffizient sind. Ist dies nicht der Fall, so kann ein chirurgischer Eingriff, der das schon nicht mehr ausreichende Nierenparenchym noch weiter vermindert, überhaupt nicht in Frage kommen.

Eine bestehende Niereninsuffizienz kann in sehr verschiedener Weise zum Ausdruck kommen. Wer mit kritischem Auge die Fälle betrachtet, der wird oft schon durch den klinischen Verlauf und die erschöpfende Untersuchung der 24stündigen Harnmenge auf funktionelle Störungen hingelenkt, die ein klares Bild von der funktionellen Minderwertigkeit beider Nieren geben.

Das Vorhandensein von Ödemen ist das in die Augen fallendste Symptom der Niereninsuffizienz. Die Ödeme zeigen an, daß die Nieren einer ihrer Funktionen, nämlich den Wassergehalt im Organismus zu regulieren, nicht mehr gerecht werden können. Mit der Wasserretention geht aber stets auch eine Retention der Salze einher (Koranyi), da die Ausscheidung der letzteren von der Wasserelimination abhängt. Diese Fälle sind, was das funktionelle Verhalten der Nieren anbetrifft, eindeutig. Auch das Vorhandensein urämischer Symptome läßt keinen Zweifel darüber bestehen, daß die entgiftende Funktion der Nieren sehr gelitten hat. Stets müssen wir auch eine genaue Untersuchung des Herzens vornehmen, da wir durch Senator wissen, daß der Ausfall an funktionierendem Nierenparenchym zu linksseitiger Herzhypertrophie führt.

Für sekretorisch minderwertig müssen wir nach Koranyi ferner die Nieren halten, die wie die chronischen Schrumpfnieren dauernd einen eiweißarmen, dünnen, an Menge vermehrten Urin ausscheiden, und zwar selbst auch dann, wenn dem Körper (z. B. durch Schwitzen) Wasser entzogen wird. Voraussetzung ist natürlich eine genügende Nahrungsaufnahme. Diese funktionell sehr geschädigten Nieren sind nicht mehr imstande, den Urin zu konzentrieren (Hyposthenurie), sie haben eben die Fähigkeit verloren, in ausreichender Weise die festen Bestandteile zu eliminieren, während ihre Wasser sezernierende Tätigkeit noch gut erhalten ist. Die funktionelle Minderwertigkeit dieser Nieren kommt durch eine niedrige molekulare Konzentration des Harns und, wie wir später sehen werden, auch durch den Gefrierpunkt des Blutes (ϑ) zum Ausdruck. Eine solche Niere würde nicht imstande sein, die Gesamtleistung zu übernehmen, ohne daß der Stoffwechsel darunter litte.

Auch die Verminderung der 24stündigen Harnmenge bei niedrigem spezifischen Gewichte trotz genügender Nahrungsaufnahme deutet mit Sicherheit auf insuffiziente Nieren hin.

Als ein Symptom der Niereninsuffizienz ist endlich auch die Verminderung der Reaktionsfähigkeit der Nieren auf veränderte Ernährungsbedingungen (Torpor renalis, H. Strauß) aufzufassen.

Kövesi und Roth-Schulz haben festgestellt, daß gesunde Nieren auf vermehrte Wasserzufuhr prompt reagieren, da sie sehr schnell einen vermehrten und verdünnten Urin ausscheiden, während Schrumpfnieren überhaupt nicht reagieren, oder nur mit einer verzögerten, wenig deutlich ausgesprochenen Verdünnung des Urins. Daß auch bei vermehrter Aufnahme von Kochsalz und Eiweißpräparaten (Gluton) die Nieren in ganz analoger Weise reagieren, hat Strauß nachgewiesen, der durch seine Versuche zeigte, daß gesunde Nieren sehr bald einen kochsalzreichen bezw. harnstoffreichen Urin ausscheiden, daß sich aber bei

Schrumpfnieren diese Reaktion verzögert. Auf den Versuchen von Kövesi und Roth-Schulz hat Albarran eine neue Methode der Nierenfunktionsbestimmung (»Verdünnungsversuch«) aufgebaut (s. gegen Ende des Kapitels).

Wir sehen also, daß die eingehende klinische Beobachtung uns in zahlreichen Fällen ein sicheres Urteil über das funktionelle Verhalten beider Nieren zusammengenommen gewinnen läßt. Führt die klinische Beobachtung nicht zum Ziel, dann müssen wir die Kryoskopie des Blutes zu Rate ziehen.

Aber so wichtig auch in einem gegebenen Falle die Feststellung ist, daß die Nieren in Summe suffizient sind, so dürfen wir gleichwohl niemals auf Grund dieser Kenntnis allein eine Nierenexstirpation vornehmen, sondern wir müssen erst prüfen, in welchem Verhältnis sich jede der Nieren allein an der von ihnen beiden zusammen geleisteten Arbeit beteiligt, d. h. wir müssen die Funktion jeder einzelnen Niere prüfen, um auf diese Weise zu erfahren, ob nicht etwa die zu exstirpierende Niere zur Erhaltung der Suffizienz unbedingt notwendig ist, so daß ihre Exstirpation absolut kontraindiziert ist.

Die Methoden, die dies ermöglichen, verdanken wir Casper und P. Friedrich Richter, die feststellten, daß »der gleichzeitig aus den beiden gesunden Nieren getrennt aufgefangene Urin zwar nicht immer an Menge gleich sei, wohl aber annähernd die von den beiden Nieren geleistete Arbeit, da sich ihr Harn in Bezug auf den Harnstoffgehalt, den Salzgehalt und in bezug auf die molekulare Konzentration ($\triangle$) annähernd gleich verhält«. Dieses Gesetz, das allgemeine Anerkennung gefunden hat, gibt uns also Vergleichswerte an die Hand, durch welche wir erfahren, wie sich die beiden Nieren der zu leistenden Arbeit gegenüber verhalten, ob sie beide die gleiche Arbeit in derselben Zeit leisten, oder ob die eine der anderen gegenüber erheblich zurücksteht.

Bevor ich die Methoden behandle, die uns durch Vergleichswerte einen Schluß auf das funktionelle Verhalten beider Nieren zueinander gestatten, möchte ich noch kurz auf den Wert der Methoden eingehen, die es herausbringen sollen, ob die beiden Nieren in Summe suffizient sind oder nicht.

Alle Methoden, welche durch physikalisch-chemische Analyse des aufgefangenen Blasenurins diese Aufgabe lösen sollten, haben versagt und sind wohl von den meisten Autoren verlassen worden. Denn die bestimmten Mengen der ausgeschiedenen Stoffe gestatten uns wohl einen Schluß auf die von den beiden Nieren geleistete Arbeit, sie sagen aber nichts darüber aus, ob die geleistete Arbeit auch der jedesmal gestellten Aufgabe entspricht, ob es nicht trotz der anscheinend genügenden Mengen der ausgeschiedenen Stoffe doch zu einer Retention im Körper gekommen ist. Selbst sorgfältigst vorgenommene Stoffwechselbestimmungen können, wie v. Noorden und Vogel gezeigt haben, zu Irrtümern führen. Aus diesem Grunde

ist auch der molekularen Konzentration des Gesamtharns ($\triangle$), gemessen durch die Gefrierpunktserniedrigung (Kryoskopie), für sich allein keine Bedeutung beizulegen.

Von größerem Wert hingegen für den Nachweis, ob beide Nieren zusammengenommen suffizient sind oder nicht, hat sich die Kryoskopie des Blutes erwiesen, die eine Retention von Stoffen, die durch die Nieren ausgeschieden werden sollten, im Blute nachweist.

Die Einführung der Kryoskopie des Blutes sowie auch die des Harns in die Medizin ist das Verdienst v. Koranyis, der die Arbeiten van t'Hoffs und Dresers der funkionellen Nierendiagnostik nutzbar machte. Unter den Chirurgen war es vor allem Kümmell, der auf die Bedeutung der Kryoskopie des Blutes für die Indikationsstellung in der Nierenchirurgie hinwies.

Van t'Hoff fand, daß gelöste Stoffe in ihren Lösungen denselben osmotischen Druck ausüben, welchen sie bei gleicher Temperatur und gleichem Volumen als Gase ausüben würden. Da nun der osmotische Druck in direktem Verhältnis zur Zahl der gelösten Moleküle steht, d. h. zur molekularen Konzentration, und letztere wiederum proportional der Gefrierpunktserniedrigung ist, so besitzen wir in der Gefrierpunktsbestimmung auch ein Maß für den osmotischen Druck. Dreser hat diese Gesetze auf die Nierentätigkeit bezogen, die er als einen osmotischen Vorgang ansieht. Er schreibt den Nieren die Aufgabe zu, den osmotischen Druck des Blutes herabzusetzen, und hierdurch erklärt er auch die Verschiedenheit der molekularen Konzentration des Blutes und des Harns. Bei ungestörter Nierenfunktion ist $\triangle > \delta$ ($\triangle$ bedeutet die Gefrierpunktserniedrigung des Harns, δ die des Blutes.

Unter physiologischen Bedingungen ist die molekulare Konzentration des Blutes immer die gleiche, infolgedessen ist auch der Gefrierpunkt des Blutes (δ) eine konstante Größe, nämlich $-0{,}56^0$ C. Schwankungen zwischen von $-0{,}55^0$ bis $-0{,}57^0$ liegen noch in der physiologischen Breite. Sinkt der Gefrierpunkt des Blutes tiefer unter den des destillierten Wassers, so daß δ — 0,58 und größere Werte bis $-0{,}65^0$ annimmt, so müssen wir aus der stärkeren Konzentration des Blutes schließen, daß die Nieren ihrer Aufgabe nicht mehr genügen, daß ihre Eliminationsfähigkeit gelitten hat. Ferner ist stets im Auge zu behalten, daß $\delta = -0{,}56^0$ nur einen Schluß auf das funktionelle Verhalten beider Nieren zusammengenommen zuläßt; über das anatomische Verhalten der Nieren sagt der normale Gefrierpunkt des Blutes nichts aus.

Es ist trotz $\delta = -0{,}56^0$ wohl möglich, daß entweder eine Niere erheblich erkrankt ist, oder daß auch beide Nieren — dann natürlich nur in geringem Maße — erkrankt sind. Im letzteren Falle würden nur beide Nieren zusammengenommen

noch soviel sezernierendes Parenchym besitzen, um die Suffizienz zu erhalten. Eine Niere allein würde die zu leistende Arbeit nicht bewältigen können.

So einwandsfrei auch die theoretische Grundlage der Kryoskopie erscheint, so würde es doch in vielen Fällen verhängnisvoll für den Patienten sein, wollten wir der für δ gefundenen nackten Zahl die alleinige Entscheidung überlassen, ob die beiden Nieren in Summe suffizient sind oder nicht. Denn es ist sehr wohl möglich, daß $\delta = -0{,}56^0$ gefunden wird, und daß gleichwohl trotz Retention von Zerfallsprodukten im Blute der Gefrierpunkt durch eine gleichzeitig bestehende Hydrämie, die sich so häufig bei erkrankten Nieren einstellt, antagonistisch beeinflußt wird; infolgedessen kann der gefundene Wert für δ die trotzdem bestehende Nierensuffizienz nicht zum Ausdruck bringen. Andererseits muß auch berücksichtigt werden, daß die molekulare Konzentration des Blutes bei verschiedenen Affektionen (bei pulmonalen Erkrankungen, bei Kohlensäureüberladung des Blutes, bei inkompensierten Herzfehlern, Diabetes mellitus, Abdominaltumoren) erhöht gefunden werden kann, ohne daß eine Niereninsuffizienz zu bestehen braucht.

Wir dürfen also den für δ gefundenen Wert nicht als bare Münze hinnehmen, sondern müssen in einem jeden Fall unter Berücksichtigung der Nahrungs- und Wasseraufnahme eine möglichst gründliche Untersuchung des Patienten vornehmen, um etwa vorhandene, die molekulare Konzentration des Blutes beeinflussende Erkrankungen auszuschließen, ehe wir dem für δ gefundenen Werte trauen dürfen. Vor allem ist besondere Vorsicht dem normal gefundenen Wert von δ gegenüber am Platze, da es besonders schwierig ist, die antagonistisch wirkenden Fehlerquellen immer mit Sicherheit auszuschalten. Aus diesem Grunde sollte auch niemals von dem normalen δ allein unser chirurgisches Handeln abhängig gemacht werden.

Weniger leicht können uns aber die Momente entgehen, welche eine Erhöhung der molekularen Konzentration des Blutes herbeiführen; daher dürfen wir auch den erhöhten Gefrierpunktzahlen einen diagnostischen Wert zusprechen.

Kümmell, Vogel und andere Chirurgen halten eine Nephrektomie für kontraindiziert, wenn wiederholte, unter allen Kautelen ausgeführte Blutuntersuchungen immer wieder für δ Werte von $-0{,}60^0$ und darunter (d. h. noch tiefer unter 0) ergeben.

Selbst bei dieser Einschränkung ihres Anwendungsgebietes darf die Kryoskopie des Blutes für die funktionelle Nierendiagnostik nicht gering angeschlagen werden.

Die Methoden, durch die wir funktionelle Vergleichswerte erhalten, indem wir die Funktion einer jeden Niere für sich allein an den von ihnen gleichzeitig produzierten Harnen prüfen, basieren auf dem schon erwähnten Casper-Richterschen Gesetz.

Es kommen für die Praxis folgende funktionelle Methoden in Betracht.

1. Die Kryoskopie der getrennt aufgefangenen Nierenharne. Elektrische Leitfähigkeit der Nierenharne.
2. Der Verdünnungsversuch (Albarrans experimentelle Polyurie).
3. Die Phloridzinprobe (Casper und Richter).

Vor Prüfung der Nierenfunktion ist stets die Nahrungs- und Flüssigkeitszufuhr zu regeln. Ferner ist in jedem einzelnen Fall darauf zu achten, ob nicht etwa das funktionelle Ergebnis reflektorisch durch den Ureterenkatheterismus beeinflußt wird.

1. Die Kryoskopie der getrennten Nierenharne. Auf die Bedeutung dieser funktionellen Methode haben besonders Casper und Richter hingewiesen, die sie sehr empfehlen. Bei Bewertung des gefundenen $\triangle$ muß natürlich die Flüssigkeitsaufnahme berücksichtigt werden, da bei gesteigerter Wasseraufnahme sich $\triangle$ immer mehr dem Gefrierpunkt des destillierten Wassers nähert, und da umgekehrt bei Wasserentziehung $\triangle$ bis $-2{,}3^0$ und darüber wächst. Das normale $\triangle$ liegt zwischen $-1{,}3$ und $-2{,}3^0$ C unter dem des destillierten Wassers. Erhebliche Differenzen der beiden $\triangle$ der gleichzeitig getrennt aufgefangenen Nierenharne geben einen sehr wichtigen diagnostischen Fingerzeig; denn die zahlreichen durch Nephrektomie gewonnenen Präparate haben gelehrt, daß einem abnorm niedrigen $\triangle$ immer eine Niere entspricht, die nur über ein sehr vermindertes Quantum sekretionsfähigen Parenchyms noch verfügt. 10—20 ccm frischer Harn sind für eine Untersuchung mit dem Beckmannschen Gefrierapparat erforderlich.

Die Loewenhardtsche Meßbrücke, mit dem die elektriche Leitfähigkeit der Nierenharne bestimmt wird, und die nur 1 ccm Harn erfordert, kann den Beckmannschen Apparat ersetzen, da die elektrische Leitfähigkeit und die Kryoskopie in Relation stehen.

2. Die funktionelle Methode der experimentellen Polyurie Albarrans basiert auf dem Verdünnungsversuch von Kövesi und Roth-Schulz (S. 221), der gezeigt hat, daß die Akkomodationsbreite der erkrankten Niere gegenüber der der gesunden gelitten hat. Die kranke Niere ist nicht imstande, sich auf vermehrte Wasserzufuhr einzurichten; sie reagiert auf dieselbe gar nicht oder nur im geringen Maße und verspätet, während die gesunde Niere sehr prompt der ihr gestellten größeren Aufgabe sich akkomodiert, was durch das schnelle Eintreten der Polyurie zum Ausdruck kommt. Die für die Praxis vereinfachte Technik der experimentellen Polyurie besteht darin, daß man den Patienten 400—600 ccm Mineralwasser trinken läßt, hierauf den doppelseitigen Ureterkatheterismus ausführt und mehrmals hintereinander die Mengen der gleichzeitig aufgefangenen, halbstündlichen Harnportionen miteinander vergleicht, um den Beginn, die Höhe und die Dauer der Polyurie zu bestimmen. Nach Albarran beginnt bei gesunden Nieren die Harnmenge in der ersten halben Stunde zu steigen; dieselbe erreicht in der dritten

halben Stunde den Höhepunkt und kehrt in der vierten halben Stunde zur Norm zurück. Außerdem werden die Gefrierpunkte der gleichzeitig aufgefangenen Harnportionen miteinander verglichen. Albarran fand bei gesunden Nieren stets ein Sinken der molekularen Konzentration, gewöhnlich proportional dem Ansteigen der Harnmenge, während sich bei kranken Nieren um so kleinere Schwankungen im Werte von $\triangle$ zeigten, je erkrankter die Nieren waren.

3. Die Phloridzinmethode. Auf der Eigenschaft des Phloridzin, nach subkutaner Einverleibung einen vorübergehenden Nierendiabetes zu erzeugen, basiert die von Casper und Richter ausgearbeitete funktionelle Methode. Die Autoren stellten fest, daß »auf Phloridzin beide gesunde Nieren zu gleicher Zeit annähernd dieselbe Zuckermenge abscheiden«. Sie sind ferner der Ansicht, daß ein Ausfall sezernierenden Parenchyms sich in verringerter Zuckerausscheidung ausdrücke, daß also »die Größe der Zuckerausscheidung proportional sei der Menge vorhandenen funktionstüchtigen Nierenparenchyms«.

Gegen die Phloridzinmethode sind von vielen Seiten Bedenken erhoben worden. Albarran, Israel, Kapsammer und andere wiesen darauf hin, daß man bei Gegenüberstellung von Vergleichswerten, die nicht die absoluten Zuckermengen sondern nur den Prozentgehalt an Zucker wiedergeben, zu falschen Ergebnissen kommen müsse, da bei eintretender Polyurie auf der Seite der gesunden Niere diese irrtümlich für die schlechter funktionierende gehalten würde.

Auch die von Casper angenommene Beziehung zwischen der Größe der Zuckerausscheidung und der Menge des vorhandenen funktionsfähigen Nierenparenchyms wird von vielen Autoren bestritten.

Bemerkenswert ist ferner, daß bei parenchymatöser Nephritis »normales, ja sogar verfrühtes Auftreten der Phloridzinreaktion festgestellt wurde« (Kapsammer).

Kapsammer legt nur auf den Zeitpunkt des Auftretens des Zuckers Wert. Erscheint nach 0,01 g Phloridzin der Zucker 12—15 Minuten post injectionem, so hält Kapsammer die Nierenfunktion für normal; erscheint der Zucker erst nach 20—30 Minuten, so hält er die vorliegende Funktionsstörung für reparabel; bei weiterer Verspätung in der Zuckerausscheidung nimmt Kapsammer eine irreparable Funktionsstörung an. Auch diese Modifikation hat zahlreiche Gegner gefunden.

Aber trotz der vielen Einwendungen kommt der Phloridzinmethode in Verbindung mit dem Ureterenkatheterismus doch eine diagnostische Bedeutung zu. Erhebliche Differenzen in den Vergleichswerten gestatten einen Schluß auf das funktionelle Verhalten der Nieren. Auch ein sehr verspätetes Eintreten der Reaktion weist auf gestörte Funktion hin.

Die Phloridzinlösung wird durch Kochen unmittelbar vor dem Gebrauch sterili-

siert. Um jeden Wasserverlust zu vermeiden, wird die Lösung im Moment des Aufkochens von der Flamme entfernt. Von einer 1%wässrigen Lösung wird 1 ccm subkutan am Unterarm injiziert. Da beim Erkalten der Lösung das Phloridzin ausfällt, muß das zu injizierende Quantum warm in die Spritze aufgezogen werden. Erst nachdem die Harnentleerung aus beiden Kathetern in Gang gekommen ist, erfolgt die Phloridzineinspritzung.

Gewöhnlich setzt die Glykosurie 15—30 Minuten post injectionem ein und hält etwa 3 Stunden an. Casper empfiehlt die Untersuchung in der Zeit von 30 Minuten bis 1 Stunde post injectionem vorzunehmen.

Tritt nach der Injektion keine Glykosurie ein, so ist dieselbe nach einigen Tagen mit der doppelten Dosis zu wiederholen. Aus dem Fehlen der Zuckerausscheidung schließt Casper auf einen erheblichen Grad von Nierenstörung.

4. Die Indigkarminprobe (Chromokystoskopie) nimmt allen funktionellen Methoden gegenüber, bei denen gleichfalls eine fremde Substanz dem Körper einverleibt wird, um aus der Art ihrer Ausscheidung einen Schluß auf das funktionelle Verhalten der Nieren zu ziehen, eine Sonderstellung ein. Denn schon Heidenhain hat nachgewiesen, daß das Indigkarmin (indigoschwefelsaures Natron) denselben Ausscheidungsgesetzen folgt, wie die Harnsalze. Die Indigkarminprobe ist also eine physiologische Probe; wir brauchen daher nicht zu fürchten, daß durch die Einführung des Indigkarmins in den Organismus die Nierentätigkeit in pathologischer Weise beeinflußt wird, was von vielen Autoren dem Phloridzin zum Vorwurf gemacht wird.

Die Chromokystoskopie wurde im Jahre 1903 durch Voelcker und Joseph eingeführt. Das Verfahren besteht darin, daß man 20 ccm einer 0,4%igen Lösung von Indigkarmin unfiltriert und körperwarm intraglutäal einspritzt und den etwa 5—10 Minuten nach der Injektion aus den Ureteröffnungen herausspritzenden Harnstrahl mit dem Kystoskop beobachtet. Es muß ein bestimmtes Indigkarmin verwandt werden, das in Tablettenform von Brückner, Lampe & Co., Berlin zu beziehen ist. Die Indigkarmintablette wird in 20 ccm physiologischer Kochsalzlösung vollständig aufgelöst und hinterher kurz aufgekocht, damit kein Wasserverlust und auch keine Zersetzung eintreten.

Es muß ferner vermieden werden, kurz vor oder nach Indigkarmin Phloridzin zu injizieren, da die Farbenreaktion hierdurch beeinflußt wird. Bei klarem Urin muß die Kystoskopie sofort an die Injektion angeschlossen werden. Bei sehr eitrigge-trübtem Urin empfiehlt es sich jedoch, vor allem die Blase klar zu spülen, dann die Injektion vorzunehmen und hierauf erst nach einigen Minuten, während welcher Zeit die Blase, um sie rein zu erhalten, weiter gespült wird, die Untersuchung auszuführen.

Die Autoren empfehlen die Handhabung des Verfahrens noch in seiner ursprünglichen Form, ohne Anwendung des Ureterenkatheters, als einfache Chromokystoskopie. Sehr zweckmäßig ist der Vorschlag Voelckers, den Patienten acht Stunden vor Ausführung des Verfahrens dursten zu lassen, ihm namentlich Wasser und diuretische Getränke während dieser Zeit zu verbieten und höchstens einen Schluck Milch zu gestatten, damit der Harn sich stärker konzentriert und die Farbe bei jeder Ureterkontraktion in einer kleinen anstatt in einer großen Flüssigkeitsmenge ausgeschieden wird. Denn dadurch wird die Beobachtung sowohl erleichtert wie abgekürzt. Bei der Chromokystoskopie ist der Hauptwert weniger auf den Beginn der Ausscheidung, der erst zu berücksichtigen ist, wenn er sich erheblich (etwa $^1/_4$ Stunde und länger) verzögert, als auf die Intensität der Farbe und die Konfiguration des Harnstrahles zu legen.

Zunächst bietet die Inspektion des farbigen Harnstrahls den Vorteil, daß man die Aktion der Nieren ohne Anwendung des oft störenden, Polyurie oder Anurie auslösenden Ureterkatheters physiologisch beobachten kann. Sie ermöglicht ferner auch dann eine funktionelle Nierendiagnostik zu treiben, wenn infolge pathologischer Verhältnisse die Ureteröffnungen nicht auffindbar, z. B. durch Geschwüre, Geschwülste oder entzündliche Prozesse, verdeckt sind. Namentlich bei Blasentuberkulose, Prostatahypertrophie und Geschwülsten der Blase hat die Methode einen großen explorativen Wert zur Auffindung der Ureterenlumina und Beobachtung der Ureteraktion. Auch bei Kindern, bei denen der Ureterenkatheterismus nicht in Frage kommen kann, ist die Indigkarminprobe ohne Konkurrenz.

Aber die Methode hat auch zweifellos einen hohen funktionellen Wert in solchen Fällen, wo der Ureterenkatheterismus gut anwendbar ist. Sie vermag vielfach die klinische Situation auf einfache und markante Weise zu klären, wenn man das Verfahren mit der nötigen Kritik handhabt. Man muß sich stets vor Augen halten, daß einerseits kleine, umschriebene Krankheitsherde der Niere, welche nicht durch toxischen Einfluß oder kollaterale Gefäßstörungen einen störenden Einfluß auf das gesamte Nierenparenchym ausüben, keine Änderung der typischen Farbstoffsekretion hervorrufen. Es kann z. B. in der Niere ein kleiner, umschriebener Tumor oder eine erst beginnende Tuberkulose ansässig sein, ohne daß der blaue Harnstrahl, welcher sich normalerweise in regelmäßigen Zeitabständen aus den Ureteröffnungen entleert, eine Abweichung erleidet. Andererseits kann die fehlende Farbstoffsekretion durch eine im Augenblick der Untersuchung bestehende, aber doch vorübergehende Verstopfung des Harnleiters, durch eine passagere Behinderung der Ureteraktion veranlaßt werden, es kann also dem mangelhaften Harnstrahl eine immerhin noch funktionstüchtige Niere entsprechen. Mit der nötigen Kritik gehandhabt, bringt die einfache

Methode, die funktionelle Anomalien aufdecken soll, in sehr vielen Fällen die gewünschte Aufklärung.

Was den Sekretionstypus bei gesunden Nieren anbetrifft, habe ich das Erforderliche in dem Abschnitt »Die Ureteraktion« (S. 110) gesagt. An dem tiefblau gefärbten Strahl, der mit einer gewissen Kraft aus dem Ureterostium herausgeschleudert wird, lassen sich die verschiedenen Phasen der Entleerung recht deutlich wahrnehmen. Die normale Form des gefärbten Strahles wird durch Tafel Nr. 48 (s. auch S. 160) illustriert. Das Maximum der Farbstoffausscheidung erfolgt etwa $^1/_2$—1 Stunde post injectionem; die Ausscheidung ist nach etwa 13 Stunden beendet.

Die zur Beobachtung kommenden Abweichungen von dem normalen Typus sind in diagnostischer Hinsicht von Bedeutung. In Fällen von Polyurie werden die Pausen kürzer; in extremen Fällen werden sie ganz vermißt, so daß man einen kontinuierlichen Strom aus der Uretermündung sich ergießen sieht, der rhytmische Verstärkungen zeigt (Voelcker). Albarran machte darauf aufmerksam, daß bei Dilatation des Ureters der Typus der stoßweisen Entleerung des Harns in Form eines Spritzers verloren geht, und daß nur ein kraftloses, kontinuierliches Abfließen wahrgenommen wird. Wiederholt konnte ich bei tief unten im Ureter liegenden Steinen einen äußerst dünnen, feinen Strahl beobachten, der ungefärbt sich leicht der Beobachtung entziehen kann.

Die Bedeutung der Methode für die einzelnen Krankheitsgruppen ist etwa folgende:

1. Nierentuberkulose verrät sich chromokystoskopisch, sobald eine gröbere Zerstörung der Niere Platz gegriffen hat, z. B. ein größerer Käseherd, eine Kaverne, besteht. Durch sie ist das übrige Parenchym der Niere so toxisch vergiftet, daß es keine oder nur ganz unbedeutende Farbstoffsekretion leistet, deren Differenz gegenüber der gesunden Seite ganz offensichtlich ist. Wir erfahren also in diesen Fällen nicht nur den Sitz der Erkrankung, sondern gleichzeitig gewinnen wir durch die prompte und intensive Indigkarminausscheidung der anderen Niere die Sicherheit, daß dieselbe auch die Arbeit des Schwesterorgans zu übernehmen imstande sein wird. Eine ganz geringfügige Ulzeration der Papillenspitze, eine Nierentuberkulose im allerersten Beginn, kann aber mit normaler Farbstoffausscheidung einhergehen; deshalb ist in derartigen Fällen der Ureterkatheter nicht zu umgehen.

2. Hydronephrosen werden leicht mit Hilfe der Chromokystoskopie ermittelt und der renale Ursprung von unbestimmten, kystischen Geschwülsten der Bauchhöhle erkannt. Bei ihnen fehlt die Nierenfunktion vollkommen, oder es wird höchstens eine dünne, meergrüne Farbe ausgeschieden.

3. Pyonephrosen lassen sich ebenfalls leicht mit Hilfe der Chromokystoskopie erkennen, weil die Farbstoffsekretion in diesen Nieren zumeist ganz erloschen ist. Nur muß man wissen, daß auch infektiöse Nephritiden und Pyelitiden die Sekretion vermissen lassen. Es gehört deshalb zur diagnostischen Feststellung der Pyonephrose neben dem Aussetzen der Farbstoffsekretion noch der Nachweis, daß die erkrankte Niere größere und gröbere Eitermengen liefert.

4. Nierensteine. Für den Nachweis von Konkrementen hat sich mir die Chromokystoskopie als ein sehr feines Reagens erwiesen. Sie macht sowohl auf Steine aufmerksam, welche mechanisch die Ureteraktion behindern und nur einen feinen, dünnen Harnstrahl neben sich passieren lassen, als auch auf solche Konkremente, welche fest eingekapselt in der Niere sitzen. Die letzteren verursachen eine Fremdkörperreizung des gesamten Organs und schädigen auf diese Weise die Funktion. Namentlich wird bei Verdacht auf Nierensteinerkrankung die Diagnose geklärt, sobald sich Gelegenheit bietet, die Untersuchung im Kolikanfall auszuführen. Eine normale Funktion spricht mit großer Wahrscheinlichkeit gegen Nierensteine, weil während eines Kolikanfalles entweder der Ureter vollkommen verschlossen oder die Niere durch entzündliche Schwellung momentan geschädigt ist, worauf Joseph gelegentlich einer Demonstration in der Hufelandgesellschaft (Berlin 1910) hingewiesen hat.

5. Tumoren der Niere. Die Hypernephrome der Niere verursachen meist erst spät eine Funktionsstörung. Sie drängen zunächst die Niere nur nach abwärts, ohne ihr Parenchym wesentlich zu beeinflussen. Die Niere sitzt so fest an dem oft gewaltigen Tumor, daß sie sich nicht bewegen und sich auch nicht um ihren Stiel drehen kann; daher kann sie auch keine Funktionsstörung erleiden. Erst wenn der Tumor stärker in das Parenchym einbricht und durch Blutungen den Ureter verstopft, kommt eine gröbere Funktionsstörung zum Ausdruck. Der Nachweis einer funktionellen Anomalie stützt in Fällen, in denen es nicht klar ist, ob ein palpatorisch nachgewiesener Tumor zur Niere gehört, die Diagnose Nierentumor. Voelcker warnt jedoch davor, aus einem völlig gleichmäßigen chromokystoskopischen Befunde auf beiden Seiten etwa den Schluß zu ziehen, daß der vorhandene Tumor kein Nierentumor sei.

6. Alle möglichen Arten der Ureterokklusion, z. B. durch versehentliche Ligatur, durch Tumoren wie das Uteruskarzinom, welches den Ureter umwächst (deshalb ist die Bedeutung der Methode für die großen Wertheimschen Operationen von den Gynäkologen häufig betont worden), durch entzündliche Prozesse usw. werden mit Hilfe der Chromokystoskopie leicht erkannt.

7. Was die Nephritiden anbetrifft, so hat sich die Indigkarminprobe bei der chronisch interstitiellen Schrumpfniere als brauchbar erwiesen. Diese Nieren haben, wie schon früher ausgeführt wurde, die Fähigkeit eingebüßt, den Urin zu konzentrieren. Aus gleichem Grunde können sie auch den Farbstoff nicht konzen-

triert ausscheiden. Bei der parenchymatösen Nephritis (Glomerulonephritis) hingegen spielt sich die Farbstoffausscheidung oft wie bei normalen Nieren ab.

Aus dieser Zusammenstellung geht das eine mit Sicherheit hervor, daß das einseitige Ausbleiben des Indigkarminstrahles oder erhebliche Differenz in der Zeit der Ausscheidung und in der Intensität der Färbung der einen Seite gegen die andere auf die in ihrer Funktion erheblich gestörte Niere und somit auf die erkrankte von beiden Nieren hinweist. In vielen Fällen wird schon der durch die Chromokystoskopie erhobene Befund in Verbindung mit dem klinischen Bilde und einer genauen chemischen, bakteriologischen und physikalischen Untersuchung des Harns den Fall auch anatomisch aufklären; gelingt dies nicht, so ist der Ureterenkatheterismus nicht zu umgehen, um die Ursache der funktionellen Störung zu ergründen.

Wird hingegen auf beiden Seiten ein gleichmäßig gut gefärbter und auch ziemlich gleichzeitig erscheinender Strahl ausgeschieden, so ersehen wir daraus, daß beide Nieren gut funktionieren, erfahren aber nichts über den Sitz der Erkrankung, weil letztere noch zu keiner Funktionsstörung geführt hat. Auch das doppelseitige Ausbleiben der Färbung oder ein sehr verspätetes Eintreten einer nur sehr geringen Färbung beiderseits gibt dem Chirurgen keine Unterlage für das weitere Vorgehen. Ein solches Ergebnis der Indigkarminprobe weist aber mit Sicherheit auf eine zurzeit bestehende doppelseitige Funktionsstörung hin. Da wir in Unkenntnis darüber gelassen werden, ob beide Nieren erheblich erkrankt sind oder nur eine, während die andere durch Anwesenheit des erkrankten Schwesterorgans im Körper nur in ihrer Funktion beeinträchtigt wird, so müssen wir, ebenso wie vorher in den Fällen, bei welchen sich auf beiden Seiten eine tadellose Funktion ergeben hat, andere funktionelle Methoden zur Aufklärung heranziehen.

XV. Kapitel.

Die Blasenphotographie.

1. Die Photographierkystoskope von Nitze und Casper.

Die ersten brauchbaren Bilder aus dem Blaseninnern verdanken wir Nitze, dessen von der Firma Louis und H. Loewenstein fabriziertes Photographierkystoskop heute noch von keinem anderen Kystoskop an Leistungsfähigkeit übertroffen wird.

Das Nitzesche Photographierkystoskop, welches das kleine im extravesikalen Endteil des optischen Rohres schwebende, reelle Bildchen aufnimmt, ist 24 Charrière stark; es besitzt einen sehr lichtstarken optischen Apparat und eine größere Lampe

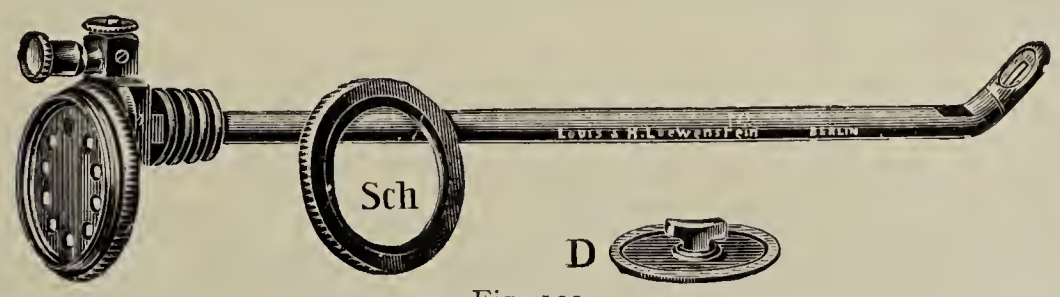

Fig. 110.

als die gewöhnlichen Kystoskope. Das Kystoskop trägt am äußeren Ende exzentrisch die kreisrunde, flache in Fig. 110 geöffnet wiedergegebene Kamera, deren Boden mit einer runden Öffnung versehen ist, die mit dem Lumen des optischen Apparates zusammenfällt. Dem Boden der Kamera liegt eine drehbare, kreisrunde Scheibe an, die nahe am Rande im Kreise herum 10 Löcher zeigt; dieselben sind derart angeordnet, daß sie bei Drehung der Scheibe der Reihe nach vor die vorher erwähnte Öffnung des Kamerabodens und somit auch vor die Öffnung der Optik treten. Das direkt unter dem Okular befindliche Loch der Scheibe deckt sich in der Figur mit der Öffnung des Kamerabodens, deren Ränder auch in dem Loche sichtbar sind. Die runde photographische Platte wird mit der lichtempfindlichen Schicht auf die durchlöcehrte Scheibe gelegt, worauf die Kamera mit dem in der Mitte mit einem Griff versehenen Deckel (D) bedeckt wird. Der letztere wird durch die ringförmige Schraubenmutter Sch

fixiert. Der Deckel und die durchlöcherte Scheibe sind durch einen Mechanismus derart verbunden, daß mit der Drehung des Deckels vermittelst seines Griffes auch die durchlöcherte Scheibe mit der ihr anliegenden Glasplatte folgt, so daß also in bequemer Weise die Möglichkeit gegeben ist, immer eine neue Stelle der lichtempfindlichen Schicht dem reellen Bildchen im optischen Rohr gegenüber zu stellen. Da die kreisrunde Scheibe 10 Löcher enthält, können zehn Aufnahmen hinter einander gemacht werden.

Das Okular des Kystoskopes liegt nicht in der Verlängerung der Achse des optischen Apparates — denn daselbst befindet sich die photographische Platte — sondern seitlich (Fig. 110) von der Kamera. Der optische Apparat und das Okular sind durch einen vierkantigen Riegel, der zwei rechtwinklige Prismen enthält, miteinander verbunden. Durch Vorschieben dieses Riegels (Fig. 111) gegen die Lichtung des optischen Rohres (Opt.) läßt sich das eine Prisma in das Rohr hinein verlagern.

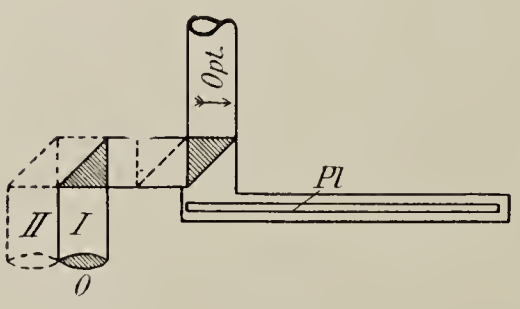

Fig. 111.

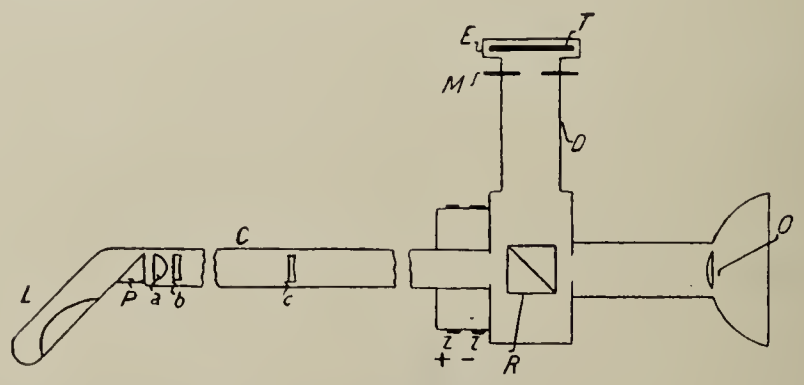

Fig. 112.

Das andere Prisma sitzt an dem Okularende des Riegels, und zwar hinter dem Okular (O). Wenn das erst erwähnte Prisma in die Lichtung des optischen Apparates (Opt.) getreten ist, werden die Lichtstrahlen zweimal um die Ecke gegen das Okular geworfen und wir sehen in die Blase. Der schraffierte Teil der Figur gibt diese kystoskopische Einstellung (I) wieder. Wird hingegen durch Herausziehen des beide Prismen enthaltenden Riegels das optische Rohr (Opt.) frei, dann fallen die Lichtstrahlen geradeaus auf die Glasplatte (Pl.). Der unterbrochen gezeichnete Teil der Figur demonstriert diese photographische Einstellung (II) des Riegels.

Auf die Technik der Blasenphotographie werde ich bei der Stereokystophotographie noch näher eingehen.

Von den sonst noch konstruierten Photographierkystoskopen möchte ich auf das von Casper angegebene hinweisen, welches gestattet das kystoskopische Bild photographisch aufzunehmen, während es gleichzeitig im Kystoskop beobachtet wird. Durch die während des ganzen Aktes ausgeübte Kontrolle des Auges sind wir in der Lage, bei der günstigsten Einstellung des Objektes den Momentverschluß der Kamera zu öffnen und das Bild zu fixieren.

Was die Konstruktion dieses Instrumentes anbetrifft, so gewinnen wir durch die Figur 112, die der Publikation (Monatsberichte für Urologie VIII. Bd., 5. Heft 1903) entnommen ist, einen Einblick in dieselbe. Diese Figur zeigt das optische Prinzip, nach dem das Kystoskop gebaut worden ist. »P ist das objektive Prisma, a und b sind die Objektivlinsen und c ist die das Bild umkehrende Linse. Am Okularende befindet sich ein Doppelprisma R, dem die Aufgabe zufällt, das Bild in der Richtung der Achse in gerader Linie zum Okular O durchtreten zu lassen, während das Bild gleichzeitig ungefähr im rechten Winkel abgelenkt wird und so zur photographischen Platte T gelangt«.

Das Rohr D enthält die mit einem Momentverschluß versehene Kassette E, die vier Aufnahmen hintereinander zu machen gestattet. Die photographische Kamera E ist um die Achse des Kystoskopschaftes drehbar, so daß sie bei jeder Einstellung des Kystoskopes »in einer für die Benutzung des Momentverschlusses geeigneten Stellung bleiben kann.« Das Okular O dient zur kystoskopischen Einstellung.

Durch Auswechseln der Kassette gegen ein zweites Okular kann das Photographierkystoskop in ein sehr brauchbares Demonstrationskystoskop umgewandelt werden. »Beide Beobachter sehen das Bild in fast gleicher Lichtstärke und zwar so wie bei jedem gewöhnlichen Kystoskop.« Das Instrument wird auch als Demonstrationskystoskop in der Stärke von 21 Charrière von der Firma W. A. Hirschmann, jetzt Reiniger, Gebbert und Schall-Berlin, angefertigt (S. 31).

2. Die Stereokystophotographie*) von S. Jacoby.

Daß die Blasenphotographien nicht in dem Maße den kystoskopischen Unterricht und die kystoskopische Diagnostik unterstützen, wie etwa die Kehlkopfbilder den laryngoskopischen Unterricht, ja, daß die Blasenphotographien oft ganz versagen, hat seinen Grund darin, daß wir mit einem Auge kystoskopieren, aber binokulär laryngoskopieren. Wir sind daher bei der Laryngoskopie wohl in der Lage bei dem ersten Blick in den Kehlkopf eine körperliche Vorstellung zu gewinnen. Im Besitze dieser körperlichen Vorstellung lernen wir leicht auch flächenhafte Bilder aus dem Kehlkopfinnern richtig deuten. Mit dem Nitzeschen Kystoskop hingegen kystoskopieren wir monokulär. Der Anfänger ist also gar nicht in der Lage von Objekten im Blaseninnern, die er noch niemals gesehen, ohne weiteres eine körperliche Vorstellung zu gewinnen, weil er dieselben, wie schon bemerkt, nicht anders, als nur mit einem Auge betrachten kann. Welche Schwierigkeiten daher das Erlernen der kystoskopischen Diagnostik verursacht, ist ja bekannt.

Ich habe zwei verschiedene Wege eingeschlagen, um die erwähnten Schwierig-

*) Das gesamte Instrumentarium wurde von der Firma Louis u. H. Löwenstein-Berlin angefertigt.

keiten zu beseitigen, die sich jedem, der die kystoskopische Diagnostik erlernen will, entgegenstellen. Auf dem einen Wege gelangte ich zur Konstruktion meines Stereokystoskopes (Seite 37), das zum ersten Male die binokuläre Besichtigung der Blase und zwar in einfachster Weise ermöglichte. Der andere Weg, der uns hier allein beschäftigen soll, führte mich zu der von mir begründeten und ausgebauten Stereokystophotographie, die Blasenbilder liefert, mit denen wir uns im Stereoskop vertraut machen können, um, mit der richtigen, körperlichen Vorstellung ausgerüstet, auch die Flächenbilder des Nitzeschen Kystoskopes schneller erfassen und körperlich deuten zu können.

Unter Hinweis auf meine Publikation »die Stereokystophotographie« (Centralblatt f. d. Krankheiten der Harn- und Sexualorgane XVI. Bd., 10. Heft 1905) und auf meinen in der Deutschen Gesellschaft für Chirurgie 1907 gehaltenen Vortrag möchte ich an dieser Stelle die wichtige Tatsache vorausschicken, daß die beiden stereoskopischen Objektive, entsprechend der kurzen Entfernung der Objektive vom Objekt und der Kleinheit der Objekte, erheblich näher aneinander liegen müssen, als die mittlere Augenentfernung (65 mm) beträgt. Aus Fig. 113 geht dies leicht hervor. Denn um eine stereoskopische Wirkung zu erzielen, ist es notwendig, daß der Winkel x, den die beiden Aufnahmepunkte mit dem Objekte bilden, eine bestimmte Größe hat.

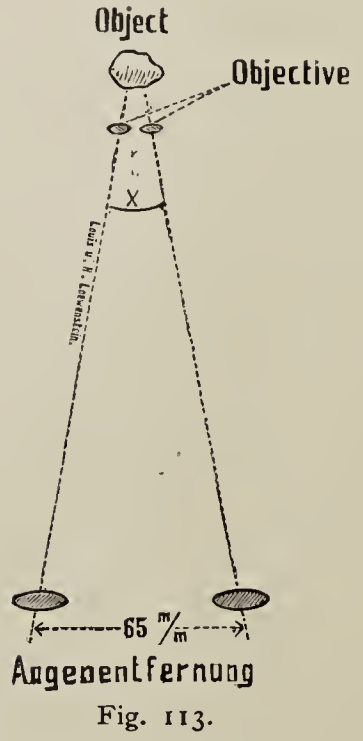

Fig. 113.

Es muß die Entfernung der Schenkel dieses Winkels voneinander etwa 65 mm — mittlere Augenentfernung — betragen.

Die Länge der Schenkel des Winkels entspricht der Entfernung des Auges von einem Gegenstande beim Betrachten desselben. Da wir uns nun bei der Aufnahme des Objektes in der Blase in einer viel kürzeren Entfernung vom Objekte befinden als beim Betrachten eines Gegenstandes mit den Augen, so müssen wir, um denselben stereoskopischen Eindruck zu erhalten, d. h. um das Objekt unter demselben Winkel x zu betrachten, die Objektive entsprechend näher zusammenbringen.

Meine Bemühungen, ein Instrument zu konstruieren, mit welchem es möglich wäre, von allen Teilen der Blasenhöhle — mögen die Objekte sich entfernt oder mögen sie sich nur sehr nahe vom Objektiv einstellen lassen — stereokystophotographische Aufnahmen herzustellen, deren Halbbilder gleichzeitig aufgenommen sind, waren ergebnislos.

Die Objekte, die nicht anders als aus nächster Nähe betrachtet werden können, wie die Umgebung des Orificium urethrae int., lassen sich nur durch ein Instrument

mit zwei Optiken stereokystophotographisch aufnehmen, dessen Objektive möglichst nahe aneinander liegen, weil sonst zwei so unähnliche Halbbilder entstehen, daß dieselben nicht zur Deckung gebracht werden können. In ganz besonderen Fällen aber — ich meine die durch das Kystoskop nur diaphanoskopisch wahrnehmbaren Objekte (z. B. den Sphinkter vesicae) — müßten die Objekte so nahe aneinander rücken, wie es sich in Wirklichkeit nicht ausführen läßt, weil die Entfernung der Objektivmitten voneinander kleiner sein müßte, als die Länge des kleinsten noch darstellbaren Objektivdurchmessers.

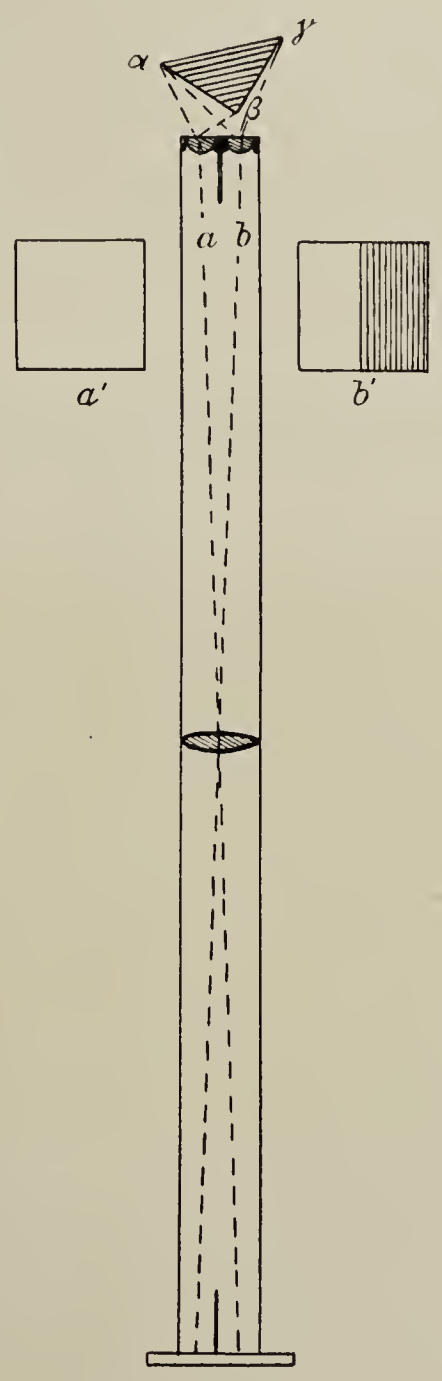

Fig. 114.

Für die eben geschilderten Fälle scheidet also ein System mit zwei Okjektiven ohne weiteres aus.

Für entfernter einzustellende Objekte hingegen genügt ein einziges binokuläres Instrument mit einem mittleren Objektivabstand,*) weil stets ein stereoskopischer Effekt erreicht wird, sobald die Entfernung des Objekts vom Objektiv mindestens viermal so groß ist als die Entfernung der Objektivmitten voneinander. Dies würde auch den Verhältnissen beim normalen Sehen entsprechen.

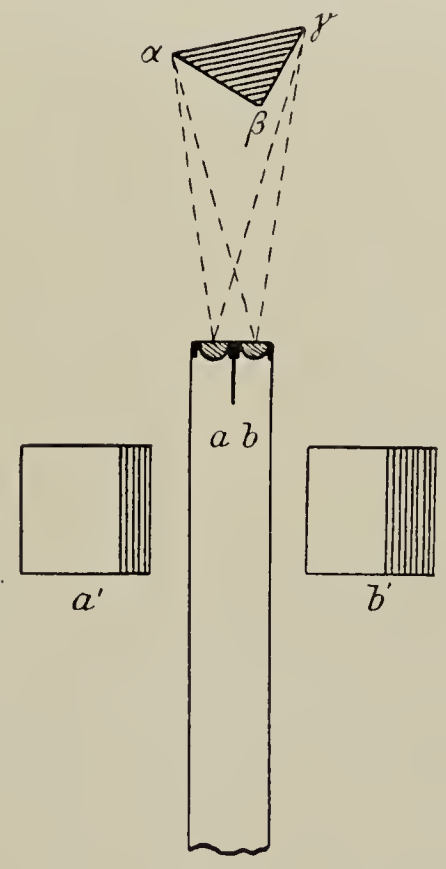

Fig. 115.

Die beiden Zeichnungen Fig. 114 und 115 illustrieren diese Verhältnisse in einfachster Weise. In Fig. 114 erhalten wir von dem sehr nahe eingestellten Objekt, dem dreiseitigen Prisma $\alpha\beta\gamma$ durch die Optik a das Halbbild a′, das nur die Fläche $\alpha\beta$ wiedergibt und durch die Optik b das Halbbild b′, welches die beiden Flächen $\alpha\beta$ und $\beta\gamma$ verkürzt zeigt, und welches außerdem die Kante β, zwischen beiden Flächen liegend, enthält. Diese beiden Halbbilder, von denen b′ wichtige Details bietet, welche in a′ gar nicht enthalten sind, sind einander so unähnlich, daß

*) Unter Objektivabstand ist die Entfernung der Objektivmitten (beider Objekte) voneinander zu verstehen.

eine stereoskopische Deckung unmöglich ist. Da wir in den Fig. 114 entsprechenden Fällen ein Objekt angenommen haben, das sich, wie die Umgebung des Sphinkters, kystoskopisch nur in nächster Nähe einstellen läßt, so bleibt als einziger Ausweg: die Objektive, d. h. die Objektivmitten, angepaßt ihrer Entfernung vom Objekte, noch weiter einander zu nähern, um auf diese Weise zwei ähnliche Halbbilder zu erzielen, die eine richtige stereoskopische Wirkung hervorrufen.

In Fig. 115 wurde ein Objekt angenommen, das sich beliebig entfernt einstellen läßt. Es kann daher stets, ohne den Objektivabstand ändern zu müssen, ein dem



Fig. 116.

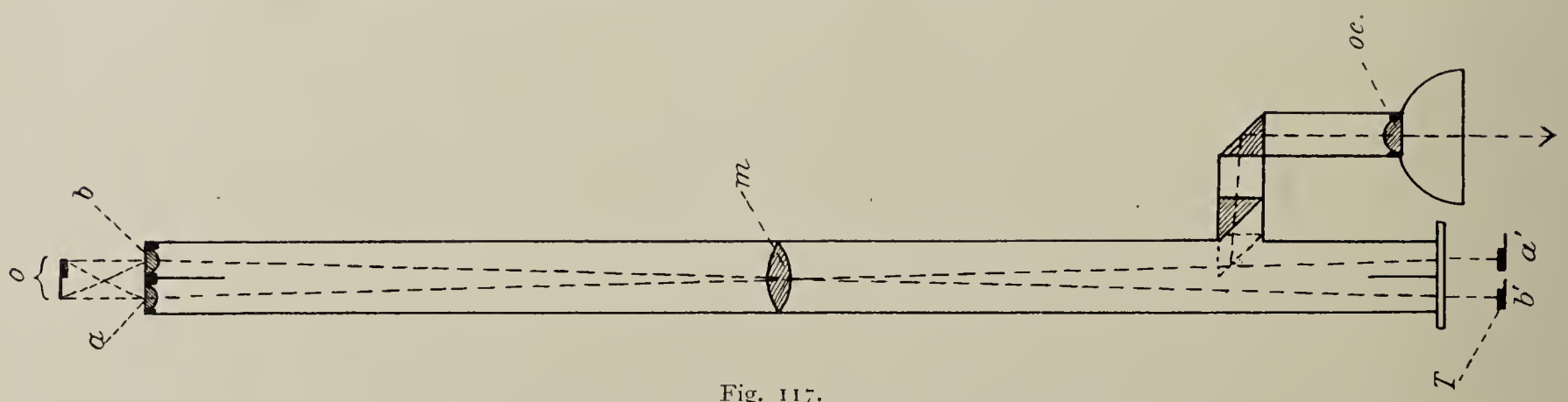

Fig. 117.

o bedeutet das Objekt. Die von diesem ausgehenden Lichtstrahlen gelangen, nachdem sie beide Objektive a und b passiert, zur Mittellinse m. Durch letztere werden die Strahlen gekreuzt auf die Platte T geworfen, auf der die beiden Bildchen in der Form und Anordnung b′ und a′ erscheinen. Durch das Vorhandensein nur einer Mittellinse und die dadurch bewirkte Kreuzung der Strahlen fallen die beiden Bildchen so angeordnet auf die Platte, daß sich ein nachträgliches Vertauschen der Bilder erübrigt. Das Okular (oc) ist so eingerichtet, daß die beiden Bildchen, die auf die Platte gelangen, vorher betrachtet werden können. Die Kassette gestattet fünf Doppelbilder auf einer Platte nacheinander aufzunehmen. Zur bequemen und scharfen Einstellung dieses Instrumentes wird gleichfalls der in Fig. 118 abgebildete Schlitten nach Auswechselung der Muffe L benutzt.

normalen Sehen ähnliches Verhältnis in der Entfernung der Objektive voneinander und ihrer Entfernung vom Objekte hergestellt werden. Wir erhalten infolgedessen zwei gleiche, ähnliche Halbbilder (a′ und b′), die nur in bezug auf die Lage der einzelnen Details zueinander different sind und somit die erforderlichen Eigenschaften für den stereoskopischen Effekt besitzen.

Für alle die Fälle, welche Fig. 115 entsprechen, bei denen wir also in der Lage sind, die Entfernungen der Objektive vom Objekt stets nach der Entfernung der Objektivmitten voneinander einzurichten, habe ich mein Photographier-Stereokystoskop (Fig. 116) konstruiert; dasselbe enthält eine neue optische Kombination, die durch Fig. 117 leicht verständlich wird.

In allen übrigen Fällen, bei denen wie in Fig. 114 nur die Möglichkeit vorliegt, das Objekt in nächster Nähe zu betrachten, und bei denen infolgedessen die Objektivmitten sehr nahe aneinander rücken müssen, empfiehlt es sich aus den vorher angeführten Gründen, die Aufnahme der Halbbilder zeitlich nacheinander vorzunehmen.

Die Verschiebung meines für diese letzteren Fälle konstruierten, mit einer stereoskopischen Kamera versehenen und nur ein Objektiv enthaltenden Photographier-Kystoskops läßt sich mit Hilfe des von mir angegebenen Schlittens (Fig. 118) in äußerst präziser Weise nach Teilen eines Millimeters ausführen. Der Schlitten ermöglicht es, daß die beiden Standorte des Objektivs — die beiden Aufnahmen

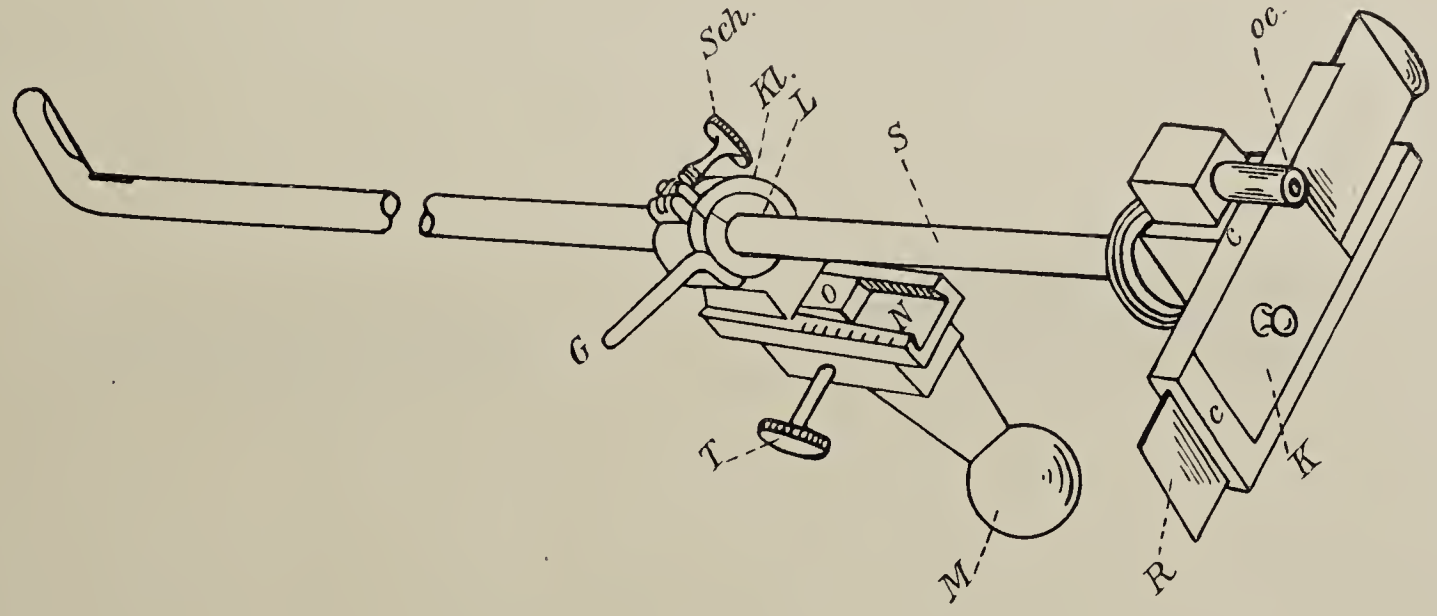

Fig. 118.

Der Schlitten (Fig. 118) ist durch ein Kugelgelenk in M mit dem Photographier-Stativ (Fig. 121) frei beweglich verbunden. In der mit einer Millimeter-Einteilung versehenen Rinne N kann mittelst des Zahntriebes T der Schlitten O nach vorn und hinten bewegt werden. Mit O fest verbunden ist die Klammer KL, die sich im Scharniergelenk öffnen und schließen läßt und durch die Schraubenvorrichtung Sch fest zusammengehalten wird. In der Klammer befindet sich das von der Muffe L umgebene Kystoskop, das mit einer Kassette versehen ist. OC ist das Okular; dasselbe befindet sich in Kystoskopierstellung.

gleichzeitig gedacht — stets so nahe aneinander gerückt werden können, wie es die kleinste noch in Betracht kommende Entfernung der Objektive vom Objekt erfordert. Da dieses Instrument auch für alle nur in Frage kommenden größeren Entfernungen ebenso genügt wie das Photographier-Stereokystoskop (Fig. 116), so können wir mit demselben allein alle stereoskopischen Blasenaufnahmen machen, mögen die Objekte sehr nahe oder mögen sie entfernt eingestellt sein. Es ist dies Instrument also ein stereoskopisches Universalphotographierkystoskop.

In allen den Fällen jedoch, wo es sich um Objekte handelt, die in dauernder Bewegung sind, wie stark pulsierende Tumoren, Harnleiterzysten, bietet das Photographier-Stereokystoskop mit zwei Objektiven durch die gleichzeitige Aufnahme der beiden Halbbilder einen ganz erheblichen Vorteil.

Einer wesentlichen Verbesserung meines Schlittens möchte ich noch gedenken. In seiner ursprünglichen Anlage gestattete er die beiden Aufnahmen nur räumlich hintereinander (und nicht nebeneinander) zu machen, wodurch die Objekte im Stereoskop stets um 90° aus ihrer wirklichen Lage verschoben werden (Tafel Nr. 15). Diesem Übelstande habe ich dadurch abgeholfen, daß das Kystoskop jetzt in einer exzentrisch und nicht wie früher in einer konzentrisch ausgehöhlten Muffe liegt. Die Muffe ist der kleine Hohlzylinder (Fig. 118 L), der das Zwischenglied zwischen Kystoskop und der Klammer KL des Schlittens bildet. Durch Drehung der exzentrischen Muffe L vermittelst ihres Griffes G wird das in derselben befindliche Kystoskop mitgedreht und gleichzeitig seitlich verschoben, so daß das Prisma zwei verschiedene, nebeneinanderliegende Standorte einnimmt. Da die Aufnahme der

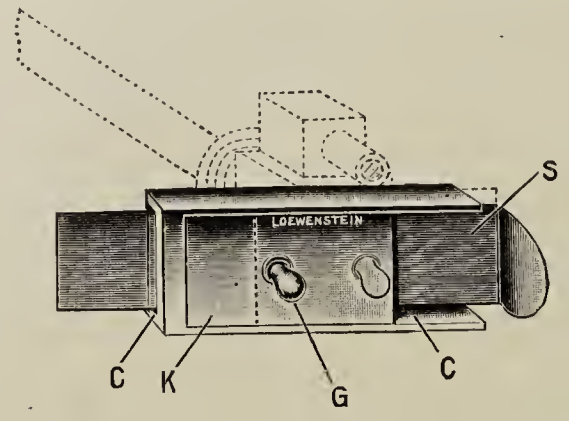

Fig. 119.



Fig. 120.

beiden Halbbilder jetzt räumlich nebeneinander erfolgt, unterscheiden sich die auf diese Weise gewonnenen stereoskopischen Bilder durch nichts von denen, deren Halbbilder gleichzeitig aufgenommen sind.

Die Kassetten des Universalphotographier-Stereokystoskops, deren Form die Figuren 119 und 120 wiedergeben, sind 4 cm lang, 2 cm breit und werden durch 8 cm lange Schieber (s. Fig. 119 u. 120), die einen kreisförmigen Ausschnitt (Fig. 120) besitzen, geschlossen. Das Größenverhältnis zwischen Kassette und Schieber ist ein derartiges, daß durch Verschieben der Kassette auf dem Schieber die auf der 28 mm langen Platte gewonnenen beiden Bildchen in eine solche Entfernung voneinander fallen, daß sie bei $4^1/_2$facher Vergrößerung annähernd in mittlerer Augenentfernung zueinander sich befinden. Die Kassette wird in die unterhalb des Okulars befindliche Kamera (Fig. 118 und 119) hineingesteckt, worauf dann der Schieber ganz an der Kassette vorbeigeschoben wird, bis sein angebogenes Ende den Rand der Kamera berührt (Fig. 119). Bei diesem Lageverhältnis von Kassette und Schieber zueinander wird das eine und zwar das rechte Halbbild gewonnen. Vor Aufnahme des zweiten, des linken Halbbildes wird das Kystoskop mit der Muffe L (Fig. 118) etwas nach links gedreht und die Kassette auf dem Schieber an den abgebogenen Rand des Schiebers herangeschoben. Diese neue Einstellung der Kassette ist in Fig. 119 punktiert angedeutet.

Der Gang einer stereokystophotographischen Aufnahme spielt sich in folgender Weise ab.

1. Einstellung der Stromquelle, und zwar sowohl für die Kystoskopie zum Zwecke der geeigneten Einstellung der aufzunehmenden Blasenpartie als auch für die photographische Aufnahme. Die letztere erfordert natürlich ein erheblich helleres Licht. Das Lampenfenster muß als hellweiß leuchtende Fläche unsere Augen fast blenden. Man gewinnt gewöhnlich den Eindruck, als wenn die Lampe bei weiterer Steigerung der Stromquelle durchbrennen müßte. Die beiden Standorte des Rheostatenschiebers werden durch Zeichen markiert.
2. Herrichtung und Füllung der Blase, so daß letztere ein absolut klares Medium enthält. Wenn möglich wird auch die männliche Blase mit 200 ccm Borlösung gefüllt.
3. Einführung des mit dem Schlitten schon armierten Kystoskopes.

Bei männlichen Individuen wird der Schlitten möglichst nahe an das distale Ende des Kystoskopes gerückt, bei weiblichen hingegen mehr gegen die Mitte des Kystoskopschaftes hin. Die exzentrische Muffe L (Fig. 118) umgibt das Kystoskop derart, daß die Berührungsstelle der beiden Muffehälften immer nach der Seite der freien Prismafläche gekehrt ist. Endlich wird das Kystoskop in bezug auf die Richtung der freien Prismenfläche gleich so in den Schlitten eingespannt, daß nach Einführung und Einstellung des Kystoskops die Kugel M nach unten gerichtet ist, so daß sie bequem von der ersten Klammer des Stativs gefaßt werden kann.

4. Nach Einstellung des aufzunehmenden Objektes hält der Kystoskopierende das Kystoskop unverrückt in der gewonnenen Einstellung, während ein Assistent die Stellung des Kystoskops durch das Stativ fixiert. Ist letzteres geschehen, so kann die Kystoskopeinstellung noch durch den Zahnbetrieb T und durch Drehen des Kystoskops um seine Längsachse korrigiert werden, da die Schraube stets nur locker angezogen bleibt.
5. Einschieben der Kassette in die Kamera.
6. Öffnen des Stromes und Einstellen des Rheostatenschiebers für die Photographie.
7. Herausziehen des Okularprismas aus dem optischen Apparat (Fig. 111 II).
8. Heranschieben des abgebogenen Endes des Kassettenschiebers bis an den Rand der Kamera (Fig. 119).
9. Schließen des Stromes auf 3—6 Sekunden je nach der Stärke der Lichtquelle (rechtes Halbbild).
10. Einstellung des Kystoskops für das II. (linke) Halbbild durch Drehen der exzentrischen Muffe an ihrem Griff in der Richtung um die Längsachse

des Kystoskops um $^1/_2$—1 mm nach links, indem wir den Berührungsspalt der beiden Muffehälften (L) dem Berührungsspalt der beiden Klammerhälften (KL) an der Schraubenvorrichtung nähern bzw. dieselben voneinander entfernen.

11. Einstellung der Kassette für das II. (linke) Halbbild, indem wir die Kassette an das abgebogene Ende des Schiebers heranschieben (in Fig. 119 punktiert angedeutet).
12. Schließen des Stromes auf 3—6 Sekunden.
13. Schließen der Kassette durch den Schieber, indem der Schieber langsam an der Kassette vorbei soweit aus der Kamera herausgezogen wird, bis sein kreisrunder Ausschnitt ganz sichtbar geworden ist. Hierauf wird die geschlossene Kassette zusammen mit dem Schieber aus der Kamera genommen. Damit sich hierbei die Kassette nicht öffnet, ist es zweckmäßig, mit der einen Hand den Kassettengriff G (Fig. 119) und mit der anderen das abgebogene Ende des Schiebers zu fassen.

Daß nach Fixierung des Kystoskops eine Erschütterung des Stativs und des Kystoskops vermieden werden muß, ist selbstverständlich. Die Entwicklung und Vergrößerung der Platten erfolgt in allgemein üblicher Weise. Die beiden Halbbilder müssen, wenn sie in der vorher beschriebenen Weise und Reihenfolge auf die Platte fallen, wie alle stereoskopischen Bilder in der Mitte auseinandergeschnitten und vertauscht werden, so daß das rechte Halbbild der Platte das linke auf dem Karton wird. Die Entfernung der beiden Halbbilder voneinander auf dem Karton muß so gewählt werden, daß zwei gleiche Punkte der Bilder 65—70 mm voneinander entfernt liegen.

Endlich ist, um die getreue Wiedergabe des im Kystoskop Erblickten zu erzielen, noch folgendes zu berücksichtigen.

Wenn bei Einstellung des Photographierkystoskops die Kassette horizontal von rechts nach links gelagert ist, so fallen auch die beiden Bildchen so nebeneinander, wie sie einzeln im Kystoskop erschienen sind, d. h. was im kystoskopischen Bilde oben, unten oder links usw. war, bleibt auch auf der Platte oben, unten oder links; bei jeder anderen Lagerung der Kassette hingegen fallen die Halbbilder mehr oder weniger gedreht zu der Lage ihrer Objekte im kystoskopischen Bilde auf die Platte.

War z. B. bei Einstellung des Kystoskops die Kassette vertikal gelagert, so fallen die beiden Bildchen nicht neben, sondern übereinander auf die Platte, und jedes Halbbildchen erscheint infolgedessen auf der Platte um 90° gedreht; dies darf beim Aufkleben der beiden Halbbilder auf den Karton nicht außer acht gelassen werden. Es ist daher notwendig, um das Objekt auch in der kystoskopisch erblickten Lage im Stereoskop wieder zu erhalten, nach Einstellung des Kystoskops durch eine kleine Skizze die Lage des Objekts im innern Gesichtsfelde festzulegen, nach der wir uns bei Herstellung der stereoskopischen Tafel richten können.

Da ferner bei Aufnahme der beiden Halbbilder leicht Irrtümer unterlaufen können, indem z. B. das linke Halbbild bei Einstellung der Kassette für das rechte Halbbild aufgenommen wird, so muß stets vor dem Aufkleben der Halbbilder geprüft werden, welches das linke und welches das rechte Halbbild ist, da bei Verwechslung der Halbbilder pseudostereoskopische Bilder entstehen, d. h. Bilder, bei denen das, was in Wirklichkeit vorn liegt, hinten erscheint. Wenn wir denselben Punkt in beiden Halbbildern ins Auge fassen, so wird dasjenige von den beiden Halbbildern als das linke auf den Karton geklebt, bei welchem jener Punkt dem linken Seitenrande des Halbbildes näher liegt. Wenn wir uns daraufhin die Tafel Nr. 13 ansehen, so können wir feststellen, daß im linken Halbbilde der punktförmige weiße Reflex dem linken Seitenrande näher liegt als es im rechten Halbbild der Fall ist.



Fig. 121. Stativ nach S. Jacoby.

Das in Fig. 121 abgebildete Stativ hat sich mir außerordentlich bewährt, und zwar nicht allein bei photographischen Aufnahmen, sondern auch in allen Fällen, in denen ein Stativ unentbehrlich ist, wie bei Demonstrationen im kystoskopischen Unterricht, beim Fixieren des Ureterkystoskops während des Auffangens des Nierenharns, oder wenn die Aktion einer Uretermündung mehrere Minuten hindurch beobachtet werden muß.

Ich habe die Klammer Kl so geformt, daß sich das Stativ an jedem Untersuchungsstuhl, mögen dessen Stangen rund oder kantig sein, befestigen läßt. Die einzelnen Teile des Stativs können in allen nur möglichen Richtungen einander genähert und voneinander entfernt werden; a läßt sich in jeder Höhe auf b befestigen und c läßt sich beliebig b nähern; endlich aber gestatten die Gelenke der Stange c die Einstellung des Kystoskopes noch zum Schluß in bequemster Weise beliebig zu korrigieren.

In Fig. 121 trägt das oberste Gelenk das Endstück zum Fixieren der gewöhnlichen Kystoskope, das bei photographischen Aufnahmen durch den Schlitten ersetzt werden muß.

Sehr brauchbare Stative haben auch Stoeckel, Zangemeister, Lohnstein, Polano und Franz konstruiert.

XVI. Kapitel.

1. Einige Winke für die Handhabung des Stereoskopes bei Betrachtung meiner Tafeln.

Bei Beschreibung der einzelnen Tafeln habe ich schon Winke, die den Gebrauch des Stereoskopes betreffen, eingestreut. An dieser Stelle möchte ich zusammenfassend noch folgendes bemerken:

Die stereoskopischen Tafeln sind sämtlich ohne Korrigierapparat hergestellt. Sie geben daher die Details wie das Nitzesche Kystoskop in Spiegelumkehrung wieder. Durch Umkehren der Tafeln im Stereoskophalter, wodurch der unterhalb der Halbbilder befindliche Tafeltext oberhalb derselben zu stehen kommt, wird die Spiegelumkehrung ausgeschaltet. Da hierbei aber das rechte Halbbild nach links und das linke Halbbild nach rechts verlagert wird, so werden gleichzeitig die Seiten des Bildes vertauscht. Was in Wirklichkeit links in der Blase liegt, erscheint im stereoskopischen Bilde infolgedessen rechts und umgekehrt. Dies muß natürlich stets bei Betrachtung einer umgekehrt in den Stereoskophalter gesteckten Tafel berücksichtigt werden. Um nochmals zu rekapitulieren: es erscheinen durch Einstellen der Tafeln mit unterhalb der Halbbilder befindlicher Druckschrift die Bilder: seitenrichtig, aber in Spiegelumkehrung, hingegen bei oberhalb der Halbbilder befindlicher Druckschrift: ohne Spiegelumkehrung, aber seitenverkehrt. Eine Ausnahme hiervon bilden die beiden Tafeln Nr. 37 und 39; dieselben geben die Objekte im aufrechten Bilde und seitenverkehrt wieder, obgleich sich die Druckschrift unterhalb der Halbbilder befindet.

Man gewinnt die beste Beleuchtung bei stereoskopischer Betrachtung, wenn man von der Seite her das Licht auf die Tafel fallen läßt. Hierdurch wird auch das Entstehen der störenden Reflexe auf dem glänzenden Papier vermieden.

Beim Einstellen der Tafel muß der verschiebbare Bildhalter so lange den Stereoskopgläsern langsam genähert oder entfernt werden, bis das Bild scharf erscheint. Wenn es nicht sofort gelingt, die beiden Halbbilder zur Deckung zu bringen, ist es zweckmäßig, aus einer geringen Entfernung (etwa 10 cm) von den

Stereoskopgläsern durch das Stereoskop zu sehen. Es gelingt auf diese Weise schneller die beiden Halbbilder zu vereinigen. Das körperliche Bild erscheint hinter der schwarzen, kreisrunden Öffnung der Tafel.

Bei Betrachtung der Tafeln im aufrechten Bilde wird die anatomische Orientierung erheblich erleichtert, wenn wir der Tafel im Stereoskop die Richtung geben, welche die freie Fläche des Prismas (die dem Standort unserer Augen gleichzusetzen ist) während der Aufnahme eingenommen hat, ebenso wie wir auch bei Betrachtung einer Allee im Stereoskop das letztere horizontal halten, oder bei Besichtigung einer Wolkenaufnahme im stereoskopischen Bilde das Stereoskop nach oben richten.

Aus gleichem Grunde müssen wir auch bei Betrachtung von Tafeln, die den Blasenboden wiedergeben, dem Stereoskop eine Mittellage zwischen der Horizontalen und der Vertikalen geben, da dies der Haltung des Kystoskopes bei Besichtigung des Blasenbodens entspricht. Bei Bildern des Vertex müssen wir das Stereoskop annähernd vertikal einstellen.

Ein einfaches Stereoskop (im Werte von Mk. 1.50 bis 2.—) genügt für unsere Zwecke.

2. Tafelregister.*)

Tafel Nr.		Seite
1.	Normale Sphinkterfalte	**95**, 93, 94, 96
2.	Blasenboden eines Weibes	**102**, 99, 169
3.	Blasenböden von Männern	**102**, 99
4.	„ „ „	**102**, 95, 99
5.	„ „ „	**103**, 92, 99, 147
6.	Blasenboden um 90° gedreht	**103**, 58, 92, 98, 102, 105
7.	Bas-fond, Lig. interuretericum, Trigonum, Uretermündung	**104**, 57, 91, 92, 102, 105
8.	Sphinkterfalte und Lig. interuretericum mit Uretermündung bei einem Prostatiker	**106**, 95, 136
9.	Ecke des Trigonum, Bas-fond, Planum paratrigonale	**109**, 115
10.	Harnleitermündung (bec de flûte)	**110**, 115
11.	Verdoppelung der Ureterostien	**110**, 91, 107, 115
12.	„ „ „	**110**, 112, 115
13.	Konfiguration der vorderen Blasenwand. Suprasymphysärer Recessus. Vertex Luftblase	**96**, 90, 92, 93, 97, 98, 117
14.	Konfiguration der weiblichen Blase. Seitennische	**168**, 167
15.	Varix des Blasenbodens. Verdickte Sphinkterfalte	**92**, 91, 95, 139, 156
16.	Trabekelblase	**135**, 91, 93
17.	Trabekelblase. Divertikel. Luftblase	**136**, 93, 98, 117
18.	Divertikelblase. Cystitis	**135**
19.	Katarrhalische Veränderungen der Blasenschleimhaut	**121**
20.	Tuberkelknötchen	**128**, 127

*) Die fettgedruckten Zahlen weisen auf die ausführliche Beschreibung der betreffenden Tafeln hin, die folgenden Zahlen auf die Stellen, an denen die Tafeln in den Text mithineingezogen wurden.

Tafel Nr.		Seite
21.	Tuberkulöse Veränderungen am Ureterwulst und -Ostium	129, 125
22.	Mittlerer Prostatalappen	138, 140
23.	Übergang eines mittleren Prostatalappens in die linke Seitenfalte	139, 140
24.	Übergang eines mittleren Prostatalappens in die rechte Seitenfalte	139, 140
25.	Mittlerer Prostatalappen. Recessus. Ureterostium	140, 136
26.	Mittlerer Prostatalappen aus zwei Wülsten bestehend	142
27.	Prostata-Seitenlappen	142
28.	Mittlerer Prostatalappen nach Bottinischer Operation	142, 136, 143
29.	Papillom der Blase	145
30.	Blasenpapillom zur Hälfte intravesikal entfernt	145
31.	Trigonum; Lig. interuretericum; neben dem Harnleiterwulst ein in den Bas-fond sich hineinentwickelndes Papillom	146, 15, 104, 115
32.	Dasselbe Papillom, aber zur Hälfte intravesikal entfernt	146, 15, 104, 115
33.	Dasselbe Papillom bis auf den Stiel entfernt	147, 104, 115
34.	Blasenpapillom am Sphinkterrand	147, 105
35.	Lokales Rezidiv eines Papilloms in der Nähe des Ureterostiums	147
36.	Blasenkarzinom	148
37.	Blasensarkom. Konfiguration des Blasenbodens im aufrechten Bilde	149, 104, 134
38.	Blasenkarzinom, vom Uterus auf die Blase übergegangen	149
39.	Blasenkarzinom mit ulzerierten Partien, von derselben Patientin wie Tafel Nr. 38 stammend. Ödem des Blasenbodens	149, 58, 133
40.	Harnsaurer Blasenstein	155, 15, 150
41.	Phosphatsteine	155, 8, 150
42.	Urachusfistel, durch die ein Nélatonkatheter in die Blase geführt wurde. Cystitis	155, 8, 97, 121
43.	Harnleiterdivertikel	166
44.	Blasenscheidenfistel	171, 172
45.	Ulcus kystoskopicum. Konfiguration des Blasenbodens	132, 104
46.	Malakoplakia vesicae. Von einem Präparat gewonnen	131, 92, 130
47.	Das kystoskopische Bild nach ausgeführtem Harnleiterkatheterismus	200, 199, 228
48.	ist koloriert. Der Indigkarminstrahl. Konfiguration des Blasenbodens	109, 160, 115 228

Sachregister.

(Die Zahlen bedeuten die Seiten).

A

Adrenalin bei vesikaler Hämaturie 71.
Akkomodationsbreite der Niere 224.
Akkumulatoren 45.
Albuminurie 209.
Anästhesie 78, 88, 89.
Anatomie des Blasenbodens 56.
Anschlußapparate an die elektrische Zentralleitung 45.
Antisepsis bei der Kystoskopie 78.
Anuria calculosa 213.
— reflektorische 202, 209.
Arterien 91.
Asepsis bei der Kystoskopie 78.
Äußeres Gesichtsfeld 5.

B

Balken 92.
Balkenblase 134.
— bei Zentralerkrankungen 134.
Bas-fond 56, 100.
Batterie als Stromquelle 47.
Beleuchtung der Blase 1.
Bewegungen der Blasenwand 99.
— mit dem Kystoskop 73.
Bildaufrichtende Kystoskopie 13.
Bildgröße 6.
Bildverdrehung 17, 85, 187.
Bilharziose 157.
Biokystographie 53.
Blase, Anatomie ders. 53.
— normale, im kystoskopischen Bilde 91.
— reizbare 65.
— Schrumpfung ders. 66.
— Traumen ders. 132.
Blasenboden 99.
— Anatomie dess. 56.
Blasendivertikel 93.
Blasenfisteln 171.
Blasenfüllung 64, 68.
Blasengangrän 124.
Blasengeschwülste 144, 184.
Blasenharnröhrensteine 152.
Blasenpapillom, Rezidiv dess. 147.
Blasenphantom 84.
Blasenscheidenfisteln 170.
Blasenscheitel 96, 97.
Blasenspülung 69.
Blasensteine u. Fremdkörper 150.
Blasentabes 134.
Blasentuberkulose 125.
Blasentumoren 144.
— bei Kindern 148.
— Diagnose ders. 152.
— inkrustierte 152.
— intravesikale Behandlung ders. 184.
— maligne 148.
Blutung s. Hämaturie.
Bottini-Inzisor 33.
Bottinische Operation 142.
Brenner, kystoskopischer 175.
Bullöses Ödem 128, 169.

C

Calculus vesicae 150.
Cap-Hämaturie 157.
Carzinom s. Karzinom.
Centralleitung, elektrische, als Stromquelle 45.
Chromokystoskopie 107, 226.
Chylurie 157.
Condylomata vesicae 157.
Curettage der Blase 184.
Cysten des Ureters 166.
Cystitis acuta 119.
— bei Blasenfisteln 172.
— chronica 121.
— colli 122.
— colli chron. 123.
— colli proliferans oedematosa 123.
— dissecans gangraenosa 124.
— gonorrhoica 122.
— granulosa 124.
— parenchymatosa 122.
— trigoni 124.
— tuberculosa 128.
— villosa 124.
Cystocele 169.
— Form der gefüllten Blase bei ders. 168.
Cystoskop s. Kystoskop.

D

Dampfsterilisation 79, 81.
Darmblasenfisteln 172.
Demonstrationskystoskope 30.
Descensus der vorderen Vaginalwand und des Uterus 169.
Desinfektion der Katheter 79.
— der Kystoskope 81.
Direkte Kystoskopie 13.
Distoma haematobium 157.
Divertikelblase 134.
Divertikelsteine 150, 152.
Diviseur 216.
Douglasabszesse bei Männern 172.
Drainage des Nierenbeckens 210.
Durchleuchtung der Blase 150.
Dystopie der Niere 163.

E

Echinokokkus der Blase 157.
Ecchymosen 156.
Eichung des Nierenbeckens 215.
Elektrische Leitfähigkeit 224.
— Leitung im Kystoskop 40, 49.
Elektrolyse des Wassers 44.
Endoskopische Prinzipien, neue, Nitzes 1.
Endovesikale Operationen 175, 184.
Erdstrom 45.
Eukain 78, 89.
Evakuationskystoskop 23.
Exostose am Os pubis 96.
Experimentelle Polyurie Albarrans 224.

F

Fadensteine 154.
Fisteln 171.
Flexura marginalis 203.
Formaldehyd-Desinfektion 79.
Fremdkörper der Blase 150.
Führungskystoskope 25.
Funktionelle Nierendiagnostik 219.

G

Galvanokaustischer intravesikaler Brenner 177.
Gangrän der Blase 124.
Gefäße der Blase 91.
Gefrierpunktsbestimmung des Blutes 222 — des Harns 222, 224.
Geschwülste der Blase 144.
Geschwür s. Ulcus.
Gesichtsfeld, äußeres 5 — inneres 4.
Gesichtsfelderweiterung des optischen Apparates 1, 2.
Gleichgewichtslage des Kystoskopes 60, 73.
Gleitmittel 78.
Glühlampen 42.

Gravidität s. Schwangerschaft.
— und Puerperium 90, 92.
Gummata vesicae 157.

H

Haarnadeln, ihre kystoskopische Entfernung 183.
Hämaturie bei Morbus maculosus Werlhofii 156.
— bei Skorbut 156.
— bei Typhus 156.
— infolge Peliosis rheumatica 156.
— infolge Varizen der Blase 156.
— renale 71, 159.
— vesikale 71.
— vikariierende 156.
— Vorbereitung der Kystoskopie bei 70.
Hämorrhagien in der Blase 120, 156.
Harnblase s. auch Blase.
Harnfisteln 171.
Harnleiter s. auch Ureter.
Harnleiterblasensteine 152.
Harnleiterdivertikel 166.
Harnleiterfisteln 173.
— Behandlung ders. mit Verweilkatheter 210.
Harnleiterkatheterismus ohne Bildverdrehung 18.
Harnleitermündung, Aufsuchen ders. 104.
Harnleiterkystoskop, Albarrans 192.
— Brenners 183, 192.
— Caspers 180, 192.
— Kollmanns 195.
— Nitzes 181, 195.
Harnleiterokklusivkatheter 205.
Harnleiterprolaps 166.
Harnleiterzytse 166.
Harnscheider 216.
Herpes vesicae 147.
Hydrämie 223.
Hydronephrose 210, 228.
Hydrureter 210.
Hypertrophie der Prostata 137.
Hyposthenurie 220.

I

Ideeller Kegelmantel 5.
Implantation des Ureter, Blasenbild nach ders. 174.
Indigkarminprobe 226.
Inkrustierte Tumoren 152.
Inneres Gesichtsfeld 4.
Intravesikale Therapie 175.
Irrigationskystoskope 22.

K

Kabelzange 40.
Karzinom der Blase 148.
Katarrh der Blase 118.
Katheter 79.
Katheterkystoskop 23.
Kauter des Operationskystoskopes 177.
Kegelmantel, ideeller 5.
Kinderkystoskope 63.
Kombinationskystoskope 26.
Kontrollscheibe von S. Jacoby 31.
Korrigierapparate von S. Jacoby 13, 30, 186.
Krömersche Operationsschlinge 182.
Kryoskopie 222, 224.
Kurzschluß im Kystoskop 52.
Kystographie 53.
Kystoskop I, II, III (Nitze) 20.
— Desinfektion ders. 78.
— elektrische Leitung in demselben 40.
— Prüfung der elektrischen Leitung ders. 49.
— retrogrades 21.
Kystoskope, auskochbare 81.
— bildaufrichtende 13.
— für d. Ureterenkatheterismus 191.
— für Irrigation 22.
— für Kinder 63.
— für Photographie 231.
— für Stereophotographie 236.
— Nitzes, Modifikationen und Kombinationen ders. 22.
Kystoskopie beim Weibe 167.
— Kontraindikationen ders. 73.
— prophylaktische Maßnahme zur Verhütung der Infektion bei ders. 78.
— Vorbedingungen ders. 62.
Kystoskopische Technik 63.
— Untersuchung, Gang ders. 88.
Kystoskoplampen 42.

L

Lagerung des Patienten 85.
Lampen des Kystoskopes 42.
— kalte 44.
— Prüfung ders. 49.
Leergehen des Ureters 111.
Leitungskabel 40.
Leitungskystoskope 25.
Leukoplakia vesicae 129, 131, 157.
Lichtquellen 45.
Ligamentum interuretericum 56. 100, 101, 104, 105.
Ligamentum interuretericum als Orientierungspunkt 113.
Litholapaxie 23.
Lokalanästhesie 88, 89.
Lues der Blase 156.
Luftblase 98.
— als Orientierungspunkt 117.
Luftkystoskopie 67.

M

Malakoplakia vesicae 130.
Menstruation, vikariierende, aus der Blase 156.
Mißbildungen des Ureters und der Niere 163.
Molekulare Konzentration 222.
Mündungsanomalien des Ureters 163.

N

Narbenschrumpfblasen 64, 66.
Narkose 63, 67.
Nephritis und Chromokystoskopie 229.
Nephrolithiasis 212, 229.
Nierenblutung 159.
Niereneiterung 159.
Nierenbeckenausspülungen, Indikationen ders. 211.
— Technik ders. 211.
Niereninsuffizienz 219.
Nierensteine 229.
Nierensteineinklemmung 212.
Nierensteinkolik 212.
Nierentuberkulose 228.
Nierentumoren 229.
Nieren- und Blasentuberkulose 125.
Nieren- und Ureteranomalien 163.
Novokain 78, 89.

O

Ödema bullosum 133, 148.
Ödeme der Blase 133.
Okklusivkatheter 205.
Oligurie, reflektorische 209.
Operationskystoskop Caspers 180
— Kollmanns 181.
— nach Kroemer 182.
— Mainzer 183.
— Mirabeau 183.
— Nitzes 175.
Optischer Apparat Nitzes 2.
Orientierungsknopf, neugeformter 12.
Orificium int. vesicae 93.
Orthokystoskope 14.
Osmose 222.
Ostium ureteris 108.
Oxalatsteine 153.

P

Pankystoskop von Bär 27.
Papillom der Blase 145.
Parasiten der Blase 157.
Peliosis rheumatica, Hämaturie bei 156.
Penisklemme 89.
Pericystitis 170.
Phantome der Blase 84.
Phloridzinglykosurie 225.
Phosphatsteine 155.
Photographie der Blase 231.
Photographierkystoskop, Casper 231.
— S. Jacoby 232.
— Nitze 231.
Plana paratrigonalia 57.
Planmäßiges Absuchen der Blasenhöhle 72.
Polyurie, experimentelle 224.
— reflektorische 209.
Prisma, Wirkung dess. 9.
Prolaps der Ureterschleimhaut 166.
Prostatahypertrophie 137.
— beginnende 95.
Prostatameßvorrichtung von S. Jacoby 34.
Pyelitis 159, 211.
Pyelographie 213.
Pyonephrose 210, 229.
Pyurie, renale 159.

R

Radiographie der Blase 150.
Recessus der Prostatiker 64, 141.
— der Prostatiker, Steine in dens. 150.
— suprasymphysärer 96.
Reflectorische Anurie, Oligurie, Polyurie 202.
Regio posttrigonalis 56, 100.
Reizbare Blase 65.
Resorcinspülungen der Blase 190.
Retroflexio uteri, Form der gefüllten Blase bei ders. 168.
Retrograde Kystoskope 21.
Retropositio uteri, Form der gefüllten Blase bei ders. 168.

S

Sammellinsen 2.
Sarkome der Blase 148, 149.
Sauerstoffüllung der Blase 68.
Saugkystoskop 216 218.
Schatten in der Blase 92.
Schleimhautfalten in der Blase 93.
Schlinge 177.
Schnur, stromleitende 40.
Schrumpfblasen, nervöse 66.
Schwangerschaftspyelitis 211.
Schwangerschaftveränderungen der Blase 170.
Segregator von Cathelin 217.
Seifenspiritusdesinfektion 81.
Separator von Luys 216, 217.
Solitärniere 107.
Soor der Blase 158.
Sphinkterfalte 93.
— als Orientierungspunkt 113.
Spiegelbilder 9, 12.
Spiegelprisma 9.
Spiegelumkehrung 9, 13.
Spülkystoskop s. Katheterkystoskop.
Stalaktitgeschwür 120.
Stativ für Kystoskope nach Jacoby 241.
Steine der Blase 150.
— fixierte 152.
Steineinklemmung, Therapie ders. 212.
Steinsonde 150.
Stenose des Ureters 202.
Stereokystophotographie 233.
Stereokystoskopie 37.
Sterilisation 78.
Sterilisierungsapparat für Kystoskope nach Nitze 81.
Störungen bei der Kystoskopie 49, 62.
Striktur des Ureters 202.
Stromquellen 45.
Strongylus gigas 157.
Sugillationen, puerperale 170.
Suprasymphysärer Recessus 96.
Symphysengegend 96, 97.
Syphilis der Blase 156.

T

Tabes der Blase 134.
Taschenbatterie 47.
Tauchbatterie 47.
Torförmige Öffnung 143.
Torpor renalis 220.
Trabekelblase 134.
Traumen der Blase 132.
Trigonum Lieutaudii 56, 57, 113.
Tuberkelknötchen 127.
Tuberkulose der Blase, infiltrierende 131.
— der Nieren und Blase 125.
Tumoren der Blase 144, 184.
Tumoroperationen, intravesikale, ohne Bildverdrehung 18.

U

Ulcus katarrhale 120.
— kystoskopicum 64, 132.
— syphiliticum 156.
— tuberculosum 127.
— vesicae simplex 132.
Universalkystoskope 28.
Untersuchungstische, kystoskopische 85.
Urachus 155.
Ureter s. auch Harnleiter.
— Anatomie ders. 198.
— Anomalien ders. 163.
— Leergehen dess. 112, 173.
— Prolaps dess. 166.
Ureteraktion 110.
Ureterbougie 197.
— schattenwerfende 208.
Ureterdystopie 163.
Ureterenkatheterismus, doppelseitiger 204.
— Herrichtung des Instrumentarium für dens. 197.
— Indikationen und Kontraindikationen dess. 207.
— Konkurrenzmethoden dess. 216.
— Störungen bei dems. 202.
— Technik dess. 198.
Ureterenmündungen 108.
— Aufsuchen ders. 104.
— Veränderungen ders. bei Tuberkulose 125, 128.
— Verdoppelung ders. 110, 163.
Ureterfistel 172.
Uretergeschwülste 145.
Ureterimplantation 173.
Ureterinstillationen, prophylaktische 206.
Ureterkatheter 197.
— schattenwerfende 214.
Ureterkrampf 202.
Ureterkystoskope für den doppelseitigen Katheterismus 206.
— für Kinder 196.
— nach Albarran 23, 194.
— nach Brenner 191.
— nach Brown 191.
— nach Casper 180, 193.
— nach Kollmann 196.
Ureterkystoskop nach Nitze, neuestes Modell 194.
Ureterocele 166.
Ureterographie 213.
Ureterokklusion 229.
Ureterokklusivkatheter 204.
Uretersteine 202.
Uretersteineinklemmung 112.

Ureterstriktur 202.
Ureterwülste 108.
Urethra, männliche, Anatomie ders. 58.
— weibliche, Anatomie ders.
Urethrokystoskop 28.
Uteruskarzinom, auf die Blase übergehend 149, 169.
Uterusverlagerungen 169.
Uvula vesicae 57

V

Varizen der Blase 156.
Venen der Blasenschleimhaut 92.
Verletzungen der Blase 132.
Vertex 97.
Verzerrung kystoskopischer Bilder 8.
Vessie à colonnes 134.
Vikariierende Menses i. d. Blase 156.
Vorbedingungen, notwendige, zur Ausführung der Kystoskopie 62.

W

Wachsstöcke in der Blase 153.
Weibl. Blase i. kystosk. Bilde 167.
Wochenbett, Blasenveränderungen im 170.

Z

Zange, kystoskopische 41.
Zebrakatheter 197.
Zentralleitung als Lichtquelle 45.
Zotten d. Blasengeschwülste 145, 148.

Autorenregister.

Abel 173.
Albarran 23, 194, 210, 221, 224, 225, 228.
Asch 135.
Ballowitz 164.
Bär 27.
Berkley-Hill 22.
Bier, Aug. 155.
Bierhoff 123, 196.
Blum, V. 84, 181.
Böhme, F. 135, 177.
Brenner 191, 193.
Brik, J. H. 129, 130.
Brown 191.
Bruni 156.
Burkhardt und Polano 68.
Casper 23, 31, 82, 124, 144, 148, 157, 173, 186, 193, 206. 211, 213.
Casper u. P. Fr. Richter 221, 225.
Cathelin 216.
Dittel 60, 129.
Downes 216.
Dreser 222.
Englisch 131.
Fenwick 125, 132, 156, 157, 213, 218.
Frank, E. R. W. 14.
Franz 242.
Freudenberg 196.
v. Frisch, A. 71, 123, 134, 158.
Goebell 157, 214.
Goldschmidt, H. 28, 56.
Güterbock 23, 24, 25.
Hallé 130.
v. Hansemann 130.
Hartmann, J. 211.
Heidenhain 226.
Hottinger 126.
Jacoby, S. 12, 13, 30, 31, 34. 37, 59, 80, 105, 156, 190, 233.
Jahr 212.
Janet 84, 190.
Joseph, Eugen 229.
Israel, J. 164, 196, 210, 225.
Kapsammer 154, 165, 206, 209. 225.
Kimla 131.
Klose 178.
Kneise 181.
Knorr 45, 123, 124, 152, 170, 211.
Kolischer 122, 133; 134, 183, 212.
Kollmann 25, 81, 82, 87, 181, 189, 196.
Kollmann und Wossidlo 83.
Kollmorgen 14, 18.
v. Koranyi 220, 222.
Kövesi und Roth-Schulz 220, 224.
Krömer 181.
Kropeit 172.
Kümmell 196, 223.
Kutner, R., 216.
Kutner, R., u. A. Köhler 30.
Latzko 182.
Le Fur 132, 156.
v. Lichtenberg, A. Dietlen und W. Runge 55.
Loewenhardt 181, 189, 213, 224.
Lohnstein 84, 129, 178, 242.
Luys 216.
Mackenrodt 174.
Mainzer 183, 196.
Manasse 158.
Mirabeau 183.
Neumann 216.
Nitze 1, 2, 4, 5, 7, 20, 22, 23, 25, 26, 42, 43, 47, 58, 59, 62, 64, 65, 66, 67, 68, 78, 81, 84, 86, 88, 112, 120, 122, 127, 128, 136, 138, 139, 143, 144, 148, 151, 154, 156, 162, 166, 175, 178, 182, 184, 188, 190, 193, 204, 212.
v. Noorden 221.
Polano 242.
Portner 63, 64.
Posner 25, 83, 158.
Ravasini 129.
Ringleb 4, 7, 18, 25, 196.
Rosenbach, O. 219.
Routier 174.
Rumpel 178.
Schlagintweit, F. 23, 25, 26, 181, 196.
Schlifka 196.
Schmidt-Kolischer 213.
Stockmann 89.
Stoeckel 67, 84, 108, 112, 124, 125, 127, 133, 134, 135, 154, 156, 169, 170, 171, 174, 242.
Strauss, A. 184.
Strauss, H. 220.
Tarnowski 156.
Valentine 84.
van t'Hoff 222.
Viertel 84, 111, 156.
Virchow 156.
Voelcker 215, 227, 228.
Voelcker u. Joseph 226.
Voelcker und A. v. Lichtenberg 53, 214, 226.
Vogel 156, 221, 223.
Waldeyer 53, 56, 57, 105.
Weinberg 13.
Winter 112, 149, 173.
Wossidlo 196.
Wullstein 84.
Zangemeister 130, 131, 242.
Zechmeister u. Matzenauer 123.
Zuckerkandl, O. 120, 126.

Buchdruckerei Julius Klinkhardt, Leipzig.

WELLCOME LIBRARY INSTITUTE

Nr. 1

Stereokystophotographische Aufnahme von Dr. S. Jacoby, Berlin.

Verlag von Dr. Werner Klinkhardt, Leipzig.

Nr. 2.

Stereokystophotographische Aufnahme von Dr. S. Jacoby, Berlin.

Verlag von Dr. Werner Klinkhardt, Leipzig.

Nr. 3.

Stereokystophotographische Aufnahme von Dr. S. Jacoby, Berlin.

Verlag von Dr. Werner Klinkhardt, Leipzig.

Nr. 4.



Stereokystophotographische Aufnahme von Dr. S. Jacoby, Berlin.

Verlag von Dr. Werner Klinkhardt, Leipzig.

Nr. 5.

Stereokystophotographische Aufnahme von Dr. S. Jacoby, Berlin.

Verlag von Dr. Werner Klinkhardt, Leipzig.

Nr. 6.

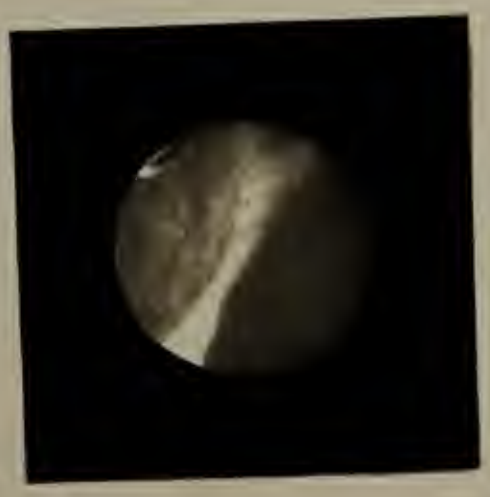

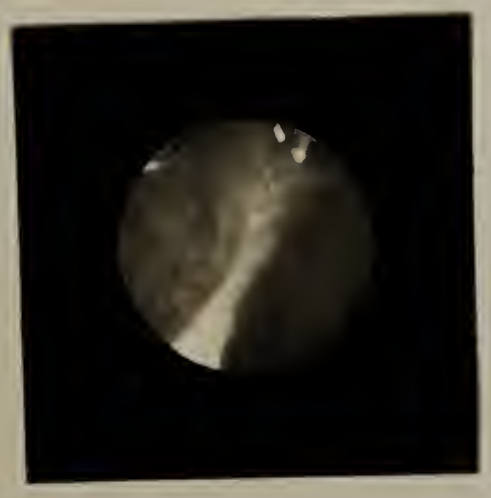

Stereokystophotographische Aufnahme von Dr. S. Jacoby, Berlin.

Verlag von Dr. Werner Klinkhardt, Leipzig.

Nr. 7.

Stereokystophotographische Aufnahme von Dr. S. Jacoby, Berlin.

Verlag von Dr. Werner Klinkhardt, Leipzig.

Nr. 8.

Stereokystophotographische Aufnahme von Dr. S. Jacoby, Berlin.

Verlag von Dr. Werner Klinkhardt, Leipzig.

Nr. 3

Stereokystophotographische Aufnahme von Dr. S. Jacoby, Berlin.

Verlag von Dr. Werner Klinkhardt, Leipzig.

Nr. 1

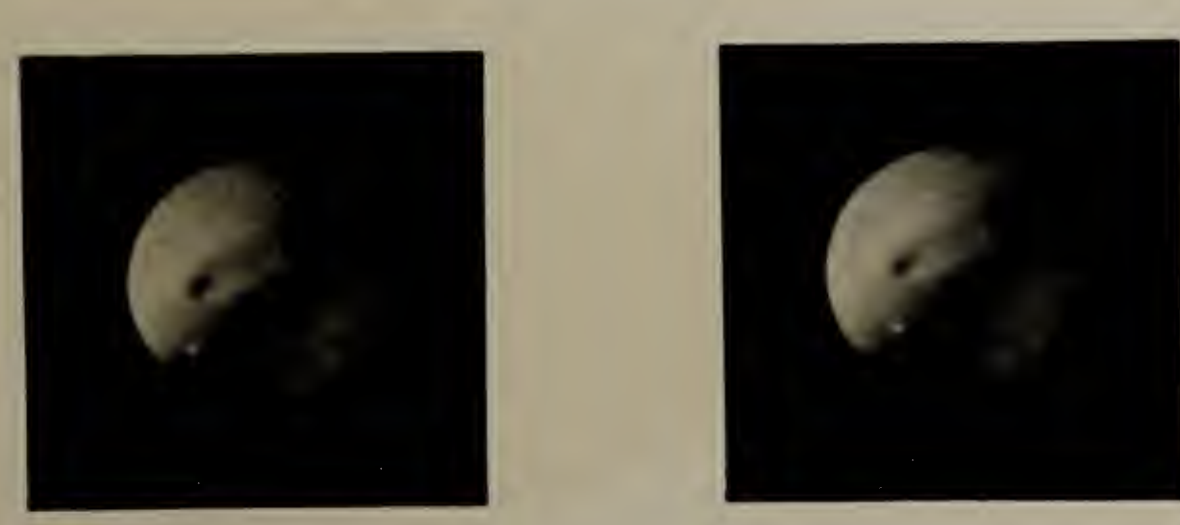

Stereokystophotographische Aufnahme von Dr. S. Jacoby, Berlin.

Verlag von Dr. Werner Klinkhardt, Leipzig.

Nr. I



Stereokystophotographische Aufnahme von Dr. S. Jacoby, Berlin.

Verlag von Dr. Werner Klinkhardt, Leipzig.

Nr. I

Stereokystophotographische Aufnahme von Dr. S. Jacoby, Berlin.

Verlag von Dr. Werner Klinkhardt, Leipzig.

Nr. 13.



Stereokystophotographische Aufnahme von Dr. S. Jacoby, Berlin.

Verlag von Dr. Werner Klinkhardt, Leipzig

Nr. 14.

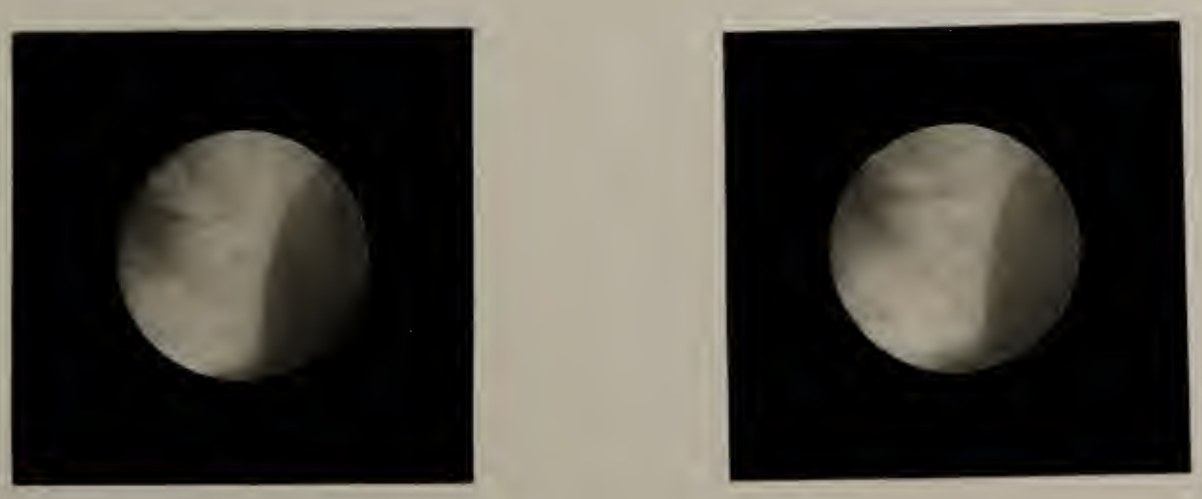

Stereokystophotographische Aufnahme von Dr. S. Jacoby, Berlin.

Verlag von Dr. Werner Klinkhardt, Leipzig.

Nr. 15.

Stereokystophotographische Aufnahme von Dr. S. Jacoby, Berlin.

Verlag von Dr. Werner Klinkhardt, Leipzig.

Nr. 16.

Stereokystophotographische Aufnahme von Dr. S. Jacoby, Berlin.

Verlag von Dr. Werner Klinkhardt, Leipzig.

Nr. 17.

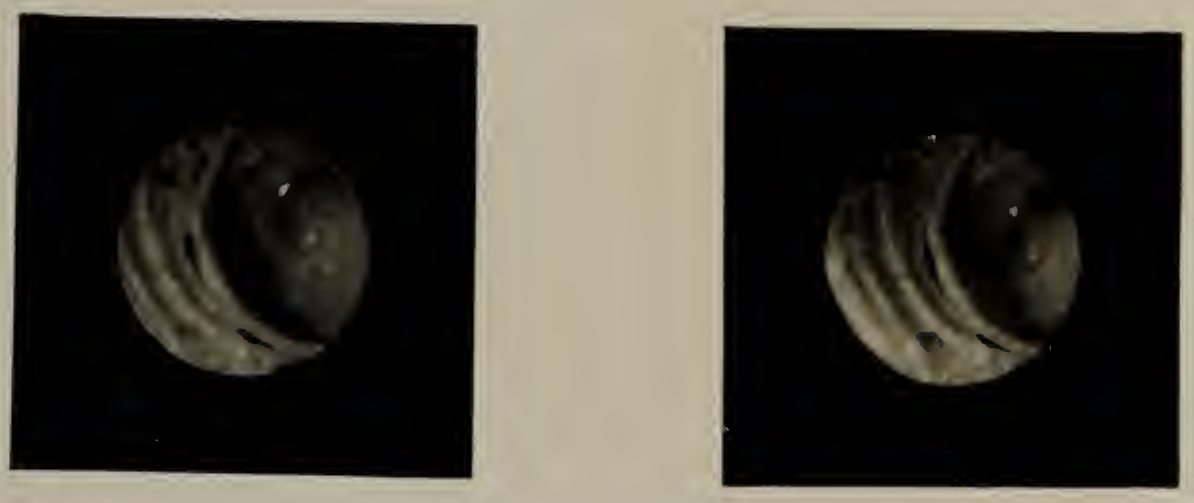

Stereokystophotographische Aufnahme von Dr. S. Jacoby, Berlin.

Verlag von Dr. Werner Klinkhardt, Leipzig.

Nr. 18.

Stereokystophotographische Aufnahme von Dr. S. Jacoby, Berlin.

Verlag von Dr. Werner Klinkhardt, Leipzig.

Nr. 19.

Stereokystophotographische Aufnahme von Dr. S. Jacoby, Berlin.

Verlag von Dr. Werner Klinkhardt, Leipzig.

Nr. 20.

Stereokystophotographische Aufnahme von Dr. S. Jacoby, Berlin.

Verlag von Dr. Werner Klinkhardt, Leipzig

Nr. 21.

Stereokystophotographische Aufnahme von Dr. S. Jacoby, Berlin.

Verlag von Dr. Werner Klinkhardt, Leipzig.

Nr. 22.

Stereokystophotographische Aufnahme von Dr. S. Jacoby, Berlin.

Verlag von Dr. Werner Klinkhardt, Leipzig.

Nr. 23.

Stereokystophotographische Aufnahme von Dr. S. Jacoby, Berlin.

Verlag von Dr. Werner Klinkhardt, Leipzig.

Nr. 24.

Stereokystophotographische Aufnahme von Dr. S. Jacoby, Berlin.

Verlag von Dr. Werner Klinkhardt, Leipzig.

Nr.

Stereokystophotographische Aufnahme von Dr. S. Jacoby, Berlin.

Verlag von Dr. Werner Klinkhardt, Leipzig.

Nr. 26.

Stereokystophotographische Aufnahme von Dr. S. Jacoby, Berlin.

Verlag von Dr. Werner Klinkhardt, Leipzig.

Nr. 27.



Stereokystophotographische Aufnahme von Dr. S. Jacoby, Berlin.

Verlag von Dr. Werner Klinkhardt, Leipzig.

Nr. 28.

Stereokystophotographische Aufnahme von Dr. S. Jacoby, Berlin.

Verlag von Dr. Werner Klinkhardt, Leipzig.

Nr. …

Stereokystophotographische Aufnahme von Dr. S. Jacoby, Berlin.

Verlag von Dr Werner Klinkhardt, Leipzig.

Nr. 30…

Stereokystophotographische Aufnahme von Dr. S. Jacoby, Berlin.

Verlag von Dr. Werner Klinkhardt, Leipzig.

Nr. 31.

Stereokystophotographische Aufnahme von Dr. S. Jacoby, Berlin.

Verlag von Dr. Werner Klinkhardt, Leipzig.

Nr. 32.

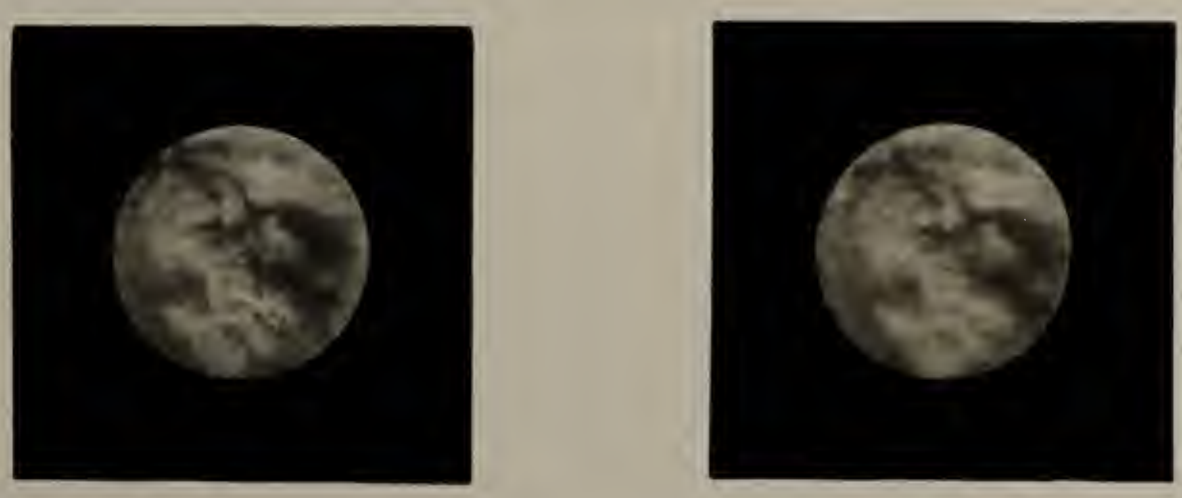

Stereokystophotographische Aufnahme von Dr. S. Jacoby, Berlin.

Verlag von Dr. Werner Klinkhardt, Leipzig.

Nr. 33.

Stereokystophotographische Aufnahme von Dr. S. Jacoby, Berlin.

Verlag von Dr. Werner Klinkhardt, Leipzig.

Nr. 34.

Stereokystophotographische Aufnahme von Dr. S. Jacoby, Berlin.

Verlag von Dr. Werner Klinkhardt, Leipzig.

Nr. 35.

Stereokystophotographische Aufnahme von Dr. S. Jacoby, Berlin.

Verlag von Dr. Werner Klinkhardt, Leipzig.

Nr. 3

Stereokystophotographische Aufnahme von Dr. S. Jacoby, Berlin.

Verlag von Dr. Werner Klinkhardt, Leipzig.

Nr. 37.

Stereokystophotographische Aufnahme von Dr. S. Jacoby, Berlin.

Verlag von Dr. Werner Klinkhardt, Leipzig.

Nr. 38.

Stereokystophotographische Aufnahme von Dr. S. Jacoby, Berlin.

Verlag von Dr. Werner Klinkhardt, Leipzig.

Nr. 39.

Stereokystophotographische Aufnahme von Dr. S. Jacoby, Berlin.

Verlag von Dr. Werner Klinkhardt, Leipzig.

Nr. 40.

Stereokystophotographische Aufnahme von Dr. S. Jacoby, Berlin.

Verlag von Dr. Werner Klinkhardt, Leipzig.

Nr. 41.

Stereokystophotographische Aufnahme von Dr. S. Jacoby, Berlin.

Verlag von Dr. Werner Klinkhardt, Leipzig

Nr. 42.

Stereokystophotographische Aufnahme von Dr. S. Jacoby, Berlin.

Verlag von Dr. Werner Klinkhardt, Leipzig.

Nr. 43.

Stereokystophotographische Aufnahme von Dr. S. Jacoby, Berlin.

Verlag von Dr. Werner Klinkhardt, Leipzig.

Nr. 44.

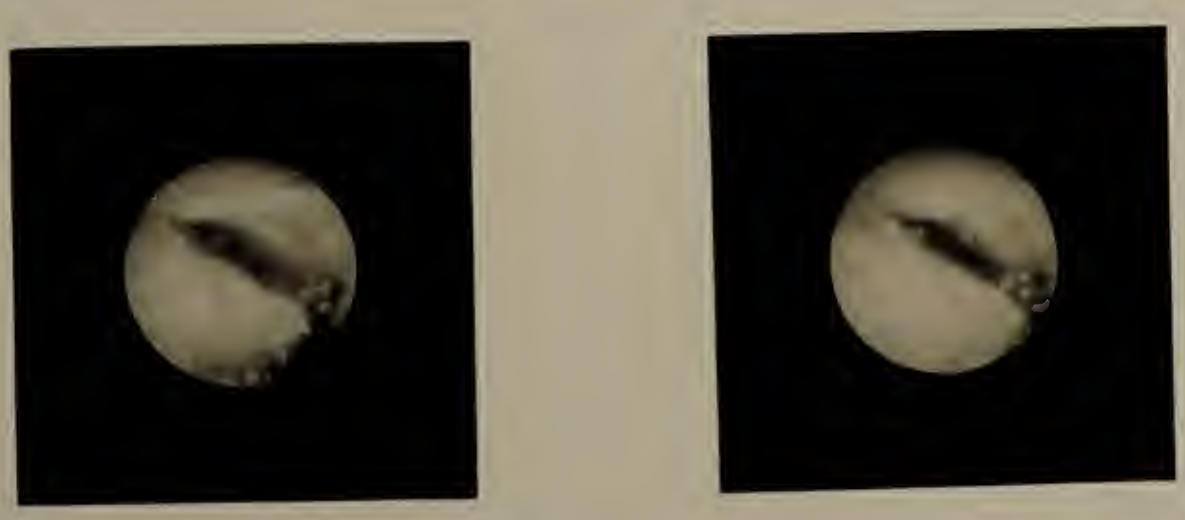

Stereokystophotographische Aufnahme von Dr. S. Jacoby, Berlin.

Verlag von Dr. Werner Klinkhardt, Leipzig.

Nr. 45.

Stereokystophotographische Aufnahme von Dr. S. Jacoby, Berlin.

Verlag von Dr. Werner Klinkhardt, Leipzig

Nr. 46.

Stereoskopische Aufnahme von Dr. S. Jacoby, Berlin.

Verlag von Dr. Werner Klinkhardt, Leipzig.

Nr. 47

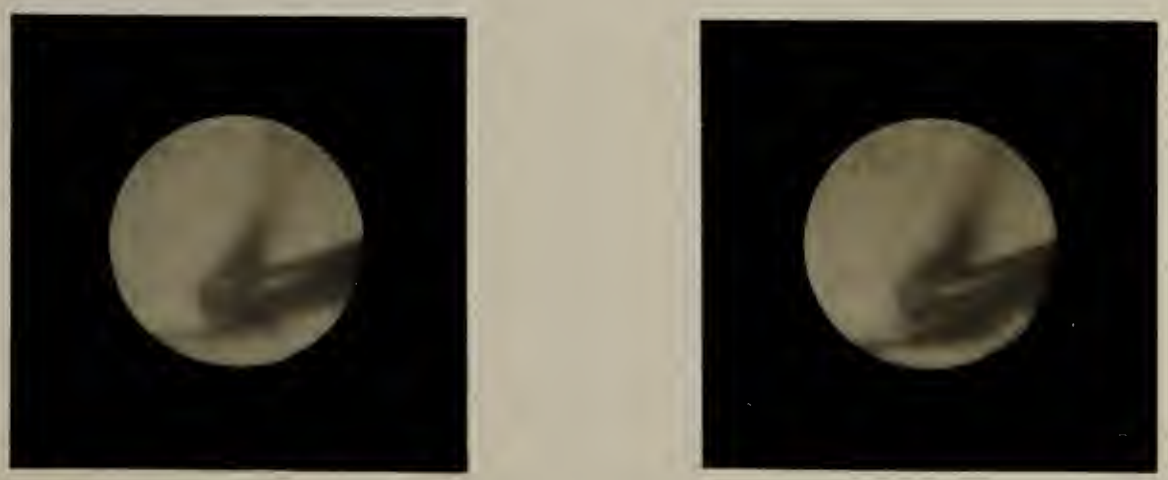

Stereokystophotographische Aufnahme von Dr. S. Jacoby, Berlin.

Verlag von Dr. Werner Klinkhardt, Leipzig.

Nr. 4

Stereokystophotographische Aufnahme von Dr. S. Jacoby, Berlin.

Verlag von Dr. Werner Klinkhardt, Leipzig.